



Arthrosetherapie

Henning Madry^{1,2}

¹ Lehrstuhl für Experimentelle Orthopädie und Arthrosetherapie, Institut für Experimentelle Orthopädie und Arthrosetherapie, Universität des Saarlandes, Homburg/Saar, Deutschland

² Klinik für Orthopädie und Orthopädische Chirurgie, Universitätsklinikum des Saarlandes, Homburg/Saar, Deutschland

Die große sozioökonomische Bedeutung der Arthrose liegt nicht nur in ihrer hohen Prävalenz, sondern die durch Schmerz und Bewegungseinschränkung bedingte reduzierte Mobilität erhöht auch das Risiko kardiovaskulärer Mortalität. Ferner erschwert das langsame, oft asymptomatische Vorschreiten dieser heimtückischen Krankheit eine frühe Diagnose und Therapie. Trotz Fortschritten in der Bildgebung, wie der MRT-basierten Messung regionaler Knorpelvolumina zur Quantifizierung von Knorpelverlust [3], sind die klinisch oftmals stummen Frühstadien nur unzureichend diagnostizierbar [14]. Die Endoprothetik, eines der erfolgreichsten Verfahren der gesamten Medizin, bleibt die einzig etablierte Option für ihr Endstadium.

Pathogenese der Arthrose

In den Frühphasen wird primär die Knorpeloberfläche angegriffen. Genetische Prädisposition, Alterungsprozesse oder maladaptive mechanische Überbelastung setzen Stressfaktoren wie proinflammatorische Zytokine oder Abbauprodukte der Knorpelmatrix frei, welche die Genexpression der Chondrozyten verändern. Nach der Skelettreifung, aber auch während der Arthrose findet kein Kollagenumsatz mehr statt, und eine Schädigung der Kollagenstruktur ist irreversibel [8]. Es kommt zur frustrierten gestörten zellulären Homöostase mit verminderter Produktion u. a. der negativ geladenen hydrophilen Proteoglykane und damit verändertem Gehalt an gebundenem Wasser mit reduzierten biomechanischen Eigenschaften. Veränderte inflammatorische und immunologische Muster tragen zur fortschreitenden Schädigung bei. Es ist weiterhin schwierig, den präzisen Beitrag einzelner Gene oder Genkombi-

nationen offenzulegen, da wahrscheinlich multiple Faktoren involviert sind. Zudem findet ein Signalaustausch innerhalb des interagierenden Kontinuums der osteochondralen Einheit mit dem subchondralen Knochen statt [15], welcher ebenfalls im Fokus der Arthroseentwicklung durch Änderung biochemischer, mikrostruktureller und funktioneller Eigenschaften steht [5]. Ebenfalls sind Synovialmembran, Menisci, Kapsel- und Bandstrukturen, die periartikuläre Muskulatur sowie der Hoffa-Fettkörper involviert. Die Arthrose ist eine komplexe Erkrankung des gesamten Gelenks.

Das Konzept der präarthrotischen Deformität

Präarthrotische Deformitäten sind angeborene oder erworbene Störungen, welche die Gelenkfunktion beeinträchtigen und Ausgangspunkte für die Arthrose darstellen [7]. Dieses Konzept gewährt einen Rahmen, der die Kategorisierung spezifischer sekundärer Formen und damit besser charakterisierter Risikofaktoren auf Basis definierter Kausalitäten erlaubt. In seiner Erweiterung sind intraartikuläre präarthrotische Deformitäten wie Meniskusverlust, fokale Knorpeldefekte oder Gelenkfrakturen, welche die Integrität der Gelenkoberfläche kompromittieren, von extraartikulären Faktoren wie Achsdeformitäten oder Kontrakturen abgrenzbar (Abb. 1). Detaillierte Analysen der räumlichen osteochondralen Heterogenität bei fortgeschrittener Gonarthrose zeigen diesen Einfluss auf. So adaptiert sich die bei Varusfehlstellung weniger belastete laterale tibiofemorale osteochondrale Einheit, während das überlastete und terminal geschädigte Kompartiment reaktionslos



QR-Code scannen & Beitrag online lesen

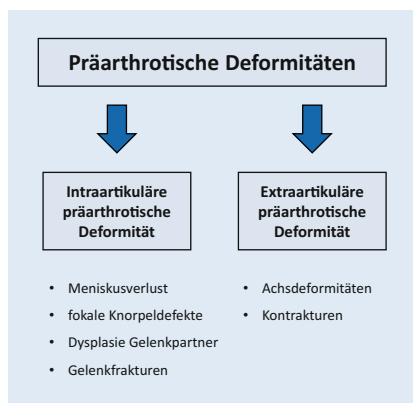


Abb. 1 ▲ Präarthrotische Deformitäten sind angeborene oder erworbene Störungen, welche die Gelenkfunktion beeinträchtigen und Ausgangspunkte für sekundäre Arthrose darstellen können. Sie sind in intraartikuläre und extraartikuläre Deformitäten einteilbar

ist ([6]; ■ **Abb. 2**). Diese Erkenntnisse lassen vermuten, dass regenerative Ansätze in einem terminal geschädigten Kompartiment frustan sind. Sie unterstreichen ebenfalls die Wertigkeit einer radiologischen Beurteilung der Beinachse.

Meniskusläsionen und Früharthrose

Es ist heute Standardwissen, dass eine Meniskektomie Gonarthrose induziert. Bereits die Teilresektion führt volumenabhängig zu größeren Kontaktdrücken und induziert ein spezielles topographisches Muster der Früharthrose im dünneren submeniskalen Knorpel unterhalb des Gewebsverlustes, das später auf das gesamte Tibiaplateau übergreift [18]. Reparatur, Refixation und Transplantation tragen daher nicht nur dem Schutz der Meniskusintegrität Rechnung, sondern auch der Arthroseprophylaxe [19]. Die zentrale Bedeutung des Körpergewichtes zeigt eine herausragende Kohortenstudie an asymptomatischen Erwachsenen ohne bekannte Gonarthro-

Abkürzungen

ACT	Autologe Chondrozytentransplantation
FGF	„Fibroblast growth factor“
IL	Interleukin
IL-1Ra	Interleukin-1-Rezeptorantagonist
rAAV	Adenoassoziierte virale Vektoren
SARS-CoV-2	„Severe acute respiratory syndrome coronavirus type 2“
TGF	„Transforming growth factor“

se. Bei MRT-gesicherter Innenmeniskusläsion war pro 1% Gewichtszunahme ein um 0,2% erhöhter Verlust des medialen Knorpelvolumens und eine ~12%ige Zunahme der Schmerzen nach 2 Jahren zu verzeichnen. Bei Probanden ohne Meniskussschaden hatte eine Gewichtsveränderung keinen Effekt [22].

Fokale Knorpeldefekte und Arthroseprävention

Die Defektfläche kann im Verlauf sowohl bei symptomatischen als auch asymptomatischen Patienten zunehmen und Arthrose induzieren, wie im Fall großflächiger Defekte bei Osteochondrosis dissecans [20]. Obwohl der adulte fokale Defekt nicht regeneriert [13], hat seine rekonstruktive Behandlung die Ziele, ihn mit einem Reparaturgewebe zu füllen, dadurch die lokale Gelenkkongruenz wiederherzustellen, den angrenzenden Knorpel zu stabilisieren und idealerweise eine Arthrose zu verhindern [16]. In diesem Kontext ist die autologe Chondrozytentransplantation (ACT) fast konkurrenzlos für großflächige Defekte [17]. Sie wendet „tissue engineering“ in unserem Fachgebiet als einem der wenigen Bereiche der Medizin an [12]. Trotz verbesserter klinischer und struktureller Ergebnisse fand eine 15-Jahres-Studie keine signifikante röntgenologische Arthrosereduktion im Vergleich von ACT der ersten Generation zur Mikrofrakturierung [11]. Es bleibt zu hoffen, dass die neueren matrixgestützten ACT-Verfahren dieses ultimative Ziel erreichen.

Behandlung von extraartikulären präarthrotischen Deformitäten durch kniegelenksnahe Osteotomien

Kniegelenksnahe Osteotomien sind etablierte Verfahren zur Behandlung unikompartimentaler Varus- oder Valgusgonarthrosen. Ihre klassische Indikation ist die symptomatische isolierte mediale tibiofemorale Arthrose in Kombination mit einer zumeist von der proximalen Tibia ausgehenden Varusfehlstellung. Postoperativ sind mikrostrukturelle Indizes des medialen subchondralen Knochens verändert [4], was auf eine strukturelle Anpassung an die verringerte Belastung hindeutet. Obwohl

der quantitative Nachweis eines unikompartimentalen Knorpelwiederaufbaus aussteht, präsentieren Fallserien gute Langzeitergebnisse bei schwerer medialer Varusgonarthrose [21]. Die Kniegelenkdistraction, bei der ein Fixateur externe die tibiofemorale Kompartimente temporär entlastet, zeigt Hinweise auf eine Zunahme der Knorpeldicke bei schwerer Gonarthrose, obgleich randomisiert-kontrollierte Langzeitergebnisse ausstehen.

Gentherapie der Arthrose

Die Zahl der bereits klinisch zugelassenen Gentherapeutika steigt exponentiell an. Für die Arthrose wird Gentransferstechnologie ausschließlich verwendet, um ein rekombinantes Protein über einen längeren Zeitraum im Gelenk bereitzustellen und damit das Problem kurzer intraartikulärer Halbwertszeiten von Proteinen zu lösen. In Deutschland sind nur somatische Gentherapien ohne Auswirkung auf die Keimbahn erlaubt. Nicht zuletzt durch die weltweite Akzeptanz zur Herstellung neuer Impfstoffgenerationen gegen das SARS-CoV-2-Virus hat sich das seinerzeit an einigen experimentellen Forschungszentren reduzierte Verständnis ihres enormen Potenzials verringert. Die mRNA-Technologie bedient sich Prinzipien des nichtviralen Gentransfers, während Vektorimpfstoffe auf Adenoviren basieren. In klinischen Gentransferstudien werden adenovirale Genvektoren aufgrund initialer Nebenwirkungen nicht verwendet. An ihre Stelle sind die weitaus sichereren adenoassoziierten viralen Vektoren (rAAV) getreten. Sie sind einzigartig, um humane Chondrozyten direkt in ihrer Knorpelmatrix zu transduzieren, wodurch wesentliche Komponenten der extrazellulären Matrix wiederherstellbar sind [2]. Erste klinischen Studien bei fortgeschrittener Gonarthrose finden mit intraartikulär applizierten, ex-vivo-transduzierten, TGF-β1-überexprimierenden Zellen oder mit rAAV-IL-1Ra bzw. nichtviraler IL-10-Überexpression statt.

Neue strukturmodifizierende Therapeutika

Der FGF-18 (Sprifermin) führt zur dosisabhängigen Verringerung des Knorpeldickenverlustes und zu Knorpeldickenzu-

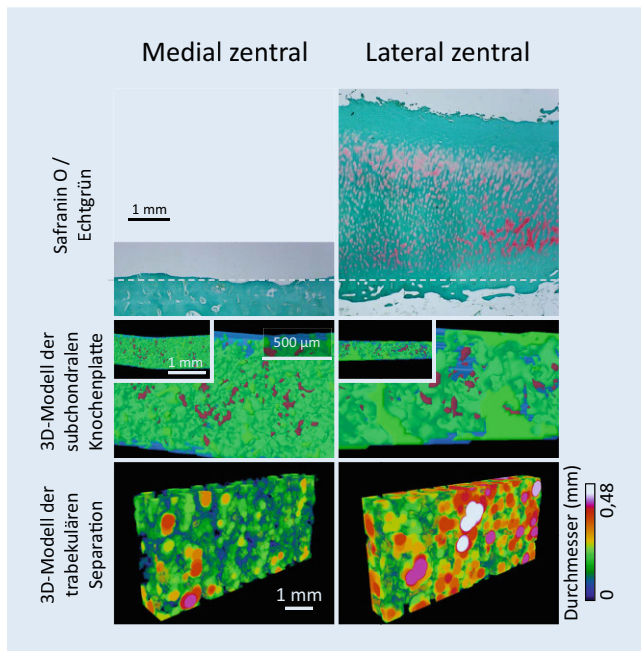


Abb. 2 ▲ Analyse der mediolateralen osteochondralen Heterogenität des Tibiaplateaus bei einem Patienten mit fortgeschrittener Varusgonarthrose. Der Knorpel im terminal geschädigten medialen Kompartiment ist vollständig aufgebraucht. Es finden sich seitenspezifische mikrostrukturelle Veränderungen in der verdickten subchondralen Knochenplatte und subartikulären Spongiosa. (Adaptiert an [6]. Mit freundl. Genehmigung, © H. Madry, alle Rechte vorbehalten)

nahme über 2 Jahre [9]. Der selektive Cathepsin-K-Inhibitor MIV-711 inhibiert die von Osteoklasten und Chondrozyten synthetisierte Endoprotease, welche die kollagene Knorpel- und Knochenmatrix abbaut. Er reduziert signifikant den Progress osteochondraler arthrotischer Veränderungen nach 26 Wochen [1]. Die Bewertung dieser strukturmodifizierenden Veränderungen ist allerdings komplex, da die klinisch essenziellen Symptome Schmerz und

Funktion in beiden Studien unverändert zum Placebo waren. Das daraus folgende Rätsel, warum diese Strukturverbesserungen nicht bessere klinische Ergebnisse bedingen, eröffnet neue Denkansätze [10]. Möglicherweise ist das Intervall zwischen Strukturveränderung und Symptomveränderung länger, der Knorpelaufbau nicht ausreichend, oder die Wirkung auf Schmerzempfinden und funktionsbedingende Gelenkstrukturen zu gering. Der

Wnt-Signalweg-Modulator SM04690 (Lorcivivint) zeigt signifikante frühe Verbesserungen von Schmerz und Funktion im Vergleich zu Placebo.

Ausblick

Unverändert ist der hohe Stellenwert einer konservativ-multimodalen Arthrosetherapie, welche über möglichst lange Zeit physiotherapeutische, physikalische und orthopädiotechnische Maßnahmen beinhaltet, flankiert durch medikamentöse und multidisziplinäre Therapien, um nicht zuletzt auch den gravierenden Konsequenzen reduzierter körperlicher Aktivität entgegenzutreten. Der Schutz des verbleibenden Knorpels durch konservative und operative Maßnahmen ist essenziell, um strukturelles Voranschreiten zu verhindern. Vor dem Hintergrund neuer Therapeutika müssen Wege gefunden werden, die biologisch strukturmodifizierenden Eigenschaften in klinisch-relevante Verbesserungen zu übersetzen. Der präzisen Diagnostik und individualisierten Therapie symptomatischer präarthrotischer Deformitäten kommt eine herausragende Rolle zu, um einen Patienten mit Früharthrose kausal mit regenerativen Therapien zu behandeln, die in späteren Stadien reduzierte Erfolgchancen haben. Das faszinierende Gebiet der Arthrose wird auch in den nächsten 50 Jahren spannend bleiben.

Hier steht eine Anzeige.

Korrespondenzadresse

Prof. Dr. Henning Madry

Lehrstuhl für Experimentelle Orthopädie und Arthroseforschung, Institut für Experimentelle Orthopädie und Arthroseforschung, Universität des Saarlandes
Gebäude 37, Kirrberger Str. 100, 66421 Homburg/Saar, Deutschland
henning.madry@uks.eu

Interessenkonflikt. H. Madry gibt an, dass kein Interessenkonflikt besteht.

Literatur

- Conaghan PG, Bowes MA, Kingsbury SR et al (2020) Disease-modifying effects of a novel cathepsin K inhibitor in osteoarthritis: a randomized controlled trial. *Ann Intern Med* 172:86–95
- Cucchiari M, Thurn T, Weimer A et al (2007) Restoration of the extracellular matrix in human osteoarthritic articular cartilage by overexpression of the transcription factor SOX9. *Arthritis Rheum* 56:158–167
- Eckstein F, Buck R, Wirth W (2017) Location-independent analysis of structural progression of osteoarthritis – taking it all apart, and putting the puzzle back together makes the difference. *Semin Arthritis Rheum* 46:404–410
- Gersing AS, Jungmann PM, Schwaiger BJ et al (2018) Longitudinal changes in subchondral bone structure as assessed with MRI are associated with functional outcome after high tibial osteotomy. *JISAKOS* 3:205–212
- Goldring SR, Goldring MB (2016) Changes in the osteochondral unit during osteoarthritis: structure, function and cartilage-bone crosstalk. *Nat Rev Rheumatol* 12:632–644
- Haberkamp S, Oláh T, Orth P et al (2020) Analysis of spatial osteochondral heterogeneity in advanced knee osteoarthritis exposes influence of joint alignment. *Sci Transl Med* 12:eaba9481
- Hackenbroch M (1957) Zur ätiologischen und klinischen Problematik der Arthrosis deformans. *Z Orthop* 89:70–108
- Heinemeier KM, Schjorling P, Heinemeier J et al (2016) Radiocarbon dating reveals minimal collagen turnover in both healthy and osteoarthritic human cartilage. *Sci Transl Med* 8:346ra390
- Hochberg MC, Guermazi A, Guehring H et al (2019) Effect of intra-articular sprifermin vs placebo on femorotibial joint cartilage thickness in patients with osteoarthritis: the FORWARD randomized clinical trial. *JAMA* 322:1360–1370
- Katz JN, Neogi T, Callahan LF et al (2020) Disease modification in osteoarthritis; pathways to drug approval. *Osteoarthr Cartil Open* 2:100059
- Knutsen G, Drogset JO, Engebretsen L et al (2016) A randomized multicenter trial comparing autologous chondrocyte implantation with microfracture: long-term follow-up at 14 to 15 years. *J Bone Joint Surg Am* 98:1332–1339
- Madry H (2020) Chapter 80—Tissue-engineered cartilage products. In: Lanza R, Langer R, Vacanti JP, Atala A (Hrsg) *Principles of tissue engineering*, 5. Aufl. Academic Press, London, S 1499–1509
- Madry H, Hunziker EB (2021) 'Actum ne agas'. *Osteoarthritis Cartilage* 29:300–303
- Madry H, Luyten FP, Facchini A (2012) Biological aspects of early osteoarthritis. *Knee Surg Sports Traumatol Arthrosc* 20:407–422
- Madry H, Van Dijk CN, Mueller-Gerbl M (2010) The basic science of the subchondral bone. *Knee Surg Sports Traumatol Arthrosc* 18:419–433
- Maihofer J, Madry H, Rey-Rico A et al (2021) Hydrogel-guided, rAAV-mediated IGF-I overexpression enables long-term cartilage repair and protection against perifocal osteoarthritis in a large-animal full-thickness chondral defect model at one year in vivo. *Adv Mater* 33:e2008451
- Niemeyer P, Albrecht D, Andereya S et al (2016) Autologous chondrocyte implantation (ACI) for cartilage defects of the knee: a guideline by the working group "Clinical Tissue Regeneration" of the German Society of Orthopaedics and Trauma (DGOU). *Knee* 23:426–435
- Olah T, Reinhard J, Gao L et al (2019) Topographic modeling of early human osteoarthritis in sheep. *Sci Transl Med* 11:eaax6775
- Persson F, Turkiewicz A, Bergkvist D et al (2018) The risk of symptomatic knee osteoarthritis after arthroscopic meniscus repair vs partial meniscectomy vs the general population. *Osteoarthritis Cartilage* 26:195–201
- Sanders TL, Pareek A, Obey MR et al (2017) High rate of osteoarthritis after osteochondritis dissecans fragment excision compared with surgical restoration at a mean 16-year follow-up. *Am J Sports Med* 45:1799–1805
- Schuster P, Gesslein M, Schlumberger M et al (2018) Ten-year results of medial open-wedge high tibial osteotomy and chondral resurfacing in severe medial osteoarthritis and varus malalignment. *Am J Sports Med* 46:1362–1370
- Teichtahl AJ, Wluka AE, Wang Y et al (2014) The longitudinal relationship between changes in body weight and changes in medial tibial cartilage, and pain among community-based adults with and without meniscal tears. *Ann Rheum Dis* 73:1652–1658

Fortbildungstipp



HOT TOPICS DER SCHMERZMEDIZIN

Webinar-Reihe „Hot Topics der Schmerzmedizin“

In der Webinar-Reihe „Hot Topics der Schmerzmedizin“ beleuchten wir regelmäßig aktuelle schmerzmedizinische Themen mit Expert*innen aus verschiedenen Fachgebieten. Als Teilnehmer*innen können Sie mitdiskutieren, indem Sie Ihre Fragen an die Expert*innen im Chat stellen.

Die Teilnahme an den Webinaren ist nach Registrierung kostenfrei. Informieren Sie sich über die nächsten Termine und melden Sie sich an:

www.springermedizin.de/webinare-schmerzmedizin/18592486

Damit Sie kein Thema verpassen, stellen wir Ihnen die Webinare auf dieser Website auch on demand zur Verfügung.

Folgende Themen stehen für Sie bereit:

- Das schmerzende Iliosakralgelenk
- Schmerzchronifizierung verhindern – Wie funktioniert erfolgreiche Prävention?
- Opioiden in der schmerzmedizinischen Praxis – S3-Leitlinie LONTS
- Kopfschmerzen und Migräne
- Schmerz bei rheumatischen Erkrankungen
- Achtsamkeit und Bewältigung chronischer Schmerzen

Die Webinar-Reihe „Hot Topics der Schmerzmedizin“ wird produziert von Springer Medizin und der Deutschen Schmerzgesellschaft e.V.

