

Submitted: 14.02.2014

Accepted: 25.02.2014

Badanie USG 3D w pediatrii

Editorial review: pediatric 3D ultrasound

Michael Riccabona

Department of Radiology, Division of Pediatric Radiology, University Hospital Graz, Austria

Correspondence: Prof. Michael Riccabona, MD, Department of Radiology, Division of Pediatric Radiology, University Hospital Graz, Auenbruggerplatz 34, A – 8036 Graz, Austria, e-mail: michael.riccabona@klinikum-graz.at, tel.: +43 316 385 14202, fax: +43 316 385 14299

Słowa kluczowe

ultrasonografia
trójwymiarowa,
dzieci, pediatria,
neurosonografia,
układ moczowo-
-płciowy

Key words

three-dimensional
ultrasound,
children, pediatrics,
neurosonography,
urogenital tract

Streszczenie

Ultrasonografia trójwymiarowa znalazła uznanie wśród specjalistów wielu dziedzin medycyny, jednak nadal wykorzystywana jest w niedostatecznym stopniu w badaniu noworodków, niemowląt i dzieci. Powodem tego są przeszkody wynikające z wydłużenia czasu badania oraz ograniczonej dostępności aparatów ultrasonograficznych i odpowiednich, pediatrycznych głowic; nie bez znaczenia pozostaje również kwestia refundacji badań. W pracy przedstawiono możliwości zastosowania ultrasonografii trójwymiarowej we wskazaniach o udowodnionej wartości diagnostycznej oraz potencjalne przyszłe obszary praktycznego zastosowania badania z użyciem opcji trójwymiarowej i czterowymiarowej u niemowląt i dzieci. Omówiono użyteczność tych technik w neurosonografii, badaniach układu moczowo-płciowego i obrazowaniu drobnych struktur anatomicznych, a także przedstawiono ograniczenia oraz prawdopodobne kierunki rozwoju. Autor wnioskuje, że ultrasonografia trójwymiarowa umożliwi poszerzenie diagnostyki obrazowej w pediatrii, jednak upowszechnienie metody uzależnione jest od zwiększenia dostępności odpowiedniej aparatury.

Abstract

Three-dimensional ultrasound is an established diagnostic imaging technique in many specialties. However, in neonates, infants and children three-dimensional ultrasound still is underutilized, partially due to time constraints for post-processing and restricted availability, of devices as well as dedicated pediatric transducers. Also reimbursement issues still need to be addressed. This editorial review presents more or less established pediatric three-dimensional ultrasound applications with proven diagnostic benefit as well as potential future applications of three-dimensional/four-dimensional ultrasound in infants and children, aiming at enhancing research and promoting practical use of three-dimensional ultrasound in relevant pediatric conditions. Particularly, applications in neonatal neurosonography, ultrasound of the urogenital tract as well as some other small part and miscellaneous queries are highlighted. Additional other potential and future indications are discussed briefly, also mentioning restrictions and potential future developments. In summary, three-dimensional ultrasound holds some potential to widen sonographic diagnostic capabilities throughout childhood and hopefully will be increasingly investigated and introduced into clinical practice provided respective equipment and pediatric three-dimensional/four-dimensional ultrasound transducers become available.

Wstęp

Ultrasonografię trójwymiarową (USG 3D) zaczęto stosować w praktyce klinicznej kilkadziesiąt lat temu. W wielu dziedzinach, szczególnie w położnictwie, obrazowaniu gruczołu krokowego lub piersi u pacjentów dorosłych, udowodniono wartość diagnostyczną badania⁽¹⁻¹⁹⁾. Podejmowane są próby oceny wartości USG 3D w pediatrii⁽¹⁹⁾, jednak z powodu ograniczonej dostępności głowic pediatrycznych oraz braku powszechnej znajomości techniki badania trójwymiarowego u dzieci badanie nie ma jeszcze ugruntowanej pozycji. W pracy podjęto próbę oceny metody w pediatrii, uwzględniając potencjalne, przyszłe zastosowanie.

Technika i korzyści wynikające z badania USG 3D

Podstawy techniczne badania USG 3D opierają się na podobnych zasadach, niezależnie od używanej aparatury. Uzyskany obraz jest połączeniem serii przekrojów dwuwymiarowych, powstałym dzięki funkcjom geometrycznym i urządzeniom analizującym wzajemne położenie przekrojów (metoda wykorzystuje systemy oparte na falach elektromagnetycznych lub podczerwonych). Zbierane dane ulegają przetworzeniu w celu uzyskania rekonstrukcji wielopłaszczyznowych oraz obrazowania objętości i powierzchni badanych struktur. Ponadto stosowane w ostatnim czasie rozwiązania pozwalają na łączenie („fuzję”) obrazów USG w czasie rzeczywistym z informacjami z tomografii komputerowej (TK) i rezonansu magnetycznego (MR); metodę tę wykorzystuje się głównie w trakcie biopsji celowanych. Stosunkowo nową techniką jest użycie głowic matrycowych (*matrix transducers*), które umożliwiają uzyskanie obrazu wybranej objętości z jednego przyłożenia głowicy, jednak rozwiązanie to oferuje jedynie kilku producentów i stosuje się je przede wszystkim w echokardiografii, w której szybka ekspozycja obrazu jest istotna w ocenie elementów ruchomych, np. zastawek serca. Obrazowanie czterowymiarowe (USG 4D), w którym czwarty wymiar stanowi czas, to obiecująca metoda. Oprócz lepszych możliwości ekspozycji obrazu USG 3D/4D pozwala na bardziej precyzyjny pomiar objętości struktur o nieregularnym kształcie oraz porównanie obrazów z uzyskanymi za pomocą innych technik obrazowych⁽²⁰⁻²⁸⁾. Jednocześnie przy interpretacji wyników należy pamiętać o specyficznych dla obrazowania 3D artefaktach oraz o ograniczeniach związanych z importowaniem obrazów z innych badań radiologicznych⁽²⁹⁾.

Zastosowanie w pediatrii

Neurosonografia

Wykorzystanie techniki USG 3D w ocenie mózgowia płodu opisywano w wielu publikacjach⁽³⁰⁻³²⁾. Takie same zasady stosuje się u noworodków – korzystając przy badaniu przez ciemiączko z odpowiednich głowic pediatrycznych, można

Introduction

Since three-dimensional ultrasound (3DUS) has started to enter clinical use decades ago efforts have been made to evaluate its usability and potential for pediatric imaging⁽¹⁾. In many fields, particularly in obstetric and prostate imaging but also for assessment of the breast and many other organs mostly in adults, 3DUS has become part of the routine with proven benefits for diagnosis and management⁽²⁻¹⁹⁾. However, partially due to restricted availability of dedicated pediatric probes and the somewhat more difficult handling in pediatrics 3DUS has yet not gained a comparable role in neonates, infants and children. This editorial review tries to highlight potential useful applications in children, also mentioning potential future promising applications.

Technique and benefits of 3DUS

Since its beginning, the basic approach of 3DUS has not changed that much for most of its clinically available devices. It is based on a series of 2D images combined with some sort of position information retrieved either from the transducer-inherent geometry or by external positioning devices (mostly using electromagnetic or infrared based tracking systems). These data sets are then reconstructed and thereafter all kind of viewing and manipulation tools can be applied to the data set: multi-planar reconstructions in any desirable plane, surface or volume rendering, or data segmentation. Furthermore, recently promoted approaches offer fusion techniques that allow to combine real-time ultrasound (US) images with CT- or MR-data sets for navigating in the respective volume, particularly useful for biopsies. A relatively new technique is the use matrix transducers that allow to simultaneously scan an entire volume, however, only a few vendors offer this technique and there still are restriction with the range of available transducers and conspicuous viewing options – therefore this approach is still mostly used for echocardiography. Fast frame rates achievable with this technique have significantly improved the option to study moving objects such as the heart valves; this four-dimensional US (4DUS) – with time being the fourth dimension – holds promising future potential. Additionally to these improved new viewing and display options other benefits 3D/4DUS include improved volume calculation for irregularly shaped objects, better documentation with great potential for comparison to other imaging techniques, counselling and second opinion, and medico-legal aspects⁽²⁰⁻²⁸⁾. However, a number of 3DUS artefacts that are imported into the 3DUS data set and may cause confusing images as well as 3DUS specific artefacts have to be respected, recognized and considered⁽²⁹⁾.

Pediatric applications

Neurosonography

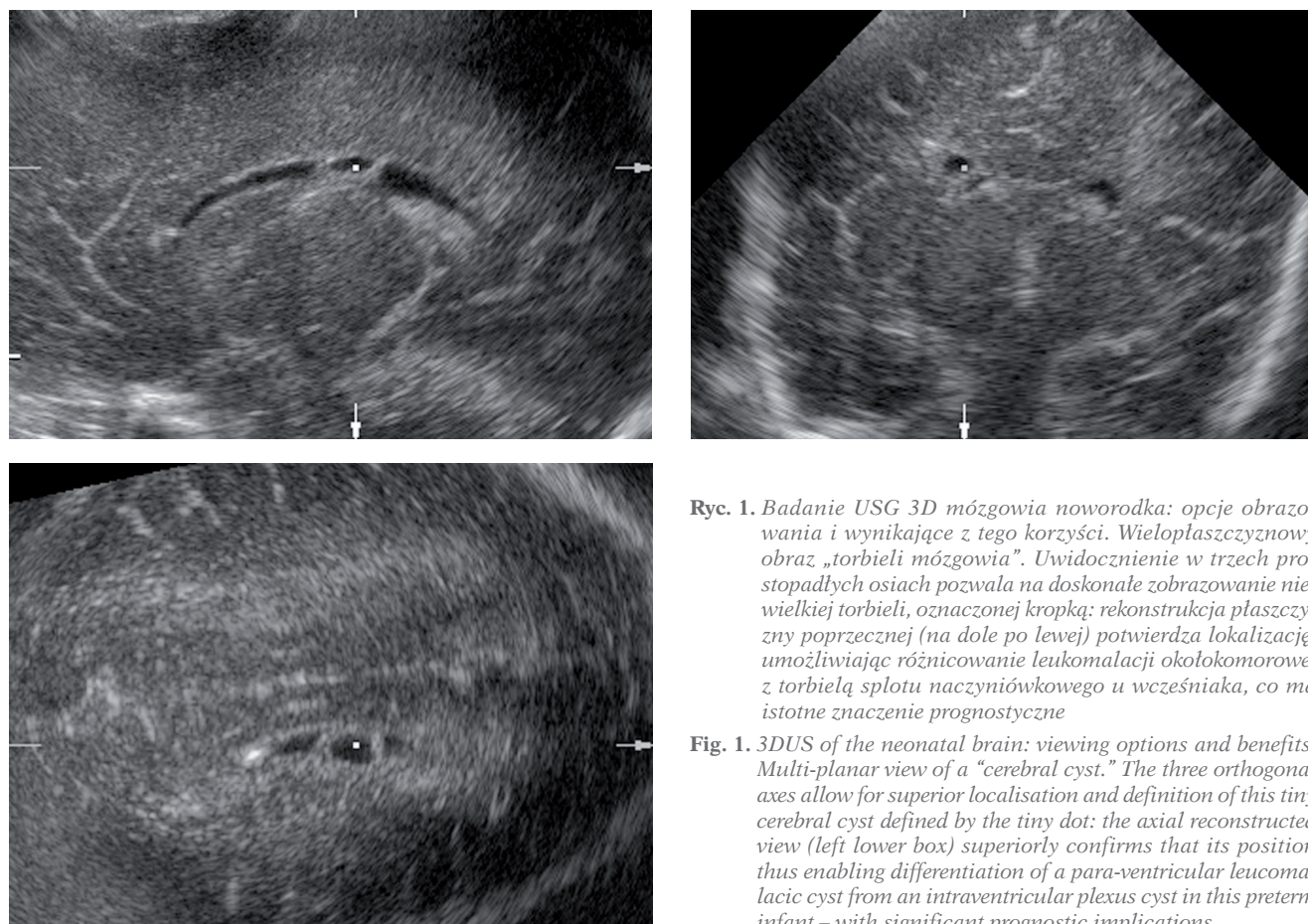
The use of 3DUS for assessing the fetal brain has been reported in several papers⁽³⁰⁻³²⁾. The same principles may be applied to neonates, too; using the open fontanel as access for the

uwidoczniać więcej szczegółów^(33–36). Trójwymiarowe badanie ultrasonograficzne mózgowia pozwala na otrzymanie powtarzalnych obrazów i porównanie ich z obrazami uzyskanymi za pomocą innych technik obrazowania, takich jak TK czy MR. Ponadto w przypadku struktur o złożonym kształcie USG 3D umożliwia dokładniejsze określenie ich objętości^(37–42). Opcja rekonstrukcji dowolnej płaszczyzny, w tym szczególnie istotnej płaszczyzny poprzecznej, w niektórych sytuacjach pozwala na ustalenie ostatecznego rozpoznania⁽⁴²⁾. Co więcej, prezentacja złożonych i krętych struktur, takich jak naczynia krwionośne, może okazać się pomocna w szczegółowej ocenie ich przebiegu oraz kształtu (ryc. 1, 2).

Istotnym ograniczeniem obrazowania 3D w pediatrii jest niewielka dostępność głowic pozwalających na otrzymanie obrazów o odpowiedniej rozdzielczości. Podstawowe fizyczne zasady trójwymiarowej ultrasonografii opierają się na obrazowaniu dwuwymiarowym, co oznacza, że jakość obrazów 2D zostaje przeniesiona do rekonstrukcji trójwymiarowych, w których niejednorodność i słaba rozdzielczość mogą istotnie pogorszyć jakość i użyteczność obrazu. Ponadto tryb obrazowania 3D z „wolnej ręki” (*free-hand 3DUS*), polegający na przetworzeniu przez głowicę serii obrazów 2D, dostępny w niektórych tańszych ultrasonografach, jest uciążliwy i czasochłonny, szczególnie w przypadku dostępu przez niewielkie ciemię.

data acquisition even more details can be depicted with dedicated pediatric transducers^(33–36). Neonatal brain 3DUS offers a reproducible data set, ideal for comparing to other sectional imaging such as CT or MR. Furthermore, by clearly delineating the borders of some more complex shaped structures such as the ventricular system, 3DUS has been shown beneficial for assessment of the respective (ventricular) volume^(37–42). The initially long time for manual segmentation has been overcome by introducing intuitive and reliable segmentation options (fig. 1). The option to reconstruct any desirable plane, particularly the diagnostically often crucial axial plane, from the data set implies great potential for improving detailed anatomic assessment – in some cases not only improving, but enabling a definitive diagnosis⁽⁴²⁾. Furthermore, rendering of complex and tortuous structures such as twisting vessels can be helpful for detailed analyses of their course and shape – again improving diagnostic potential (fig. 2).

The main setback in pediatric 3DUS is the restricted availability of suitable transducers that offer sufficient resolution in the near and far field at reasonable frame rates with acceptable range of frequencies, as basic physics of US cannot be overcome by 3DUS. This means: only the image quality you can achieve with the two-dimensional ultrasound (2DUS) acquisition can eventually be transferred into the 3DUS data set, where inhomogeneity throughout the image, poor lateral resolution, and high or inconsistent image noise significantly



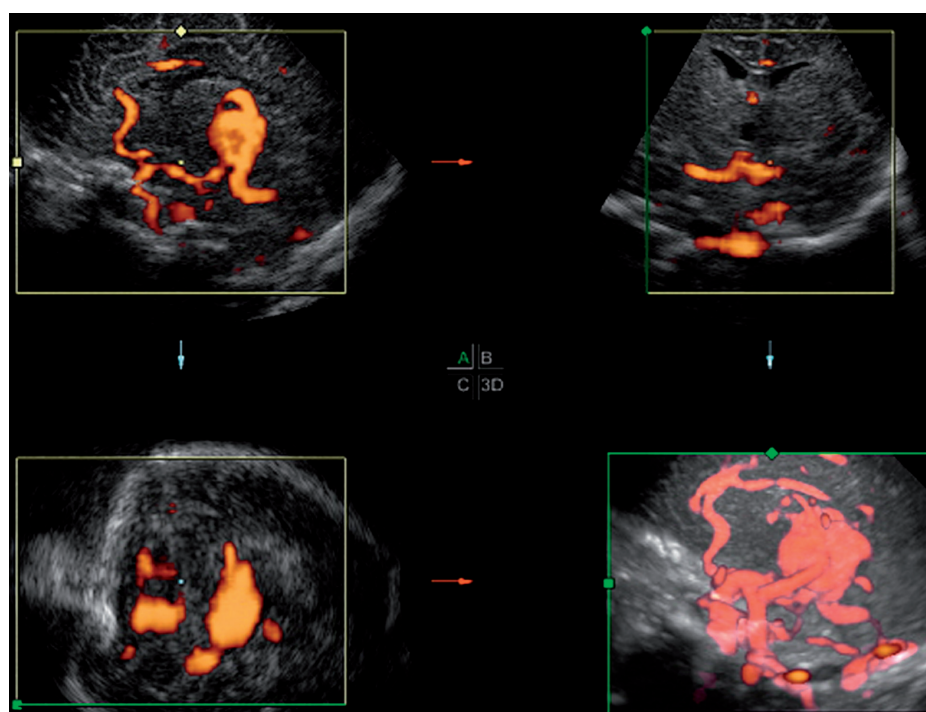
Ryc. 1. Badanie USG 3D mózgowia noworodka: opcje obrazowania i wynikające z tego korzyści. Wielopłaszczyznowy obraz „torbieli mózgowia”. Uwidocznienie w trzech prostopadłych osiach pozwala na doskonałe zobrazowanie niewielkiej torbieli, oznaczonej kropką; rekonstrukcja płaszczyzny poprzecznej (na dole po lewej) potwierdza lokalizację, umożliwiając różnicowanie leukomalacji okołokomorowej z torbielą splotu naczyniówkowego u wcześniaka, co ma istotne znaczenie prognostyczne

Fig. 1. 3DUS of the neonatal brain: viewing options and benefits. Multi-planar view of a “cerebral cyst.” The three orthogonal axes allow for superior localisation and definition of this tiny cerebral cyst defined by the tiny dot: the axial reconstructed view (left lower box) superiorly confirms that its position thus enabling differentiation of a para-ventricular leukomalacic cyst from an intraventricular plexus cyst in this preterm infant – with significant prognostic implications

Dodatkowo badanie USG mózgowia często przeprowadza się przy łóżku pacjenta za pomocą przenośnych, niewielkich aparatów, które rzadko posiadają opcję obrazowania 3D. U niemowląt i starszych dzieci możliwy jest również dostęp przezczaszkowy/przezskroniowy, pozwalający na uzyskanie obrazów o ograniczonej jakości, ale także na ocenę naczyń mózgowych za pomocą dopplera mocy⁽⁴²⁻⁴⁴⁾. Badanie to spotyka się z podobnymi ograniczeniami jak USG 3D i nadal nie jest w stanie zastąpić angiografii klasycznej – TK i MR.

Przyszłością neurosonografii w pediatrii będzie możliwość łączenia kilku technik obrazowych oraz obrazowania śródoperacyjnego. Jedną z ciekawych metod jest obrazowanie powierzchni mózgu (ryc. 3), które może zwiększyć skuteczność ultrasonografii w ocenie zmian położonych w zakrętach mózgowia. Kolejne korzyści może przynieść połączenie opcji kolorowego dopplera lub ultrasonografii z użyciem środka kontrastującego oraz szybkiego i powtarzalnego uzyskiwania obrazów 3D, co pozwoliłoby na dynamiczne obrazowanie perfuzji. Połączenie takie może okazać się przydatne w rozpoznawaniu wczesnej fazy udaru mózgu lub w lepszej ocenie guzów oraz odpowiedzi na leczenie. Ponadto dynamiczne badanie USG 4D rdzenia kręgowego może być użyteczne w określaniu zaburzeń jego ruchomości, m.in. we wczesnym wykrywaniu zakotwiczenia (jest to możliwe jedynie w pierwszych miesiącach życia, dopóki w badaniu ultrasonograficznym istnieje dostęp do kanału kręgowego). Pewne możliwości stwarza także USG 3D oczodołu,

deteriorate the quality and usability. Furthermore, the free-hand 3DUS option (using an estimate of the transducer translation for reconstructing the 3DUS data set from a 2DUS image series) as offered in some less expensive equipment is very cumbersome, particularly when trying to acquire a useful 3DUS volume through a small fontanelle. Finally, data manipulation and viewing is somewhat time-consuming and not well accepted by clinicians as mostly pediatricians and neonatologists are performing these scans in some countries. Furthermore, neonatal brain US is often performed at the bedside – often mobile small devices are preferred, which often do not offer 3DUS options. And in infants and older children only a transcranial/transtemporal approach is visible with inherently restricted image quality; however, reports exist on its usefulness particularly when looking at cerebral vessels using a power Doppler acquisition⁽⁴²⁻⁴⁴⁾. But the lack of adequate transducers and high quality Doppler offered by the devices usually in use for these applications have hindered an increased clinical use, particularly as color Doppler 3DUS (due to inherent restrictions such as blurry images with restricted spatial resolution, incomplete accessibility of the entire course of the imaged vessels) cannot compete with the diagnostically still necessary CTA, MRA or catheter angiography procedures eventually becoming necessary. Future options in pediatric neurosonography include new creative approaches that may combine various imaging and viewing techniques and inter-operative image fusion approaches. One interesting application would be assessment of the brain surface using surface rendering techniques (fig. 3). This might improve US potential to assess gyration alterations and could



Ryc. 2. Badanie USG 3D z zastosowaniem aCDS. USG 3D z danymi aCDS: renderowanie pozwala na uwidocznienie, w sposób zbliżony do angiografii, malformacji żyły Galena wraz z jej splotem i naczyniami doprowadzającymi

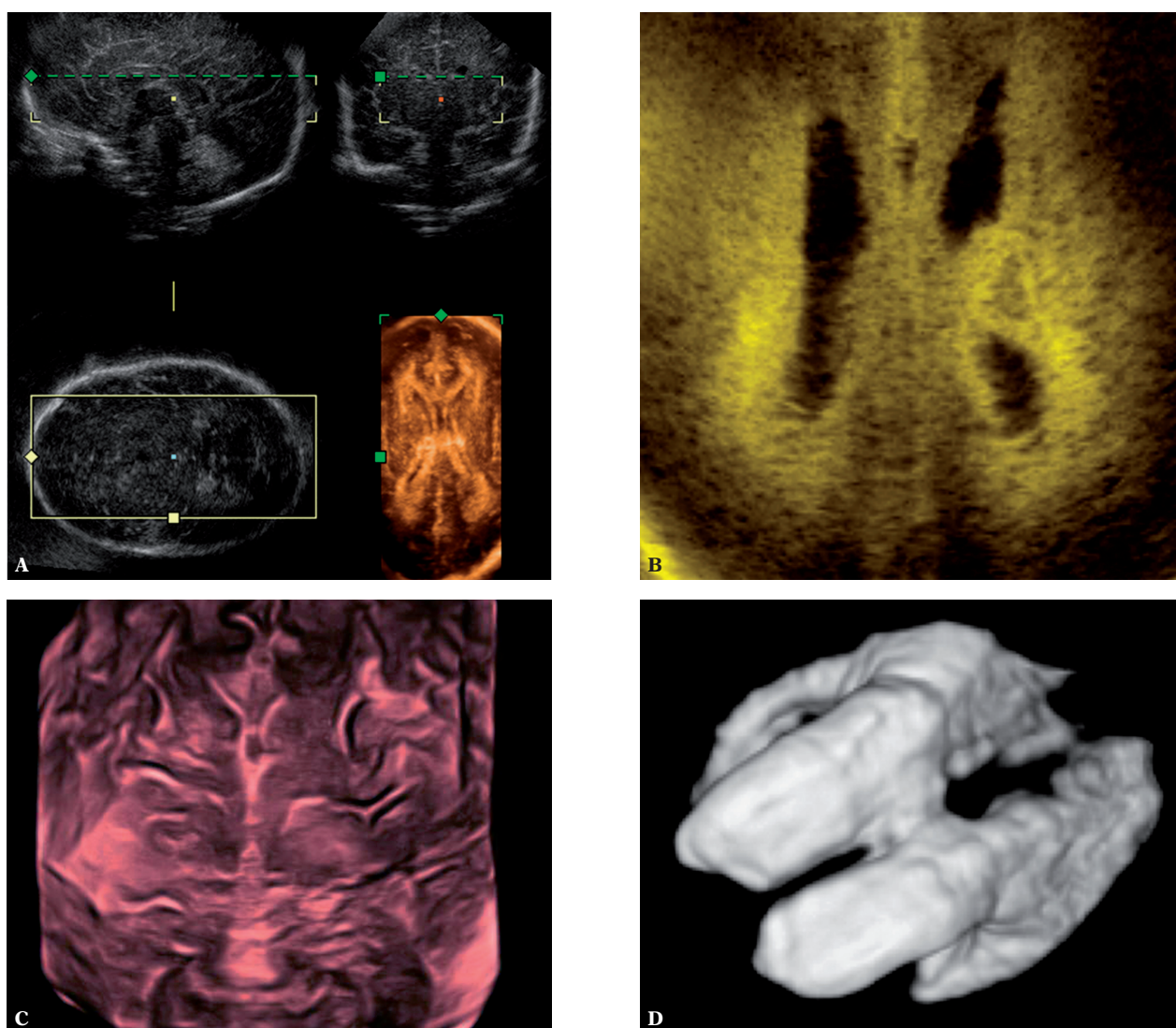
Fig. 2. 3DUS of cerebral vessels using aCDS data. 3DUS including aCDS data: the rendered view conspicuously allows for an angiography-like overview the large vein of Galen vascular malformation with its major feeding and draining vessels

jednak w tym wypadku niezbędne będzie uzyskanie obrazów o wyższej rozdzielczości, pozwalających na ocenę powierzchni wewnętrznej oka i siatkówki, diagnostykę i monitorowanie leczenia nowotworów oraz na porównanie z wynikami badania MR.

USG 3D układu moczowo-płciowego w pediatrii

Ocena układu moczowo-płciowego jest jednym z najczęściej wykonywanych badań ultrasonograficznych u dzieci. Początkowo badania USG 3D skupiały się na wysokiej precyzji w pomiarze objętości tak złożonych struktur jak układ zbiorczy nerki w wodonerczu lub pęcherz moczowy

prove helpful for early bedside diagnosis of a number of conditions presently underestimated by US. Another option would be combining (amplitude coded) color Doppler or even contrast-enhanced (Doppler) sonography with fast repetitive 3DUS acquisitions, allowing for dynamic perfusion imaging. This could improve US potential to diagnose stroke in the early face or for improving assessment of tumor entity and treatment response. Furthermore dynamic 4DUS of the spinal cord might be useful for assessing and documenting spinal cord motion disorders such as early detection of tethering (only applicable in the first month of live as long as US can access the spinal canal and the spinal cord is visible). 3DUS of the orbit may also offer some options; however, a higher resolution of respective data sets will be necessary for achieving clinical importance. Then surface viewing of the inner

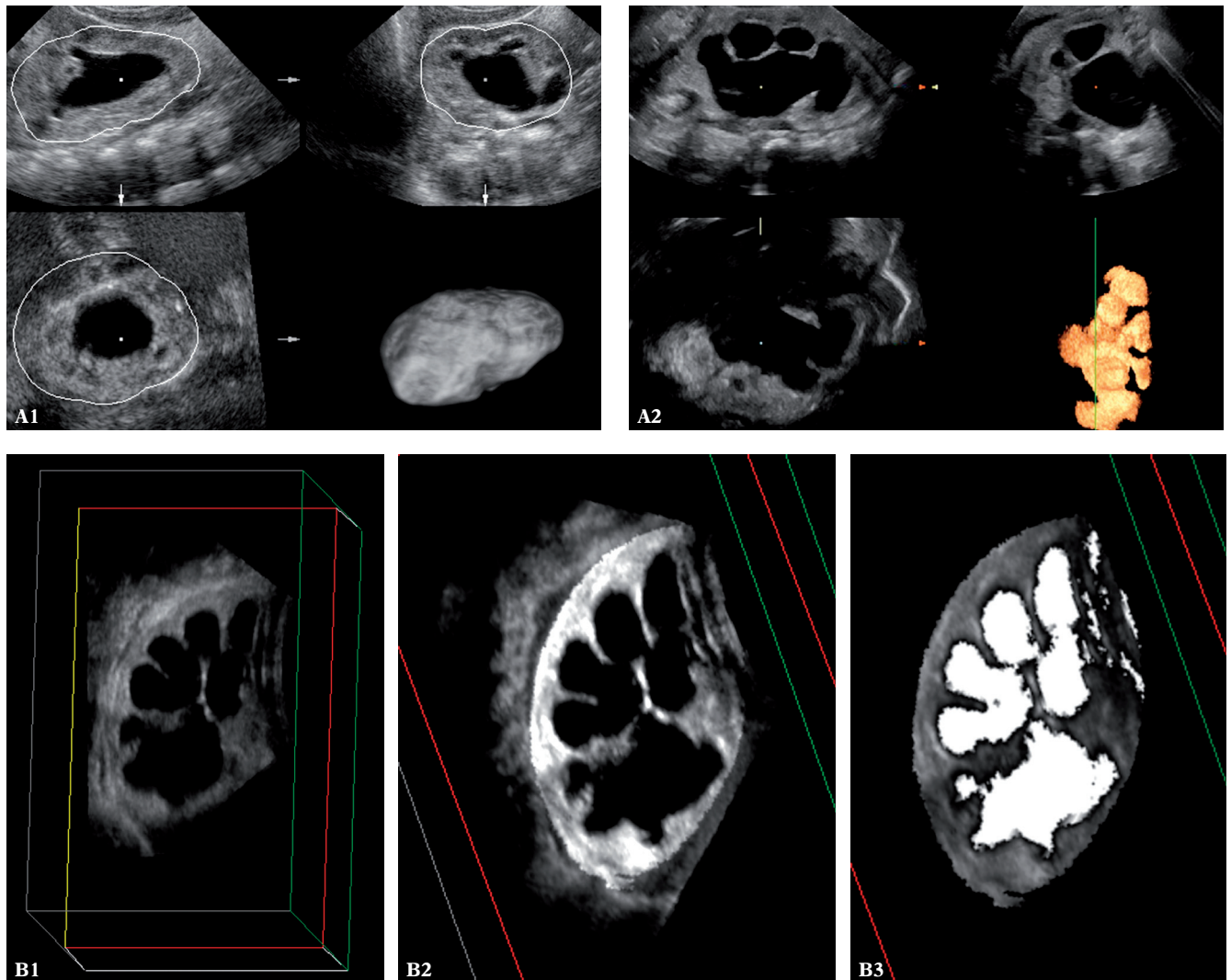


Ryc. 3. Badanie USG 3D mózgowia: **A, B.** renderowanie wybranego obszaru w celu uwidocznienia echogeniczności okołokomorowej mózgowia wcześniaka (**A**) oraz łagodnej leukomalacji okołokomorowej w rekonstrukcji poprzecznej (**B**); **C.** renderowanie powierzchni w celu uwidocznienia zakrętów mózgowia; **D.** obrazowanie poszerzonych komór – obraz odwrócony

Fig. 3. Brains 3DUS – rendering options in 3DUS: **A, B.** thick slab rendering for viewing the para-ventricular area demonstrating periventricular echogenicities in a preterm infant (**A**) and mild cystic PVL in an axial thick slab rendered reconstruction (**B**); **C.** surface rendering for viewing gyration; **D.** rendering of dilated ventricles – inverted view

o nieregularnym kształcie. Badanie to, w przeciwieństwie do konwencjonalnej oceny 2D, w której obserwuje się wysoki poziom niedokładności oceny objętości (do $\pm 70\%$) w przypadku narządów o nieregularnym kształcie, pozwala na znacznie większą precyzję⁽⁴⁵⁾. Trójwymiarowe badanie ultrasonograficzne umożliwia także ocenę objętości miąższu nerek, poprzez odjęcie objętości układu

eye surface and the retina might be valuable for diagnosis and follow-up of small retinoblastoma under treatment, and the improved volume calculation of 3DUS may be beneficial for assessing, e.g., a tumor volume. It furthermore may offer an option for intermittent follow-up due to its improved comparability to MR by providing the ability to reconstruct analogous sections for direct comparison.



Ryc. 4. Badanie USG 3D nerki zmienionej wodonerczowo: segmentacja układu zbiorczego i pomiar objętości miąższu nerki. Pomiar objętości miąższu nerki w różnych systemach USG 3D: różne opcje segmentacji zastosowane w celu wyznaczenia zewnętrznych konturów nerki oraz segmentacja układu zbiorczego w celu odjęcia objętości wyznaczonego, poszerzonego układu kielichowego-miedniczkowego od całkowitej objętości nerki. Metoda ta umożliwia wiarygodny pomiar objętości miąższu i objętości nerki. **A.** Kolejne kroki pokazujące wielopłaszczyznową rekonstrukcję renderowanych (odwróconych) obrazów u dwóch niemowląt z wodonerczem (na dole po prawej). Pierwszy obraz przedstawia całkowitą objętość nerki, a na drugim wydzielony jest poszerzony układ kielichowo-miedniczkowy. **B.** Pojedynczy przekrój czołowy, seria obrazów przedstawiających nerkę u niemowlęcia z wodonerczem: początkowy obraz, wydzielony miąższ nerki i odwrócony obraz wydzielonego poszerzonego układu zbiorczego połączony z wydzielonym miąższem (po prawej)

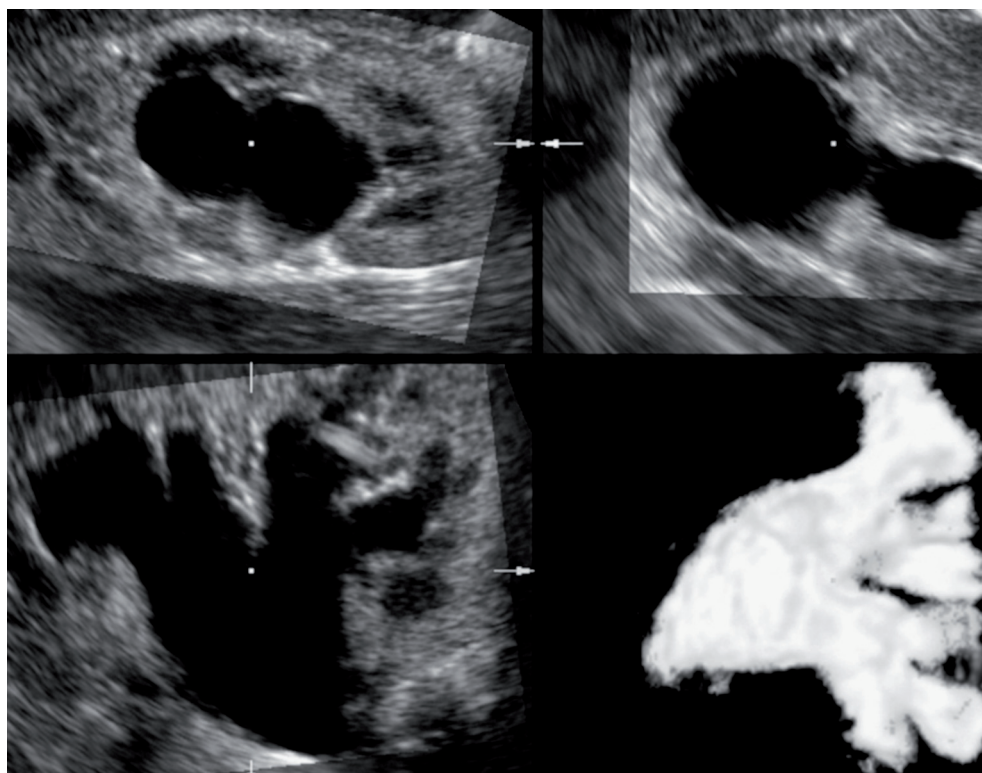
Fig. 4. Renal 3DUS in hydronephrosis: segmentation of collecting system and renal parenchymal volume calculation. 3DUS for renal parenchymal volume assessment in different 3DUS systems: different segmentation options for delineating the outer renal contours and segmenting the collecting system for deducting the segmented dilated pelvo-caliceal system from the entire renal volume allowing for reliable calculation of renal parenchymal volume and split renal size estimation. **A.** Serial steps with showing the segmented data using a multi-planar view with rendered (inverted) image of the segmented data in the right lower box of two different infants with hydronephrosis; the first one demonstrating the entire kidney volume, the second image the delineated dilated collecting system. **B.** Single reconstructed coronal slice, serial images the kidney in an infant with hydronephrosis: initial image, segmented renal parenchyma, and inverted view of the segmented dilated collecting system fused with segmented parenchyma in the right box

zbiorczego od ich objętości całkowitej, a wyniki są porównywalne z otrzymanymi w scyntygrafii lub urografii MR, pod warunkiem, że nie występują poważne ograniczenia związane z przepływem mięszzowym albo czynnością nerek (ryc. 4)⁽⁴⁶⁻⁵⁰⁾. Ultrasonografia 3D z zastosowaniem rekonstrukcji wielopłaszczyznowej zwiększa skuteczność diagnostyczną w przypadku złożonych patologii (np. krętej szyi kielicha nerkowego), trudnych do wykrycia w konwencjonalnym badaniu 2D⁽⁵⁰⁾. Badanie trójwymiarowe ułatwia odróżnienie dysplastycznego układu kielichowo-miedniczkowego od poszerzonego oraz pomaga w ocenie moczowodu i połączenia miedniczkowo-moczowodowego (ryc. 5), a także umożliwia wykonanie wirtualnej cystoskopii⁽⁵¹⁻⁵⁴⁾. Ostatnia metoda pozwala na wizualizację nieregularności na powierzchni wewnętrznej, ocenę trójkąta pęcherza z ujściami i szyją pęcherza, jak również uwidocznienie polipów i guzów w tym rejonie (ryc. 6). Ograniczeniem badania USG 3D układu moczowo-płciowego oraz jamy brzusznej u niemowląt i małych dzieci jest brak możliwości współpracy z pacjentem w zakresie wstrzymywania oddechu, dlatego należy uzyskać obrazy dobrej jakości w trakcie niewielkiego ruchu, co wymaga doświadczenia osoby badającej.

Obecnie badanie USG 3D narządów płciowych wewnętrznych u kobiet znalazło zastosowanie jedynie w ocenie

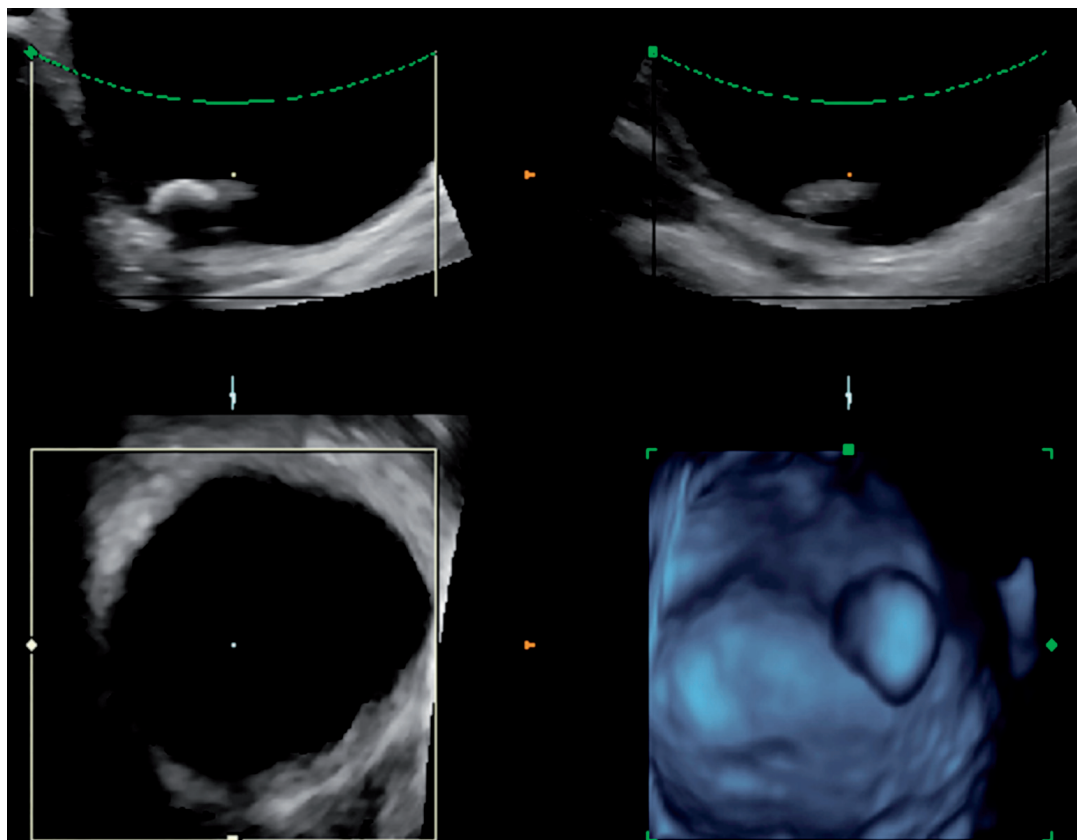
Pediatric urogenital 3DUS

The urogenital tract is one of the most common targets of a pediatric US investigation. Many of the very first pediatric 3DUS reports have looked into its potential for assessing the pediatric urinary bladder and kidney. These observation initially focused on the high accuracy of 3DUS in volume calculations; by being able to segment and outline even complex shaped structures such as the collecting system in a hydronephrotic kidney or the inner counter of an irregularly shaped urinary bladder, even these volumes can be calculated with high accuracy, whereas the conventional 2DUS measurement based estimates (using geometrical equations of the resembling diametrical form) suffer from a high inaccuracy to up to $\pm 70\%$ error in irregularly shaped organs. Therefore 3DUS have been proposed for assessment of a bladder volume⁽⁴⁵⁾. And for assessment of real renal parenchymal volume in hydronephrotic kidneys – becoming feasible by deducting the segmented collecting system from the overall renal volume thus giving a reliable number for the size of the renal parenchyma. Comparing both kidneys with each other, split renal size can then be calculated – these 3DUS based results give comparable results to split renal size in scintigraphy or MR-urography that well compare to the respective function, provided there are no acute perfusion or function restriction (fig. 4)⁽⁴⁶⁻⁵⁰⁾. Using the



Ryc. 5. Wizualizacja USG 3D dysplastycznych, poszerzonych kielichów nerkowych z wykorzystaniem opcji odwróconego renderowania. Badanie USG 3D nerki z poszerzonym układem kielichowo-miedniczkowym: odwrócony obraz w skali szarości (na dole po prawej) przedstawia układ dysplastyczny, co pozwala na różnicowanie z niedrożnością układu zbiorczego

Fig. 5. 3DUS visualization of dysplastic dilated calices by inverted rendering. 3DUS of a kidney with dilated pelvo-caliceal system: the rendered gray-scale inverted view (right lower box) enables convincing perception of the dysplastic configuration rendering this system more a dysplastic than an obstructed collecting system



Ryc. 6. Badanie USG 3D pęcherza moczowego: cystoskopia wirtualna. Cystoskopia wirtualna 3D oparta na renderowaniu powierzchni (na dole po prawej) umożliwia lepsze uwidocznienie złożu w pęcherzu dziecka z cystynurią

Fig. 6. Bladder 3DUS: virtual cystoscopy. Virtual 3DUS based cystoscopy based on surface rendering (right lower box) superiorly demonstrates the bladder calculus in a child with cystinuria

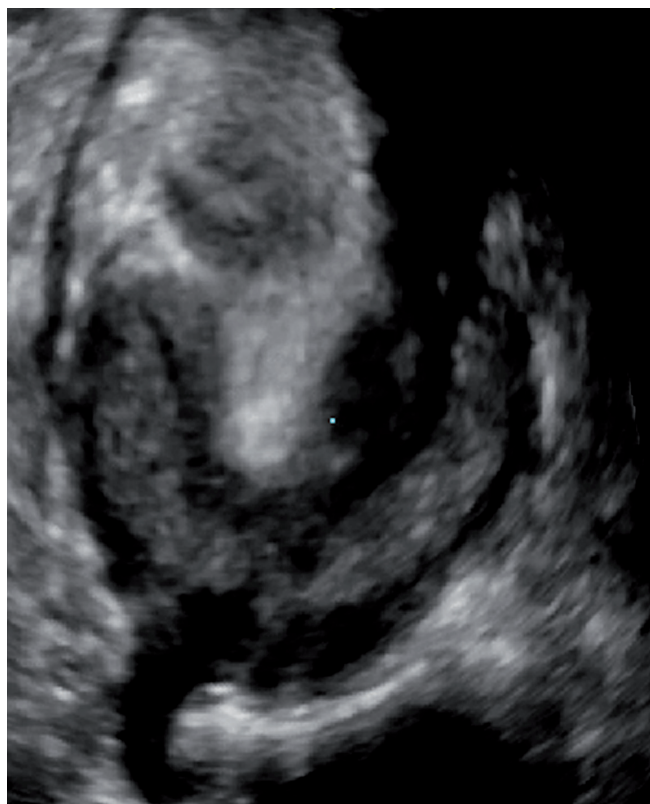
nieprawidłowości w obrębie macicy u pacjentek dorosłych (ryc. 7)^(9,16,17). Być może połączenie technik USG 3D/4D z obrazowaniem ultrasonograficznym układu rozrodczego po wypełnieniu poszczególnych struktur roztworem soli fizjologicznej mogłoby poprawić jakość obrazowania i podnieść jego wartość. Technika taka wymaga zastosowania odpowiednich głowic 3D o wysokiej rozdzielczości, tak jak przy przezpochwowym trójwymiarowym badaniu USG. Mimo że badanie USG 3D można z łatwością zastosować przy badaniu moszny, nie uzyskuje się w ten sposób większej ilości informacji niż w przypadku badania USG 2D, dlatego w codziennej praktyce nie stosuje się tej metody.

Potencjalne przyszłe możliwości, podobnie jak w neurosonografii, obejmują ocenę perfuzji. Poza tym USG 4D pęcherza moczowego może pozwolić na przeprowadzenie cystoskopii wirtualnej z oceną czynnościową pęcherza i ujęć moczowodów. Umożliwi to wybór grupy pacjentów, u których badanie w kierunku refluksu pęcherzowo-moczowodowego jest konieczne, i zredukuje liczbę niepotrzebnych badań. Ponadto obrazowanie ultrasonograficzne 4D (potencjalnie połączone z technikami „fuzji obrazów”) może pomóc w wykryciu i ocenie guzów w układzie moczowo-płciowym oraz poprawić dokładność przeprowadzania biopsji pod kontrolą USG.

3DUS data set and its multi-axial reconstruction options differential diagnosis of complex pathology can be improved, such as detecting the tortuous neck of a caliceal diverticula difficult follow on conventional 2DUS⁽⁵⁰⁾. Applying the various rendering options the conspicuous display with a more intuitive comprehension of shape and spatial relation, e.g. of the calices, may improve the diagnostic yield: differentiation of a dysplastic from a dilated collecting system is easier, the pelvi-ureteric junction – particularly if the ureter also has some dilatation – is nicely demonstrated, and the relation of vessels with the draining urinary system can be superiorly demonstrated (fig. 5). Applying surface rendering to the 3DUS data set the inner bladder surface can be displayed allowing for a virtual cystography⁽⁵¹⁻⁵⁴⁾. This may improve depiction and demonstration of surface irregularities such as trabeculation or small ureteroceles and diverticula; furthermore a convincing depiction of the bladder trigone with the ostia and the bladder neck, demonstration of polyps and tumors is feasible (fig. 6). Restrictions of urogenital and any other abdominal 3DUS in infants and small children is their reduced cooperability: breath hold assessments are difficult to achieve, thus fast acquisitions in times of little motion (particularly no relevant motion form breathing) are necessary to get good image quality and reliable calculation results. This necessitates some experience of the investigator – using fast acquisitions in moments

USG 3D drobnych struktur anatomicznych i układu mięśniowo-szkieletowego u dzieci

Istnieje wiele doniesień na temat potencjalnego zastosowania USG 3D w ocenie układu mięśniowo-szkieletowego i drobnych struktur anatomicznych u dzieci⁽⁵⁵⁻⁵⁷⁾, jednak brakuje spójnych badań dotyczących możliwości metody. Publikacje skupiają się na opisanych poprzednio możliwościach badania trójwymiarowego, m.in. dokładniejszym pomiarze objętości struktur i narządów o nieregularnym kształcie, takich jak tarczycza czy zmiany nowotworowe^(58,59). Większa dokładność pomiarów 3D względem 2D niesie jednak konieczność dostosowania przyjętego zakresu wartości prawidłowych. Ultrasonografia trójwymiarowa umożliwia także wizualizację złożonych malformacji naczyniowych, przebiegu krętych naczyń krwionośnych lub przetok przy ropniach, zbiornikach podskórnych i w tkankach miękkich (ryc. 8)⁽⁶⁰⁻⁶³⁾.



Ryc. 7. Badanie USG 3D nieprawidłowej macicy – kluczowa płaszczyzna czołowa. Rekonstrukcja czołowa w badaniu USG 3D macicy niemowlęcia – płaszczyzna czołowa pozwala na ostateczne potwierdzenie malformacji/zdwojenia macicy; w przekrojach uzyskanych w konwencjonalnym badaniu 2D jest to dużo trudniejsze lub praktycznie niemożliwe

Fig. 7. 3DUS for uterine anomalies – crucial coronal plane. Coronal reconstruction of a 3DUS of an infants' uterus: the crucial reconstructed coronal plane enables a definite definition and diagnosis this uterine malformation/duplication – this is much more difficult or even impossible to classify on conventional 2DUS sections

with little respiratory movement (e.g. a sleeping baby) and targeting the investigations to that part of the respiratory cycle with little motion (i.e. second phase of expiration) are tricks that will enable good 3DUS results even in the pediatric abdomen. Of course all other rules, tips and tricks for performing pediatric abdominal US apply as well; these are an indispensable prerequisite for reliable and reproducible 3DUS results.

At present 3DUS of the female inner genitalia has only been found useful for assessment for uterine anomalies as in adults (fig. 7)^(9,16,17). Maybe a combination of 3D/4DUS with sonogenitography after saline filling of various structures in genital malformations may improve the conspicuity and diagnosis in these queries. This, however, will rely – just as perineal 3DUS – on adequate high resolution 3DUS transducers that offer sufficient detail information for pediatric needs. Although 3DUS can be easily applied to the scrotum, there is little additional information to 2DUS and thus it is not used routinely.

Potential future options include combination of (amplitude coded) color Doppler data or contrast-enhanced US with 3DUS or even 4DUS, thus potentially improving detection and documentation of scars or allowing for assessment of perfusion disturbances. 4DUS of the urinary bladder will allow a real time virtual cystoscopy – with great potential for assessment of functional changes. It may further improve the detection of the ostia by visualizing opening and closing of the ostia or the ureteric inflow jet, observation of bladder neck activities may help detecting bladder dysfunction. This may imply great clinical usability for example by helping to properly select those who need to undergo reflux assessment thus reducing the number of unnecessary exams and associated burden to the affected children. Finally, 4DUS – potentially combined with image fusion techniques – may improve detection and characterization of urogenital tumors and improve accuracy and handling for sonographically guided biopsies.

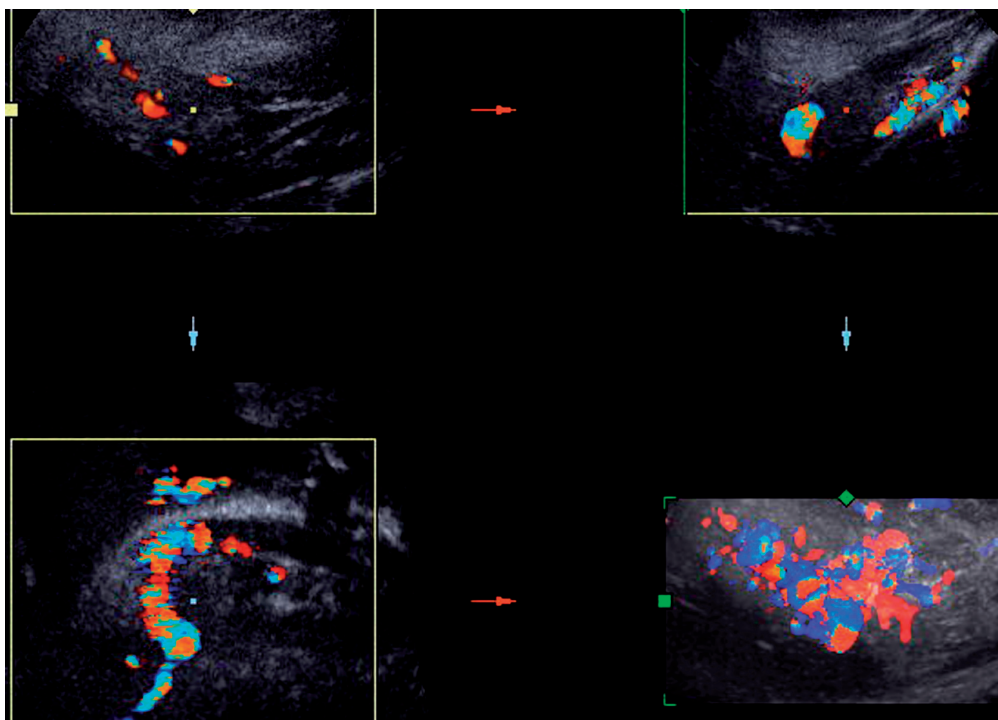
3DUS of the child's small part and musculoskeletal system

There are a number of incidental reports on potential applications in the pediatric musculoskeletal system and small parts⁽⁵⁵⁻⁵⁷⁾. However, no consistent and systematic research has been performed to evaluate 3DUS potential in these areas. All reports focus on the known 3DUS abilities, such as the improved volume calculation accuracy of particularly irregularly shaped structures. This can be performed for various tumors and lesions, and can help measuring volumes of organs with a somewhat complex shape such as the thyroid gland^(58,59). Here 3DUS has not only a higher accuracy than 2DUS, but also allows to propose new correction factors for the 2DUS based calculations. This on the other hand would need adaptation of conventionally used normal volume charts for US size assessment. The conspicuous visualization of tortuous and complex structures by 3DUS let to applications for viewing complex vascular lesions such as vascular malformations, the complex course

Uwidocznienie powierzchni okostnej pozwala na dokładną ocenę złamań, szczególnie w przypadku wątpliwości w badaniu rentgenowskim (np. złamanie rzepki, czaszki, mostka i żebra; ryc. 9)^(61,62). Możliwość rekonstrukcji wielopłaszczyznowej zwiększa skuteczność oceny guzów piersi, a trójwymiarowa ultrasonografia dna miednicy, kanału odbytu i cewki moczowej – oceny pęknięć i rozerwań,

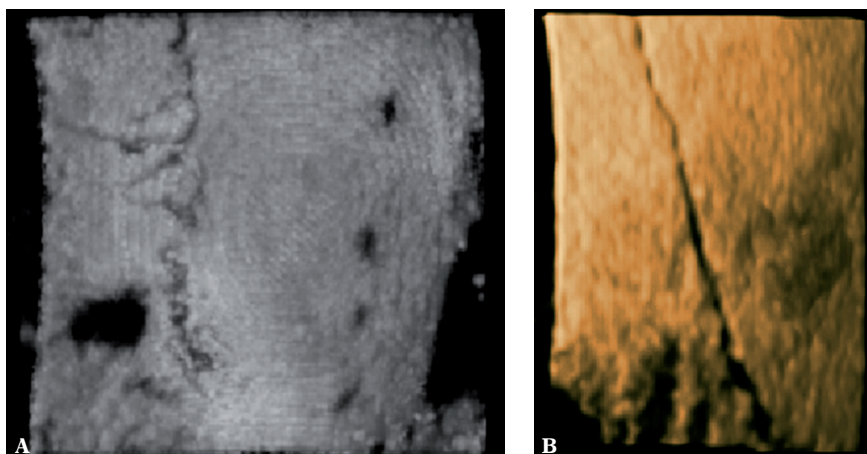
of winding vessels such as in carotid kinking, or depicting fistula tracts in subcutaneous and other soft tissue abscesses and collections (fig. 8)⁽⁶⁰⁻⁶³⁾.

Rendering of the bony surface enables to conspicuously view fractures, particularly useful in situations with equivocal findings on plane film (e.g. patella fracture, skull fractures,



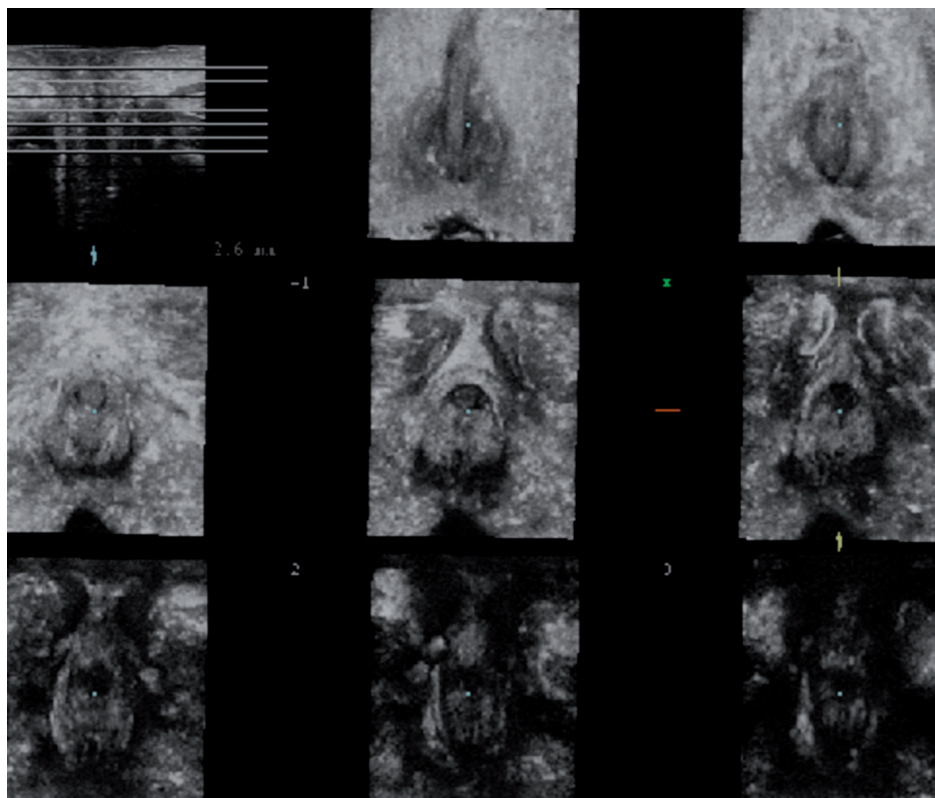
Ryc. 8. Badanie USG 3D z CDS: naczynia powierzchowne w malformacji tętniczo-żylnej. Badanie USG 3D malformacji naczyniowych w regionie pośladków: obraz renderowany (na dole po prawej) lepiej pokazuje wielkość i unaczynienie malformacji z licznymi przetokami naczyniowymi, które w wyjściowych obrazach 2D są zdecydowanie mniej wyraźne

Fig. 8. 3DUS with CDS: superficial vessels in an arteriovenous malformation. 3DUS of a gluteal vascular malformation: the rendered view (right lower box) superiorly shows the dimension and vascularity of this vascular malformation with multiple vessels shunts, far less conspicuously demonstrated by the 2DUS source images



Ryc. 9. Renderowanie w badaniu USG 3D – złamanie czaszki i szew kostny. Renderowany obraz powierzchni czaszki zwiększa możliwości zobrazowania i rozróżnienia szwów kostnych (A) lub złamania kości czaszki (B) poprzez wyraźne ukazanie ich kształtu i przebiegu

Fig. 9. 3DUS rendering – skull fracture and sutures. The surface rendered view of the skull improves perception and differentiation of skull sutures (A) or a skull fracture (B) by conspicuously demonstrating shape and course



Ryc. 10. Badanie USG 3D dna miednicy – rekonstrukcje czołowe przedstawione jak w badaniu tomograficznym. Badanie USG 3D dna miednicy z dostępu przez krocze: rekonstrukcja czołowa doskonale przedstawia anatomie krocza/dna miednicy – u dziewczynki z zatoką moczowo-płciową wyraźnie widoczne są wszystkie elementy anatomiczne, takie jak wargi sromowe, lechtaczka czy ujście cewki moczowej. Na uwagę zasługuje brak wyraźnego oddzielnego wejścia do pochwy

Fig. 10. Pelvic floor 3DUS – tomographic serial coronal reconstructions. 3DUS of the pelvic floor from a perineal access: the coronal reconstructions perfectly demonstrate the anatomy of the perineum/pelvic floor in a girl – all relevant anatomic structures such as the labia, the clitoris or the urethral opening can be conspicuously displayed in a girl with urogenital sinus. Note the absence of a clear separate vaginal opening

częstych u pacjentów dorosłych⁽⁶³⁾ (ryc. 10). Badanie układu mięśniowo-szkieletowego ułatwia także diagnostykę anomalii w obrębie stawu biodrowego, umożliwiając ocenę kształtu części chrzęstnych, trudnych do uwidocznienia w badaniu rentgenowskim (ryc. 11).

Wydaje się, że poza opisanymi powyżej możliwościami obrazowania trójwymiarowego przyszłością USG 3D/4D będzie uzupełnienie jej o zastosowanie środka kontrastującego lub poszerzenie elastografii o płaszczyznę prostopadłą do wiązki ultradźwięków.

Echokardiografia 3D w pediatrii

Niektórzy badacze opisują korzyści płynące z zastosowania obrazowania 3D/4D w ocenie serca noworodków i dzieci⁽⁶⁴⁻⁶⁷⁾. Jednak i w tym przypadku nie podjęto badań mających na celu ocenę potencjalnych korzyści, takich jak pomiar objętości wyrzutowej i końcoworozkurczowej z dokładniejszą oceną frakcji wyrzutowej oraz lepsze uwidocznienie struktur złożonych, np. zastawek serca (ryc. 12). Wykazano, że także u noworodków, mimo szybkiego rytmu serca, ocena USG 3D i 4D jest możliwa.

sternal and rib fractures; fig. 9)^(61,62). By being able to reconstruct crucial planes not assessable by conventional 2DUS, such as the coronal plane in breasts and other tumors, spiculated traction of tissues around a tumor has become depictable sonographically, and thus differentiation of tumor entities may become more accurate. Furthermore, 3DUS of the pelvic floor, the anal canal and the particularly female urethra has improved sonographic diagnostic potential for assessment of ruptures and tears, as mostly reported for adults⁽⁶³⁾ (fig. 10). Many other soft tissue and musculoskeletal applications are feasible, for example the assessment of rip anomalies using reconstruction tools to conspicuously view the shape of also the cartilaginous parts which difficult to assess by plain film (fig. 11). Again, the restrictions are not only the immanent limitations of any sonographic diagnosis but also the difficult handling with sometimes bulky and heavy transducers, and the restricted availability of these transducers and technique in places where many of these routine or emergency US examinations are performed in neonates, infants and children.

Future options include not only similar approaches as described with the other reported applications – based on surface rendering, dynamic 4DUS, improved transducer

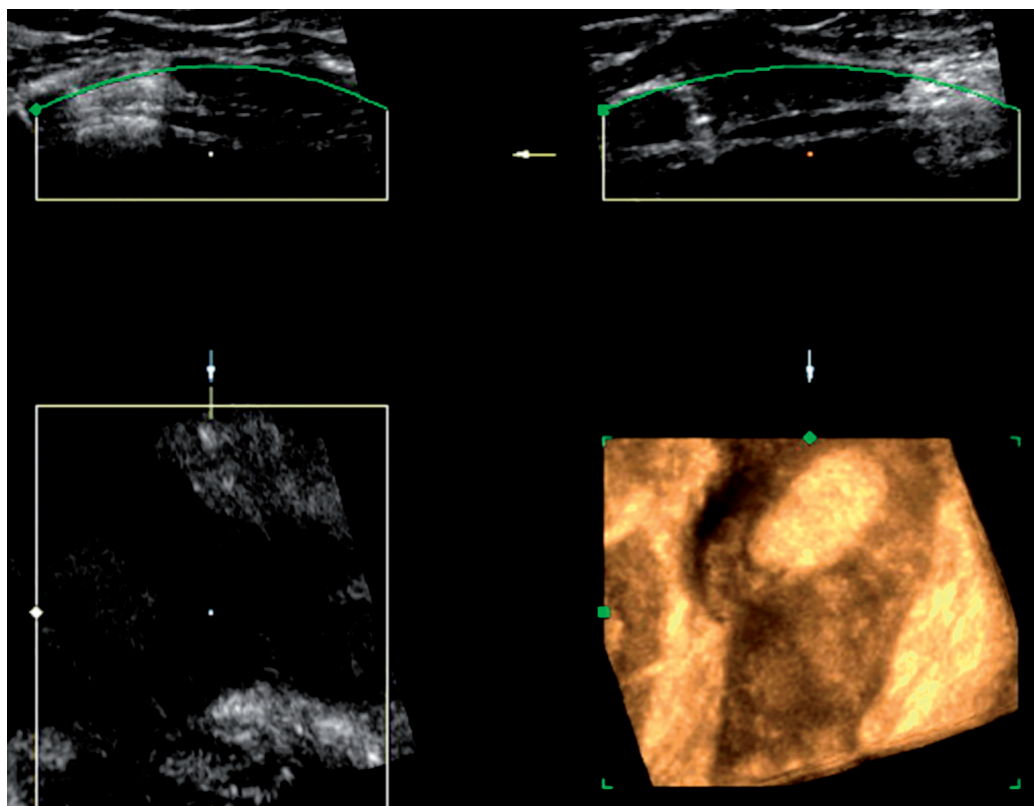
Wskazówki i rady

Jak wspomniano powyżej, ocenę objętości struktur w USG 3D znacznie utrudnia ich ruch. Problem ten rozwiązują jedynie nowoczesne, wystarczająco szybkie głowice matrycowe do dwuwymiarowych badań objętościowych, a możliwości korekty ruchu w trakcie przetwarzania obrazu dostępne są dziś tylko w obrazowaniu mięśnia sercowego (*stick technology*). Możliwości takie można wykorzystać również w innych sytuacjach regularnego ruchu. Obecnie ocena objętości struktur w czasie niewielkiego ruchu uzależniona jest od wprawy osoby badającej i możliwości współpracy z pacjentem. Pomocne może być ułożenie badanego z podparciem za pomocą poduszek lub zastosowanie przyrządów utrzymujących chorych bez ruchu (jak w badaniach TK, MR czy w przypadku urazów). Nie pozwala to jednak na ograniczenie ruchu związanego z oddychaniem, pracą serca i pulsacją w naczyniach – w tym przypadku pozostaje wyłącznie szybkie uzyskanie obrazów lub zastosowanie opcji korygujących ruch. W zmniejszeniu artefaktów ruchowych związanych z oddychaniem może pomóc ocena w fazie oddychania, która charakteryzuje się najmniejszym stopniem ruchu (zazwyczaj jest to druga faza wydechu), oraz wybór odpowiedniego okna akustycznego. W niektórych przypadkach lepszy efekt uzyskamy, stosując niższe częstotliwości, co ograniczy liczbę zakłóceń

technology with higher resolution, more conspicuous viewing and fast calculations, or optimized handling and rendering options – but also including data from contrast-enhanced US, or expanding US elastography into the plane perpendicular to the US beam thus being able to assess the shear wave velocity and behavior in all directions, potentially improving depiction of lesion and characterization of respective findings.

Pediatric 3D-echocardiography

Some reports exist on the benefits of 3D/4DUS in assessing the neonatal and pediatric heart⁽⁶⁴⁻⁶⁷⁾. Again no systematic research has been undertaken to evaluate the possible benefits, which are improved calculation of volumes (similar to MR volume calculation of ventricular muscular or luminal volume, e.g. for improved systolic and diastolic volumes, with a better assessment of the ejection fraction) and the more conspicuous viewing of complex anatomy particularly when assessing valves (fig. 12). It has been shown that 3D/4DUS of the pediatric heart is feasible and that challenges from the high heart rate in neonates can be successfully met. One of the problems still is the inability to include directional Doppler data into the 3DUS data set and applying adequate angle correction for individual areas of the data set.



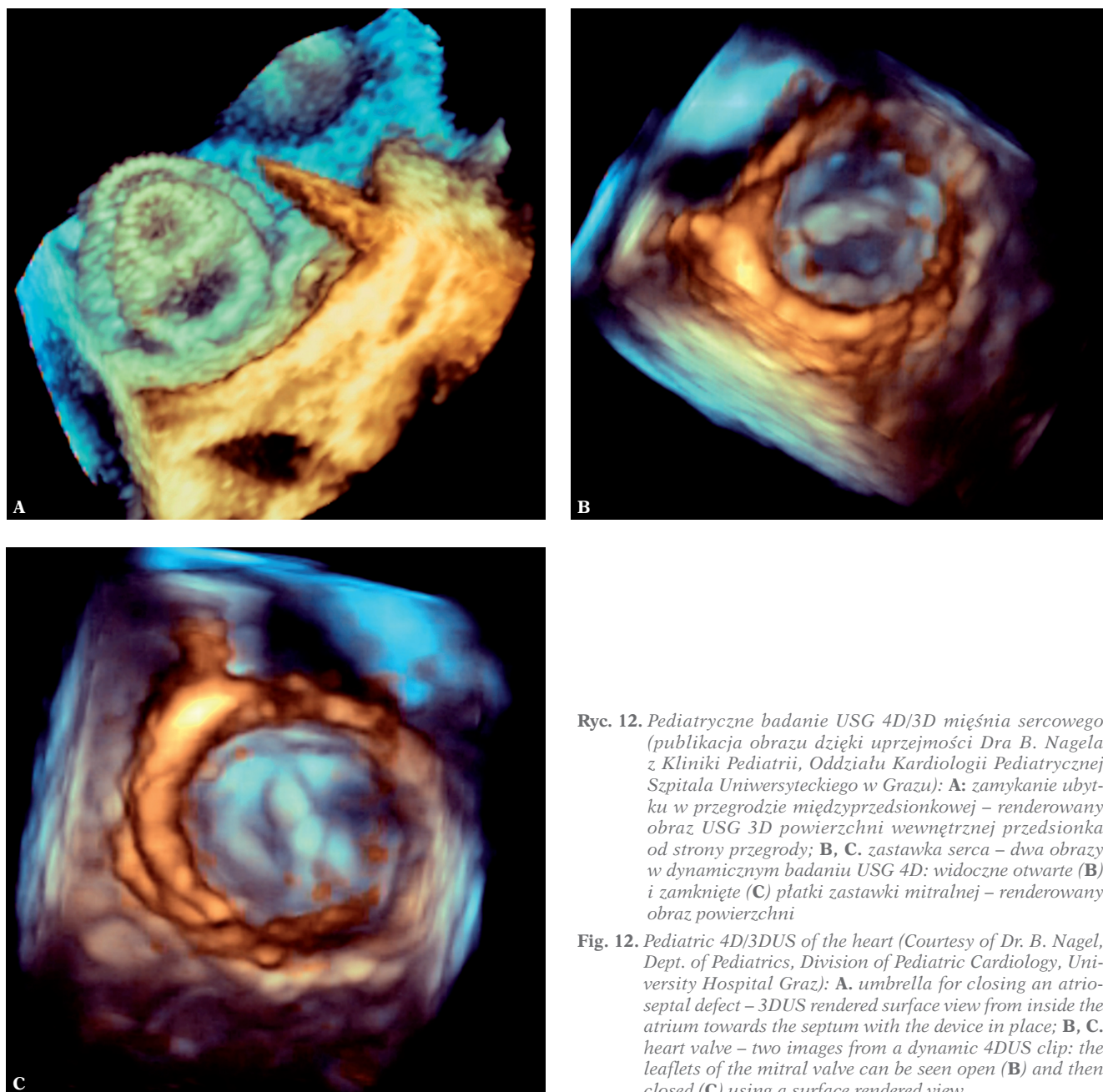
Ryc. 11. Badanie USG 3D wykonane w celu uwidocznienia anomalii żeber. Renderowany obraz USG 3D wybranego obszaru w płaszczyźnie czołowej (na dole po prawej) lepiej obrazuje brzuszne rozgałęzianie się chrząstki w malformacji żeber, niewidoczne w badaniu rentgenowskim

Fig. 11. 3DUS rending for conspicuous visualization of rib anomaly. The thick slap coronal rendered 3DUS view (right lower box) superiorly demonstrates the branching of the ventral cartilaginous aspect of the ribs in a rib malformation non visible by plain film.

mimo obniżenia rozdzielczości. Pomocne bywają opcje obrazowania harmonicznego i redukcji szumów (*speckle reduction filter*), jednak odbywa się to kosztem szybkości wyświetlania obrazu, często bez znaczącej poprawy jakości 3D. Oczywiście pomocne są także inne sposoby ułatwiające badanie dzieci, takie jak spokój w gabinecie, zabawki, filmy, książki i muzyka, mające na celu odwrócenie uwagi pacjenta, jak również używanie smoczka, butelki z herbatą, stosowanie ciepłego żelu ultrasonograficznego, włączenie ogrzewania, używanie koców i poduszek oraz asysta personelu. Ponadto przydatny jest dostęp do zewnętrznego stanowiska pozwalającego na obróbkę obrazów, co przyspiesza badanie i przyczynia się do spokoju i współpracy chorych, którzy zazwyczaj nie wytrzymują dłuższych badań bez

Tips and tricks

As mentioned above most systems require a defined minimum time without motion of the targeted volume for a successful 3DUS acquisition. Only the modern two-dimensional matrix volume transducer are fast enough to overcome this problem. Post-processing options for motion correction are presently only available for cardiac imaging (“stick technology”). They could be expanded to other areas where regular motion occurs and can be tracked for retrospective gated reconstruction. Till then it depends on the sonographers skill to acquire the volume in a situation where there is little motion, which first needs to create a cooperative patient or stabilizing the area scanned. Simple tricks, such as



Ryc. 12. *Pediatriczne badanie USG 4D/3D mięśnia sercowego (publikacja obrazu dzięki uprzejmości Dra B. Nagela z Kliniki Pediatrii, Oddziału Kardiologii Pediatricznej Szpitala Uniwersyteckiego w Grazu): A: zamykanie ubytku w przegrodzie międzyprzedsionkowej – renderowany obraz USG 3D powierzchni wewnętrznej przedsionka od strony przegrody; B, C. zastawka serca – dwa obrazy w dynamicznym badaniu USG 4D: widoczne otwarte (B) i zamknięte (C) płátky zastawki mitralnej – renderowany obraz powierzchni*

Fig. 12. *Pediatric 4D/3DUS of the heart (Courtesy of Dr. B. Nagel, Dept. of Pediatrics, Division of Pediatric Cardiology, University Hospital Graz): A. umbrella for closing an atrio-septal defect – 3DUS rendered surface view from inside the atrium towards the septum with the device in place; B, C. heart valve – two images from a dynamic 4DUS clip: the leaflets of the mitral valve can be seen open (B) and then closed (C) using a surface rendered view*

pobudzenia ruchowego, natomiast badającemu umożliwia spokojne przeanalizowanie badania po wyjściu pacjenta. Po przeprowadzeniu badania USG 2D należy zatem używać dane 3D, które mogą być przydatne w procesie diagnostycznym, i zostawić przeprowadzenie dalszych analiz na okres pracy na stanowisku zewnętrznym. Konieczne są też systemy przechowywania danych, co nadal stanowi problem wielu systemów PACS (*picture archiving and communication systems* – systemy archiwizacji danych), ponieważ standardy dotyczące danych z badań 3D wciąż nie są jednolite, pomimo prób ujednoczenia formatów DICOM dla USG 3D/4D.

Podsumowanie

Badanie USG 3D jest rozwijającą się techniką, która może być używana u pacjentów dorosłych w wielu dziedzinach, w szczególności w położnictwie. Niestety, w przypadku noworodków, niemowląt i dzieci metoda ta, pomimo istnienia wielu potencjalnie przydatnych zastosowań, wciąż nie weszła do codziennej praktyki. W celu określenia wartości badania wymagane jest przeprowadzenie dodatkowych analiz. Aby umożliwić wykorzystanie ogromnego potencjału, jaki oferuje obrazowanie 3D/4D u dzieci, niezbędne jest także zwiększenie dostępności i obniżenie cen odpowiednio przygotowanych aparatów USG i głowic pediatrycznych. Technika USG 3D może przyczynić się do zmniejszenia ekspozycji na promieniowanie rentgenowskie poprzez poprawę diagnostyki ultrasonograficznej.

Konflikt interesów

Autor pracy jest członkiem grupy doradczej Kretz/GE European do spraw ultrasonografii trójwymiarowej i na bieżąco współpracuje z firmami Kretz, GE i Siemens w rozwijaniu sprzętu ultrasonograficznego i dostosowywaniu go do potrzeb pediatrycznych.

stabilizing by positioning with supporting pillows or using restraintment devices (as used for CT, MR or trauma handling) may be an option. This, however, will not overcome motion from respiration, heart beat and respective vascular pulsations – it will only be overcome using very fast acquisitions or motion correction techniques. The respiratory movement can be minimized by trying to acquire the 3DUS data set in that phase of the respiratory cycle which has the littlest movement, usually the second part of the expiration. Furthermore, a sonographic window has to be found which enables a sufficient acquisition of the entire targeted region, as reconstructions and particularly volume calculations only can live up to the expectations when all the borders of the targeted organ are properly included. The device must be set properly to 3DUS-adequate 2DUS presets; usually high frame rates with a rather crisp image, a relatively low dynamic range and hard post-processing will deliver the best images. Sometimes it is better to use a slightly lower frequency with thus less image noise in spite of the reduced resolution, as presently voxel size in the 3DUS data set is large and very high resolution cannot be supported. However, harmonic imaging and speckle reduction filters usually are very helpful, whereas image compounding only reduces frame rate without significant improvement of the 3DUS data. Of course, all other tips and tricks as applied to scanning pediatric patients are helpful, such as a quiet room, distracting toys and pets, films and books, music, pacifier, a bottle with tea, warm US gel, heater, blankets and cushions as well as helping personnel. It furthermore is helpful if an external workstation will allow for data processing and reconstruction as well as rendering and viewing, as this speeds up the investigation making it easier to have a quiet and cooperative patient, who usually cannot stand a long investigation without becoming more motorically active. This will take pressure from the examiner as they can fiddle around with the data set once the patient has left. So all they need to do is to perform the requested 2DUS study and then quickly acquire those 3DUS data sets which appear to be interesting or diagnostically useful – leaving all further assessment and handling for the reading at the external workstation. Of course, adequate storage systems must be available which still is a problem with many PACS (picture archiving and communication systems) systems, as there still is a big variation in 3DUS data standards, even if first efforts of standardizing DICOM formats also for 3D/4DUS data sets.

Conclusion

3DUS is a maturing technique with numerous established applications in adults, particularly for obstetric imaging. However, in spite of many potentially useful applications in neonates, infants and children, it has yet not reached clinical routine in pediatric sonography. Further research is necessary to establish its value, and dedicated transducers and equipment must become available at reasonable cost for eventually being able to exploit the vast potential of 3D/4DUS in childhood. Then this technique may probably further contribute to reducing radiation burden by improving US diagnosis rendering other imaging less often necessary.

Conflict of interest

The author is member of the Kretz/GE European advisory for 3DUS, and has ongoing cooperation with Kretz, GE and Siemens for development and clinical adaptations of pediatric US devices.

Piśmiennictwo/References

- Riccabona M, Pertorius D, Nelson TR: Three-dimensional ultrasound – pediatric applications. *J Ultrasound Med* 2001; 20: S34.
- Bonilla-Musoles F, Raga F, Osborne NG: Three-dimensional ultrasound evaluation of ovarian masses. *Gynecol Oncol* 1995; 59: 129–135.
- Delcker A, Diener HC: Quantification of atherosclerotic plaques in carotid arteries by three-dimensional ultrasound. *Br J Radiol* 1994; 67: 672–678.
- Downey DB, Fenster A: Three-dimensional ultrasound: a maturing technology. *Ultrasound Q* 1998; 14: 25–40.
- Ebert AK, Falkert A, Germer U, Rösch WH: Biometry of the pubovisceral muscle and levator hiatus assessed by three-dimensional ultrasound in females with bladder exstrophy-epispadias complex after functional reconstruction. *Ultrasound Obstet Gynecol* 2009; 34: 98–103.
- Fine D, Perring S, Herbetko J, Hacking CN, Fleming JS, Dewbury KC: Three-dimensional ultrasound imaging of the gallbladder and dilated biliary tree: reconstruction from real-time B-scans. *Br J Radiol* 1991; 64: 1056–1057.
- Gruboeck K, Jurkovic D, Lawton F, Savvas M, Taylor A, Campbell S: The diagnostic value of endometrial thickness and volume measurements by three-dimensional ultrasound in patients with postmenopausal bleeding. *Ultrasound Obstet Gynecol* 1996; 8: 272–276.
- Johnson DD, Pretorius DH, Riccabona M, Budorick NE, Nelson TR: Three-dimensional ultrasound of the fetal spine. *Obstet Gynecol* 1997; 89: 434–438.
- Jurkovic D, Geipel A, Gruboeck K, Jauniaux E, Natucci M, Campbell S: Three-dimensional ultrasound for the assessment of uterine anatomy and detection of congenital anomalies: a comparison with hysterosalpingography and two-dimensional sonography. *Ultrasound Obstet Gynecol* 1995; 5: 233–237.
- Merz E, Bahlmann F, Weber G: Volume scanning in the evaluation of fetal malformations: a new dimension in prenatal diagnosis. *Ultrasound Obstet Gynecol* 1995; 5: 222–227.
- Merz E (ed.): 3-D Ultrasound in Obstetrics and Gynecology. Lippincott Williams & Wilkins, Philadelphia – New York – Baltimore 1998.
- Nelson TR, Pretorius DH, Sklansky M, Hagen-Ansert S: Three-dimensional echocardiographic evaluation of fetal heart anatomy and function: acquisition, analysis, and display. *J Ultrasound Med* 1996; 15: 1–9.
- Pooh RK, Maeda K, Pooh KH, Kurjak A: Sonographic assessment of fetal brain morphology. *Prenat Neonat Med* 1999; 4: 18–38.
- Pretorius DH, House MH, Nelson TR, Hollenbach KA: Evaluation of normal and abnormal lips in fetuses: comparison between three- and two-dimensional sonography. *AJR Am J Roentgenol* 1995; 165: 1233–1237.
- Pretorius DH, Nelson TR: Fetal face visualization using three-dimensional ultrasonography. *J Ultrasound Med* 1995; 14: 349–356.
- Pretorius DH, Nelson TR: Three-dimensional ultrasound in gynecology and obstetrics: a review. *Ultrasound Q* 1998; 14: 218–233.
- Riccabona M, Johnson DD, Pretorius DH, Nelson TR: Three-dimensional ultrasound: display modalities in the fetal spine and thorax. *Eur J Radiol* 1996; 22: 141–145.
- Sohn C, Lenz GP, Thies M, Grotepass J: [Three-dimensional organ image using ultrasound]. *Ultraschall Med* 1990; 11: 295–301.
- Steiner H, Staudach A, Spitzer D, Schaffer H: Three-dimensional ultrasound in obstetrics and gynaecology: technique, possibilities and limitations. *Hum Reprod* 1994; 9: 1773–1778.
- De Odorico I, Spaulding KA, Pretorius DH, Lev-Toaff AS, Bailey TB, Nelson TR: Normal splenic volumes estimated using three-dimensional ultrasonography. *J Ultrasound Med* 1999; 18: 231–236.
- Elliot TL, Downey DB, Tong S, McLean CA, Fenster A: Accuracy of prostate volume measurements in vitro using three-dimensional ultrasound. *Acad Radiol* 1996; 3: 401–406.
- Gilja OH, Thune N, Matre K, Hausken T, Odegaard S, Berstad A: *In vitro* evaluation of three-dimensional ultrasonography in volume estimation of abdominal organs. *Ultrasound Med Biol* 1994; 20: 157–165.
- Hashimoto S, Goto H, Hirooka Y, Itoh A, Ishiguro Y, Kojima S *et al.*: An evaluation of three-dimensional ultrasonography for the measurement of gallbladder volume. *Am J Gastroenterol* 1999; 94: 3492–3496.
- Kirbach D, Whittingham TA: 3-D ultrasound – the Kretztechnik Voluson, R approach. *Eur J Ultrasound* 1994; 1: 85–89.
- Nelson TR, Downey DB, Pretorius DH, Fenster A: Three-Dimensional Ultrasound. Lippincott Williams & Wilkins, Philadelphia 1999.
- Riccabona M, Nelson TR, Pretorius DH: Three-dimensional ultrasound: accuracy of distance and volume measurements. *Ultrasound Obstet Gynecol* 1996; 7: 429–434.
- Tong S, Cardinal HN, McLoughlin RF, Downey DB, Fenster A: Intra- and inter-observer variability and reliability of prostate volume measurement via two-dimensional and three-dimensional ultrasound imaging. *Ultrasound Med Biol* 1998; 24: 673–681.
- Weinraub Z, Maymon R, Shulman A, Bukovsky J, Kratochwil A, Lee A *et al.*: Three-dimensional saline contrast hysterosonography and surface rendering of uterine cavity pathology. *Ultrasound Obstet Gynecol* 1996; 8: 277–282.
- Nelson TR, Pretorius DH, Hull A, Riccabona M, Sklansky MS, James G: Sources and impact of artifacts on clinical three-dimensional ultrasound imaging. *Ultrasound Obstet Gynecol* 2000; 16: 374–383.
- Monteagudo A, Timor-Tritsch IE, Mayberry P: Three-dimensional transvaginal neurosonography of the fetal brain: “navigating” in the volume scan. *Ultrasound Obstet Gynecol* 2001; 16: 307–313.
- Pooh RK, Maeda K, Pooh KH, Kurjak A: Sonographic assessment of the fetal brain morphology. *Prenat Neonat Med* 1999; 4: 18–38.
- Timor-Tritsch IE, Monteagudo A, Mayberry P: Three-dimensional ultrasound evaluation of the fetal brain: the three horn view. *Ultrasound Obstet Gynecol* 2000; 16: 302–306.
- Csutak R, Weninger M, Vergesslich K: Dreidimensionale Sonographie – Neue Perspektiven der zerebralen Ultraschalldiagnostik bei Neugeborenen. *Ultraschall Med* 1999; 20: S124.
- Fritz GA, Riccabona M, Weitzer C, Deutschmann HA, Resch B: Dreidimensionaler Ultraschall (3DUS) des neonatalen Gehirns: klinische Anwendbarkeit bei intensivgepflegten Neugeborenen. *Ultraschall Med* 2005; 26: 299–306.
- Salerno CC, Pretorius DH, Hilton SW, O’Boyle MK, Hull AD, James GM *et al.*: Three-dimensional ultrasonographic imaging of the neonatal brain in high-risk neonates: preliminary study. *J Ultrasound Med* 2000; 19: 549–555.
- Stanojevic M, Hafner T, Kurjak A: Three-dimensional (3D) ultrasound – a useful imaging technique in the assessment of neonatal brain. *J Perinat Med* 2002; 30: 74–83.
- Abdul-Khalik H, Lange PE, Vogel M: Feasibility of brain volumetric analysis and reconstruction of images by transfontanel three-dimensional ultrasound. *J Neuroimaging* 2000; 10: 147–150.
- Csutak R, Unterassinger L, Weninger M, Rohrmeister Kl, Wandl-Vergesslich K: Three-dimensional (3-D) quantification of ventricular volume – new perspectives in the evaluation of ventricular size in neonates. *Pediatr Radiol* 1999; 32: S385.
- Gilmore JH, Gerig G, Specter B, Charles HC, Wilber JS, Hertzberg BS *et al.*: Infant cerebral ventricle volume: a comparison of 3-D ultrasound and magnetic resonance imaging. *Ultrasound Med Biol* 2001; 27: 1143–1146.
- Kampmann W, Walka MM, Vogel M, Obladen M: 3-D sonographic volume measurement of the cerebral ventricular system: *in vitro* validation. *Ultrasound Med Biol* 1998; 24: 1169–1174.

41. Nagdyman N, Walka MM, Kampmann W, Stöver B, Obladen M: 3-D ultrasound quantification of neonatal cerebral ventricles in different head positions. *Ultrasound Med Biol* 1999; 25: 895–900.
42. Riccabona M, Nelson TR, Resch B, Pretorius DP: Potential of three-dimensional ultrasound in neonatal and pediatric neurosonography: a pictorial essay. *Eur Radiol* 2003; 13: 2082–2093.
43. Uggowitz MM, Kugler C, Riccabona M, Klein GE, Leber K, Simbrunner J *et al.*: Cerebral arteriovenous malformations: diagnostic value of echo-enhanced transcranial Doppler sonography compared with angiography. *Am J Neuroradiol* 1999; 20: 101–106.
44. Lyden PD, Nelson TR: Visualization of the cerebral circulation using three-dimensional transcranial power Doppler ultrasound imaging. *J Neuroimaging* 1997; 7: 35–39.
45. Riccabona M, Nelson TR, Pretorius DH, Davidson TE: In vivo three-dimensional sonographic measurement of organ volume: validation in the urinary bladder. *J Ultrasound Med* 1996; 15: 627–632.
46. Fritz GA, Riccabona M, Bohdal G, Quehenberger F: [Accuracy of renal volume assessment in children using three-dimensional sonography]. *Rofo* 2003; 175: 540–546.
47. Gilja OH, Smievoll AI, Thune N, Matre K, Hausken T, Odegaard S *et al.*: *In vivo* comparison of 3D ultrasonography and magnetic resonance imaging in volume estimation of human kidneys. *Ultrasound Med Biol* 1995; 21: 25–32.
48. Matre K, Stokke EM, Martens D, Gilja OH: In vitro volume estimation of kidneys using three-dimensional ultrasonography and a position sensor. *Eur J Ultrasound* 1999; 10: 65–73.
49. Riccabona M, Fritz GA, Schollnast H, Schwarz T, Deutschmann MJ, Mache CJ: Hydronephrotic kidney: pediatric three-dimensional US for relative renal size assessment – initial experience. *Radiology* 2005; 236: 276–283.
50. Riccabona M, Fritz G, Ring E: Potential applications of three-dimensional ultrasound in the pediatric urinary tract: pictorial demonstration based on preliminary results. *Eur Radiol* 2003; 13: 2680–2687.
51. Dahia N: Virtual cystoscopy using 3D ultrasound in evaluation of urinary bladder lesions. *J Ultrasound Med* 2006; 25: S82.
52. Oswald J, Schwentner C, Lunacek A, Deibl M, Bartsch G, Radmayr C: Age and lean body weight related growth curves of kidneys using real-time 3-dimensional ultrasound in pediatric urology. *J Urol* 2004; 172: 1991–1994.
53. Pichler R, Buttazzoni A, Bektic J, Schlenck B, Radmayr C, Rehder P *et al.*: Endoscopic treatment of vesicoureteral reflux using dextranomer/hyaluronic acid copolymer in children: results of postoperative follow-up with real-time 3D sonography. *Urol Int* 2011; 87: 192–198.
54. Riccabona M, Pilhatsch A, Haberlik A, Ring E: Three-dimensional ultrasonography-based virtual cystoscopy of the pediatric urinary bladder: a preliminary report on feasibility and potential value. *J Ultrasound Med* 2008; 27: 1453–1459.
55. Burton P, Deng J, McDonald D, Fewtrell MS: Real-time 3D ultrasound imaging of infant tongue movements during breast-feeding. *Early Hum Dev* 2013; 89: 635–641.
56. Sohn C, Lenz GP, Thies M: Three-dimensional ultrasound of the infant hip. *Ultraschall Med* 1990; 11: 302–305.
57. Schlögl S, Werner E, Lassmann M, Terekhova J, Muffert S, Seybold S *et al.*: The use of three-dimensional ultrasound for thyroid volumetry. *Thyroid* 2001; 11: 569–574.
58. Cavaye DM, Tabbara MR, Kopchok GE, Laas TE, White RA: Three-dimensional vascular ultrasound imaging. *Am Surg* 1991; 57: 751–755.
59. Downey DB, Fenster A: Vascular imaging with a three-dimensional power Doppler system. *AJR Am J Roentgenol* 1995; 165: 665–668.
60. Keberle M, Jenett M, Hahn D: Clinical trial on the accuracy of a free-hand and sensor-independent three-dimensional power Doppler ultrasound system measuring diameters, volumes and vascularity of malignant primaries of the neck. *Ultraschall Med* 2001; 22: 91–95.
61. Hünerbein M, Raschke M, Haas NP, Schlag PM: Three-dimensional ultrasonography: new prospects for ultrasound imaging of bone. *Lancet* 2000; 355: 116–117.
62. Riccabona M: Pediatric three-dimensional ultrasound: basics and potential clinical value. *Clin Imaging* 2005; 29: 1–5.
63. Valsky DV, Yagel S: Three-dimensional transperineal ultrasonography of the pelvic floor: improving visualization for new clinical applications and better functional assessment. *J Ultrasound Med* 2007; 26: 1373–1387.
64. Acar P, Saliba Z, Aggoun Y, Butera G, Bonnet D, Iserin L *et al.*: [A new anatomical approach to congenital valve diseases by three-dimensional echocardiography]. *Arch Mal Coeur Vaiss* 1999; 92: 583–590.
65. Nelson TR, Pretorius DH, Sklansky M, Hagen-Ansert S: Three-dimensional echocardiographic evaluation of fetal heart anatomy and function: acquisition, analysis, and display. *J Ultrasound Med* 1996; 15: 1–9.
66. Marx GR, Sherwood MC: Three-dimensional echocardiography in congenital heart disease: a continuum of unfilled promises? No. A presently clinically applicable technology with an important future? Yes. *Pediatr Cardiol* 2002; 23: 266–285.
67. Seward JB, Belohlavek M, O’Leary PW, Foley DA, Greenleaf JF: Congenital heart disease: wide-field, three-dimensional, and four-dimensional ultrasound imaging. *Am J Cardiac Imaging* 1995; 9: 38–43.