

Submitted: 06.12.2011

Accepted: 16.12.2011

Patogeneza reumatoidalnego zapalenia stawów w badaniach radiologicznych. Część I: Powstawanie nacieków zapalnych w błonie maziowej

The pathogenesis of rheumatoid arthritis in radiological studies. Part I: Formation of inflammatory infiltrates within the synovial membrane

Iwona Sudoł-Szopińska^{1,2}, Ewa Kontny³, Włodzimierz Maśliński³,
Monika Prochorec-Sobieszek^{3,4}, Brygida Kwiatkowska⁵,
Katarzyna Zaniewicz-Kaniewska¹, Agnieszka Warczyńska¹

¹ Zakład Radiologii, Instytut Reumatologii, Warszawa, Polska

² Zakład Diagnostyki Obrazowej, Warszawski Uniwersytet Medyczny, Polska

³ Zakład Patofizjologii, Immunologii i Anatomii Patologicznej, Instytut Reumatologii, Warszawa, Polska

⁴ Zakład Diagnostyki Hematologicznej, Instytut Hematologii i Transfuzjologii, Warszawa, Polska

⁵ Oddział Wczesnej Diagnostyki, Instytut Reumatologii, Warszawa, Polska

Adres do korespondencji: Prof. nadzw. dr hab. n. med. Iwona Sudoł-Szopińska,
Zakład Radiologii, Instytut Reumatologii w Warszawie,

ul. Spartańska 1, 02-637 Warszawa,

e-mail: sudolszopinska@gmail.com, tel./faks: 22 844 42 41

Słowa kluczowe

reumatoidalne
zapalenie stawów,
patogeneza, badanie
radiologiczne,
ultrasonografia,
rezonans
magnetyczny,
obrzęk szpiku

Streszczenie

Reumatoidalne zapalenie stawów jest przewlekłą chorobą zapalną o wieloczynnikowej patogenezie i zróżnicowanym przebiegu, która u większości chorych prowadzi do częściowej niepełnosprawności lub trwałego kalectwa. Jej cechą charakterystyczną jest trwałe zapalenie błony maziowej (*synovitis*) i tworzenie inwazyjnej tkanki synowialnej, zwanej łuszczką, która z różną szybkością prowadzi do destrukcji chrząstki i tkanki kostnej podchrzęstnej oraz tkanek miękkich stawów. Patogeneza reumatoidalnego zapalenia stawów jest poznana w niewielkim zakresie. W procesie chorobowym uczestniczą komórki układu odporności wrodzonej i nabytej, zaburzenia immunoregulacji i sieć cytokin. W poznaniu patogenezy choroby duże znaczenie miało wprowadzenie badań rezonansu magnetycznego, które ujawniły kolejną, obok błony maziowej, lokalizację choroby w szpiku kostnym. Wiele badań wykazało ponadto ścisłą korelację między unaczynieniem błony maziowej, ocenianym w badaniu ultrasonograficznym power Doppler i w badaniu rezonansem magnetycznym, oraz obrzękiem szpiku a wskaźnikami klinicznymi, laboratoryjnymi i histopatologicznymi reumatoidalnego zapalenia stawów. Według aktualnej wiedzy erozja tkanki kostnej może zachodzić dwoma drogami: od strony jamy stawowej oraz od strony jamy szpikowej. W badaniu ultrasonograficznym z opcją dopplerowską power Doppler oraz w rezonansie magnetycznym można obserwować unaczynioną łuszczkę i efekty jej destrukcyjnej działalności w stawach i ścięgnach. Zmiany zapalne i destrukcyjne w szpiku kostnym (obrzęk szpiku kostnego, geody – inaczej torbiele zapalne oraz nadżerki) można obserwować w badaniu rezonansem magnetycznym. Obrzęk szpiku występuje u 68–75% chorych we wczesnej fazie reumatoidalnego zapalenia stawów i jest uznawany za predyktor szybkiego rozwoju choroby.

Key words

rheumatoid arthritis, pathogenesis, radiographs, ultrasonography, magnetic resonance imaging, bone marrow edema

Abstract

Rheumatoid arthritis is a chronic inflammatory disease with a multifactorial etiology and varied course, which in the majority of patients leads to partial disability or to permanent handicap. Its characteristic trait is a persistent inflammation of the synovial membrane and the formation of an invasive synovial tissue, called the pannus, which in time leads to destruction of the cartilage, subchondral bone tissue, and the soft tissue of the affected joint(s). The pathogenesis of rheumatoid arthritis is complex and involves cells of both innate and adaptive immunity, a network of various cytokines and an immunoregulatory dysfunction. An important role in the discovery of rheumatoid arthritis pathogenesis was played by magnetic resonance imaging, which showed the disease process to extend beyond the synovium into the bone marrow. Many studies have shown a strict correlation between the vascularity of the synovium (assessed through the power Doppler ultrasound and magnetic resonance examinations), bone marrow edema and the clinical, laboratory and histopathological parameters of rheumatoid arthritis. From the current understanding of rheumatoid arthritis, bone erosions could occur from two directions: from the joint cavity and from the bone marrow. With power Doppler ultrasound, as well as in magnetic resonance imaging, it is possible to visualize the well-vascularized pannus and its destructive effects on joint structures and ligaments. In addition, the magnetic resonance study shows inflammatory and destructive changes within the bone marrow (bone marrow edema, inflammatory cysts, and erosions). Bone marrow edema occurs in 68–75% of patients with early rheumatoid arthritis and is considered to be a predictor of rapid disease progression.

Wstęp

Reumatoidalne zapalenie stawów (RZS) jest przewlekłą chorobą zapalną o wieloczynnikowej patogenezie i zróżnicowanym przebiegu, która u większości chorych prowadzi do częściowej niepełnosprawności lub całkowitego kalectwa⁽¹⁾. Jej cechą charakterystyczną jest przetrwałe zapalenie błony maziowej (*synovitis*) i tworzenie się inwazyjnej tkanki synowialnej, zwanej łuszczką, która z różną szybkością prowadzi do destrukcji chrząstki i tkanki kostnej podchrzęstnej oraz tkanek miękkich stawów⁽¹⁾. Przyczyny konwersji choroby w fazę destrukcyjną nie zostały dobrze poznane, jednak wyniki najnowszych badań dostarczają dowodów przemawiających za udziałem w tym procesie czynników środowiskowych, cząsteczek sygnalizujących zagrożenie, nowych cytokin, epigenetycznej regulacji genów, autoreaktywnych limfocytów T i B, zaburzonych mechanizmów autoregulacyjnych oraz procesów starzenia się układu immunologicznego⁽²⁾. Dane eksperymentalne i obserwacje kliniczne wskazują, że w rozwoju RZS uczestniczy także szpik kostny, jako miejsce gromadzenia aktywowanych limfocytów i wytwarzania czynników prozapalnych⁽³⁾.

Patogeneza reumatoidalnego zapalenia stawów

Patogeneza RZS jest złożona. Uczestniczą w niej komórki układu odporności wrodzonej i nabytej, zaburzenia immunoregulacji i cytokiny.

Komórki układu odporności wrodzonej biorą udział w tworzeniu szybko rozwijającej się reakcji zapalnej,

Introduction

Rheumatoid arthritis (RA) is a chronic inflammatory disease with a multifactorial etiology and varied course, which in the majority of patients leads to partial disability or to permanent handicap⁽¹⁾. Its characteristic trait is a persistent inflammation of the synovial membrane and the formation of an invasive synovial tissue, called the pannus, which with variable speed leads to destruction of the cartilage, subchondral bone, and the soft tissue of joint(s)⁽¹⁾. The triggers for the disease to enter a destructive phase are not well known, but newest research points to the involvement of environmental factors, danger-signaling molecules, new cytokines, epigenetic gene regulation, autoreactive T and B lymphocytes, dysfunctional self-regulation mechanisms and the aging of the immune system⁽²⁾. Experimental data and clinical observations reveal that the bone marrow also takes part in the development of RA, being the site where activated lymphocytes accumulate and proinflammatory cytokines are released⁽³⁾.

Pathogenesis of rheumatoid arthritis

RA has a complex background that involves cells of the innate and acquired immune systems, immunoregulatory dysfunction and cytokines.

Cells of the innate immunity take part in a quickly-developing, antigen nonspecific inflammatory reaction, that prepares the groundwork for the initiation of adaptive immune response and its amplification⁽⁴⁾.

nieswoistej dla antygeny, przygotowującej warunki zapoczątkowania i ukierunkowania odpowiedzi nabytej⁽⁴⁾. Do komórek tych należą leukocyty (w tym neutrofile – prekursorzy komórek tucznych, monocyty i komórki dendrytyczne), a także komórki spoza układu immunologicznego, np. synowioocyty fibroblastyczne (*fibroblast-like synoviocytes*, FLS) oraz komórki śródbłonna naczyń.

Leukocyty, wśród których dominują neutrofile, powstają w szpiku kostnym. W RZS, jeszcze w okresie bezobjawowym, ich wytwarzanie jest zwiększone, a czas przeżycia we krwi wydłużony⁽²⁾. Migrują do stawu pod wpływem chemokin produkowanych przez monocyty/makrofagi, synowioocyty fibroblastyczne i neutrofile, a następnie same wydzielają chemokiny przyciągające limfocyty Th17. Ponadto biorą udział w reakcji zapalnej poprzez wytwarzanie cytokin, proteaz, reaktywnych metabolitów tlenu, składowych dopełniacza itd. Uważa się, że jedną z przyczyn nadmiernej, lokalnej aktywności leukocytów jest niedobór katecholamin, spowodowany brakiem nerwów współczulnych w błonie maziowej⁽²⁾. **Komórki tuczne** (*mast cells*, MC) gromadzą się w błonie maziowej i po aktywacji (m.in. przez kompleksy immunologiczne utworzone przez cytrulinowane białka i swoiste dla nich przeciwciała, *anti-citrullinated peptide antibody*, ACPA – patrz dalej) mogą uwalniać wiele mediatorów zapalnych (m.in. histaminę oraz tryptazę, chroniącą sąsiadujące komórki przed śmiercią apoptotyczną). Są także bogatym źródłem interleukiny IL-17⁽⁴⁻⁷⁾. W błonie maziowej gromadzą się też **monocyty**, aktywowane przez wiele czynników prozapalnych i różnicujące się *in situ* w synowioocyty o fenotypie makrofagów (*macrophage-like synoviocytes*, MfLS). **Komórki dendrytyczne** (*dendritic cells*, DC) powstają w szpiku kostnym, skąd migrują w formie niedojrzałej razem z krwią do większości tkanek, gdzie rozpoznają mikroorganizmy patogenne i wydzielają cytokiny aktywujące komórki układu odporności wrodzonej. W końcu docierają do obwodowych narządów limfatycznych, gdzie już w formie dojrzałej mogą aktywować limfocyty T i B, prezentując im antygeny. W ten sposób dojrzałe DC zapoczątkowują i ukierunkowują odpowiedź nabytą. U chorych na RZS DC akumulują się w błonie maziowej, w której tworzy się ektopowa tkanka limfatyczna.

Komórki układu odporności nabytej to różne subpopulacje limfocytów. W stanach patologicznych, w tym RZS, pojawiają się aktywowane limfocyty T i B swoiste dla własnych antygenów, będące przejawem toczącej się odpowiedzi autoimmunizacyjnej⁽⁴⁾. Odpowiedź autoimmunizacyjna jest inicjowana jeszcze w okresie bezobjawowym RZS, gdyż autoprzeciwcia-

This group of immune cells includes leukocytes (neutrophils, precursors of mast cells, monocytes and dendritic cells) as well as cells outside of the immune system, for example fibroblast-like synoviocytes (FLS) and endothelial cells.

Leukocytes, among which neutrophils dominate, are formed in the bone marrow. In RA, even when it is asymptomatic, their production is increased and their half-life in the blood is extended⁽²⁾. Under the influence of cytokines produced by monocytes/macrophages, fibroblast-like synoviocytes (FLS) and neutrophils, leukocytes migrate into the joint, where they release chemokines attracting Th17 lymphocytes. Moreover, they take part in the inflammatory reaction by producing cytokines, proteases, reactive oxygen metabolites, complement components, etc. It is thought that one of the reasons for the excessive, local leukocyte activity is a catecholamine deficiency, caused by a loss of sympathetic nerves in the synovium⁽²⁾. **Mast cells** (MC) accumulate in the synovium and after being activated (for example by immune complexes of the citrullinated peptide and its specific antibody, anti-citrullinated peptide antibody, ACPA – see below) they can release many inflammatory mediators (including histamine, tryptase, which protects neighboring cells from apoptosis), and are a rich source of IL-17⁽⁴⁻⁷⁾. **Monocytes** also gather in the synovium, being activated by various proinflammatory factors and differentiating *in situ* into macrophage-like synoviocytes – MfLS. **Dendritic cells** (DCs) are produced in the bone marrow, from which they migrate into the blood stream in an immature form, to reach the majority of tissues, where they recognize pathogenic microorganisms and secrete cytokines activating cells of innate immunity. At last they reach peripheral lymphatic organs, where in their mature form they activate T and B lymphocytes by presenting them antigens. DCs activate these cells and in this way, mature DCs begin and direct the adaptive immune response. In RA patients, DCs aggregate in the synovium, in which an ectopic lymphoid tissue forms.

Cells of the adaptive immune system are various subpopulations of lymphocytes. In pathological states, including RA, activated T and B cells are directed at self-antigens, revealing an underlying autoimmunization process⁽⁴⁾. The autoimmunization response is initiated in asymptomatic RA, as autoantibodies are present even 10 years before the appearance of clinical symptoms⁽⁸⁾. A universally-known autoantibody is the rheumatoid factor (RF), presumably formed as a result of polyclonal activation of B-cells, which recognizes the Fc fragment of human IgG. The new-

ła pojawiają się nawet do 10 lat przed wystąpieniem objawów klinicznych tej choroby⁽⁸⁾. Powszechnie znanym autoprzeciwciałem jest czynnik reumatoidalny RF (*rheumatoid factor*), wytwarzany przypuszczalnie na skutek poliklonalnej aktywacji limfocytów B, rozpoznający fragment Fc ludzkiej IgG. Najnowsze badania podkreślają rolę odpowiedzi autoimmunizacyjnej wywoływanej przez cytrulinowane peptydy wywodzące się z własnych białek, m.in. białek cytoskieletu (filagryna, wimentyna), enzymów (α -enolaza), składowych chrząstki (agrekana, kolagen typ II)⁽⁹⁾. Cytrulinacja polega na enzymatycznym przekształceniu aminokwasu argininy w cytrulinę. Najbardziej prawdopodobną przyczyną wzmożonej cytrulinacji białek w RZS są czynniki środowiskowe, w tym palenie tytoniu i zakażenie bakterią *Porphyromonas gingivalis* (*P. gingivalis*), wywołującą paradontozę. Jest to jedyna bakteria, która posiada deiminazę peptydyloargininy (PAD), enzym przekształcający argininę w cytrulinę. *P. gingivalis* zakaża także śródbłonek naczyń i może być przenoszona drogą krwionośną. W warunkach *in vitro* powoduje śmierć apoptotyczną chondrocytów, co przemawia za jej udziałem w niszczeniu chrząstki. Z kolei palenie tytoniu wpływa nie tylko na wzrost ryzyka rozwoju RZS, ale także ciężkość przebiegu choroby, m.in. koreluje z objawami pozastawowymi i z gorszą odpowiedzią na terapię⁽⁹⁾.

Cytrulinacja białek towarzyszy wielu chorobom zapalnym, jednak tylko w RZS cytrulinowane peptydy, jako autoantygeny prezentowane limfocytom T, indukują odpowiedź autoimmunizacyjną, czyli wytwarzanie swoistych autoprzeciwciał ACPA – *anti-citrullinated peptide antibodies*.

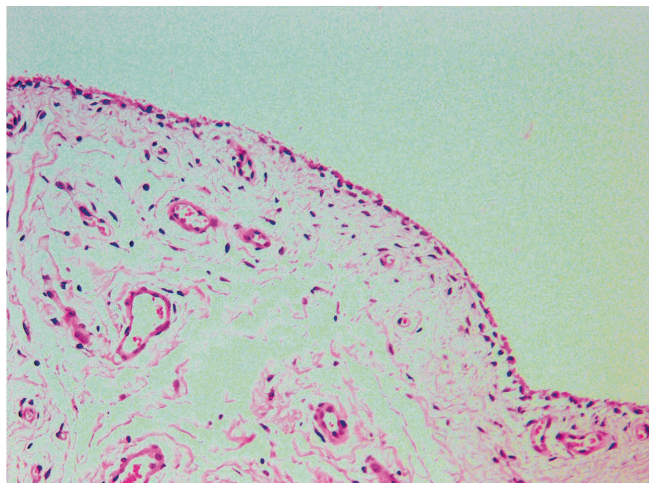
W warunkach prawidłowych odpowiedź nabyta rozwija się w obwodowych narządach limfatycznych (w węzłach chłonnych i śledzionie), zaś w RZS także w ektopowej tkance limfatycznej tworzącej się w błonie maziowej stawów, pochewek czy kaletek. Limfocyty T naciekające błonę maziową mają wybitne zdolności prozapalne. Wytwarzają różne cytokiny, m.in. czynnik martwicy nowotworów (*tumor necrosis factor*, TNF). Patogenna rola limfocytów B polega na wytwarzaniu autoprzeciwciał, prezentowaniu antygenów oraz udziale w tworzeniu ektopowej tkanki limfatycznej. Są również bogatym źródłem cytokin, w tym prozapalnego TNF⁽⁹⁾. Limfocyty T rozpoznają antygeny w połączeniu z własnymi cząsteczkami układu zgodności tkankowej HLA. Limfocyty B z kolei rozpoznają antygeny nieprzetworzone i same mogą pełnić funkcję komórek prezentujących, przy wspomaganii przez limfocyty T pomocnicze (Th-T helper). Po rozpoznaniu antygeny limfocyty B przekształcają się w komórki plazmatyczne wytwa-

est studies emphasize the role of the autoimmunization response elicited by citrullinated peptides, derived from various self-proteins, including cytoskeleton components (filaggrin, vimentin), enzymes (α -enolase), and cartilage elements (aggrecan, type II collagen)⁽⁹⁾. Citrullination involves the enzymatic transformation of the amino acid arginine into citrulline. The most likely factors responsible for increased citrullination of proteins in RA are environmental factors, such as cigarette smoking and an infection with *Porphyromonas gingivalis* (*P. gingivalis*), the bacteria responsible for gingivitis. This is the only bacteria that possesses peptidylarginine deiminase (PAD), the enzyme breaking down arginine into citrulline. Moreover, *P. gingivalis* also infects the vascular endothelium and may be spread via the bloodstream; *in vitro* this bacteria causes apoptosis of chondrocytes, which supports its involvement in the destruction of cartilage. The citrullination of proteins is increased by smoking, which is the best documented environmental factor not only increasing the developing RA, but also the severity of this disease, correlating with the extra-articular symptoms of this disease and worse response to therapy⁽⁹⁾.

The citrullination of proteins is found in many inflammatory diseases, but only in RA do the citrullinated peptides, as autoantigens presented to T lymphocytes, induce an autoimmune response – the release of specific autoantibodies (ACPA).

In normal conditions, the adaptive immune response develops in the peripheral lymphatic organs (the lymph nodes and spleen), while in RA it also occurs in the ectopic lymphoid tissue, which forms in the synovium of the joints, tendon sheaths and/or bursae. T lymphocytes infiltrating the synovium have notable proinflammatory activity, releasing various cytokines, including tumor necrosis factor (TNF). The pathogenic role of B lymphocytes relies on their release of autoantibodies, presentation of antigens and their participation in the formation of the ectopic lymphoid tissue. They are also a rich source of cytokines, including proinflammatory TNF. T-cells recognize antigens attached to their own HLA molecules. On the other hand, B-cells recognize unprocessed antigens and themselves act as antigen-presenting cells, with the assistance of helper T-cells (Th-T helper). After recognizing an antigen, B-cells transform into plasma cells and secrete antibodies, while Th cells differentiate into functionally distinct subpopulations⁽⁹⁾.

Cytokines are secreted proteins informing cells of a change in the microenvironment and modulating their function⁽⁴⁾. The classic proinflammatory cyto-



rzające przeciwciała, a limfocyty Th różnicują się w odrębne czynnościowo subpopulacje⁽⁹⁾.

Cytokiny są białkami wydzielniczymi, informującymi komórki o zmianie środowiska i modulującymi ich czynność⁽⁴⁾. Klasycznymi cytokinami prozapalnymi są IL-1 β , IL-6 i TNF. Właściwości prozapalne mają również IL-15, IL-17 oraz IL-23. Podwyższone stężenia tych cytokin są stwierdzane w surowicy oraz w płynie stawowym i błonie maziowej chorych na RZS i korelują z aktywnością choroby. Terapie neutralizujące ich aktywność są podstawą działania większości stosowanych obecnie leków biologicznych (np. anakinra, tocilizumab).

Struktura błony maziowej

Błona maziowa (*synovium*) makroskopowo jest cienką warstwą tkanki łącznej, wyścielającą wewnętrzną powierzchnię torebki stawowej, pochewek ścięgniętych i kaletek. Jej głównym zadaniem jest odżywianie chrząstki stawowej za pomocą produkcji płynu stawowego bogatego w kwas hialuronowy⁽¹⁰⁾. Składa się z dwóch warstw, z powierzchniowej warstwy wyściółkowej oraz leżącej pod nią warstwy podwyściółkowej (ryc. 1).

Warstwa wyściółkowa zawiera zaledwie 1–3 warstwy komórek i nie posiada błony podstawnej, co ułatwia przepływ płynu stawowego pomiędzy naczyniami warstwy podwyściółkowej i przestrzenią stawu. Tworzą ją białka macierzy pozakomórkowej oraz synowocyty. Mezenchymalne FLS dominują liczebnie, są odpowiedzialne za przebudowę, organizację warstwy wyściółkowej, wytwarzanie białka macierzy pozakomórkowej i głównych składników płynu stawowego^(4,10). Mniej liczne mieloidalne MfLS oczyszczają staw z debris i mikroorganizmów. Od dawna

Ryc. 1. Luźna tkanka łączna zawierająca drobne naczynia krwionośne (warstwa podwyściółkowa), pokryta jedną warstwą synowocytów (warstwa wyściółkowa). Barwienie hematoksyliną-eozyną (H&E), $\times 100$

Fig. 1. Loose connective tissue containing small blood vessels (subintima layer) covered by a single layer of synoviocytes (intima layer). Hematoxylin-eosin staining (H&E), $\times 100$

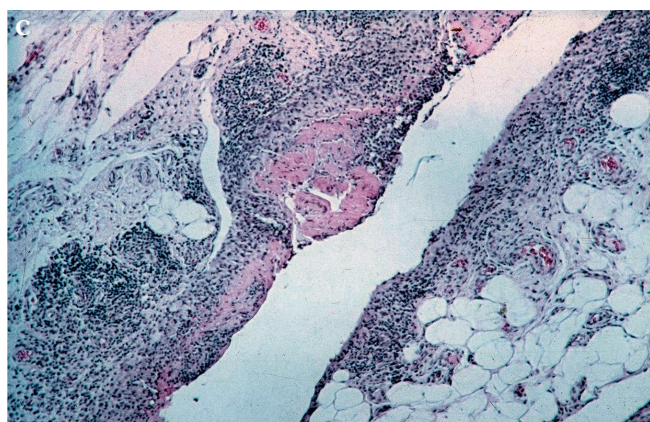
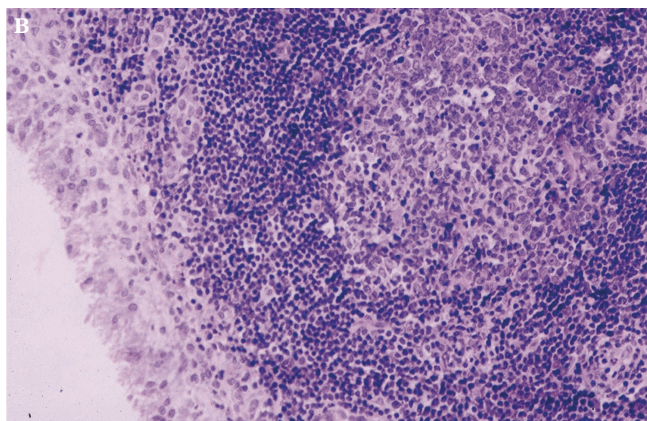
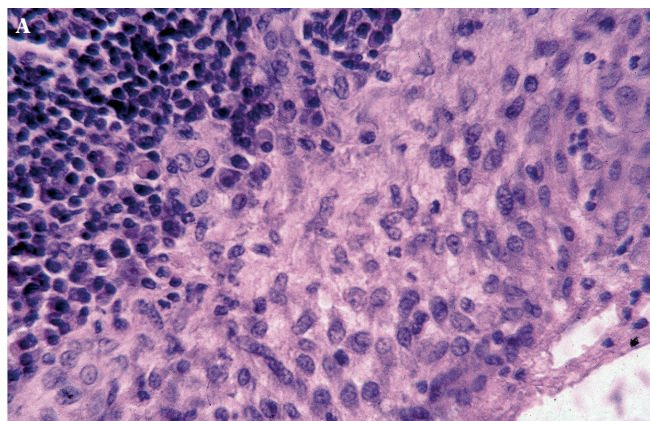
kines are IL-1 β , IL-6 and TNF. Other cytokines also have proinflammatory activity: IL-15, IL-17 and IL-23. In RA patients, there is an increased concentration of these cytokines in the serum, the joint fluid and the synovium, and this finding correlates with disease activity. The mechanism by which the majority of currently available biological drugs (such as anakinra, tocilizumab, etanercept, infliximab, adalimumab) act, is by neutralizing the activity of these cytokines.

The structure of the synovial membrane

Macroscopically, the synovial membrane (the synovium) is a thin layer of connective tissue, covering the internal surface of the joint capsule, the tendon sheaths and bursas. Its main function is to nourish the joint cartilage by producing joint fluid rich in hyaluronic acid⁽¹⁰⁾. It is composed of two layers, with a more superficial intima layer and a subintima layer below it (fig. 1).

The intima contains a mere 1–3 layers of cells and lacks a basement membrane, which facilitates the flow of joint fluid between the vessels in the subintima and the joint space. It is composed of extracellular matrix proteins and synoviocytes. Mesenchymal FLS dominate number-wise, and are responsible for the architecture of the intima layer, its remodeling, secreting extracellular matrix proteins and the main components of the joint fluid^(4,10). The less numerous macrophage-like synoviocytes (MfLS) clean the joint from debris and microorganisms. It is known for a long time that both types of synoviocytes are the main sources of factors maintaining the inflammatory and destructive processes in the joint(s). Rheumatoid FLS participate in forming the intimal layers, by producing the extracellular matrix, remodeling it so as to facilitate the migration of other cells (including MfLS). An *in vitro* recreated intima layer, containing rheumatoid FLS, produced excess proinflammatory cytokines, chemokines, and enzymes degrading the connective tissue⁽⁴⁾.

The subintima is composed of loose connective tissue, with blood and lymph vessels, nerve fibers, and several cell types, including macrophages, fibroblasts, mast cells, and T lymphocytes⁽¹¹⁾.



Ryc. 2. Błona maziowa w RZS. **A.** Rozrost warstwy wyściółkowej. Kilka warstw synowocytów (strona prawa) i przylegające do nich nacieki zapalne z limfocytów i komórek plazmatycznych. Barwienie H&E, $\times 400$. **B.** Ektopowa tkanka chłonna w błonie maziowej. W sąsiedztwie rozrośniętej warstwy wyściółkowej (strona lewa) widoczne są obfite nacieki zapalne z limfocytów z tworzeniem grudki chłonnej wtórnej (zawierającej ośrodek rozmnażania). Barwienie H&E, $\times 400$. **C.** Angiogeneza: w błonie maziowej dość obfite nacieki zapalne z limfocytów, makrofagów i komórek plazmatycznych. Widoczne drobne ogniska martwicy włókninowej na powierzchni i rozplem drobnych naczyń (angiogeneza). Barwienie H&E, $\times 100$

Fig. 2. The synovial membrane in rheumatoid arthritis. **A.** Hyperplasia of the intima layer. Several layers of synoviocytes (on the right) and adherent to it inflammatory infiltrates of lymphocytes and plasma cells. H&E staining, $\times 400$. **B.** Ectopic lymphatic tissue in the synovium. In the vicinity of the hyperplastic intima layers (on the left) abundant inflammatory infiltrates of lymphocytes are visible, with formation of secondary lymphatic follicles (containing the germinal center). H&E staining, $\times 400$. **C.** Angiogenesis. Fairly abundant inflammatory infiltrates in the synovium, containing lymphocytes, macrophages and plasma cells. Small foci of fibrous necrosis are visible on the surface, as well as growth of tiny vessels (angiogenesis). H&E staining, $\times 100$

wiadomo, że oba typy synowocytów są głównym źródłem czynników podtrzymujących proces zapalny i destrukcję stawów. Reumatoidalne FLS biorą udział w tworzeniu warstwy wyściółkowej, tj. wytwarzają macierz pozakomórkową, przebudowując ją w sposób ułatwiający migrację innych komórek (w tym MfLS). Odtworzona w warunkach *in vitro* warstwa wyściółkowa zawierająca reumatoidalne FLS wytwarza ponadto cytokiny prozapalne, chemokiny i enzymy degradujące tkankę łączną⁽⁴⁾.

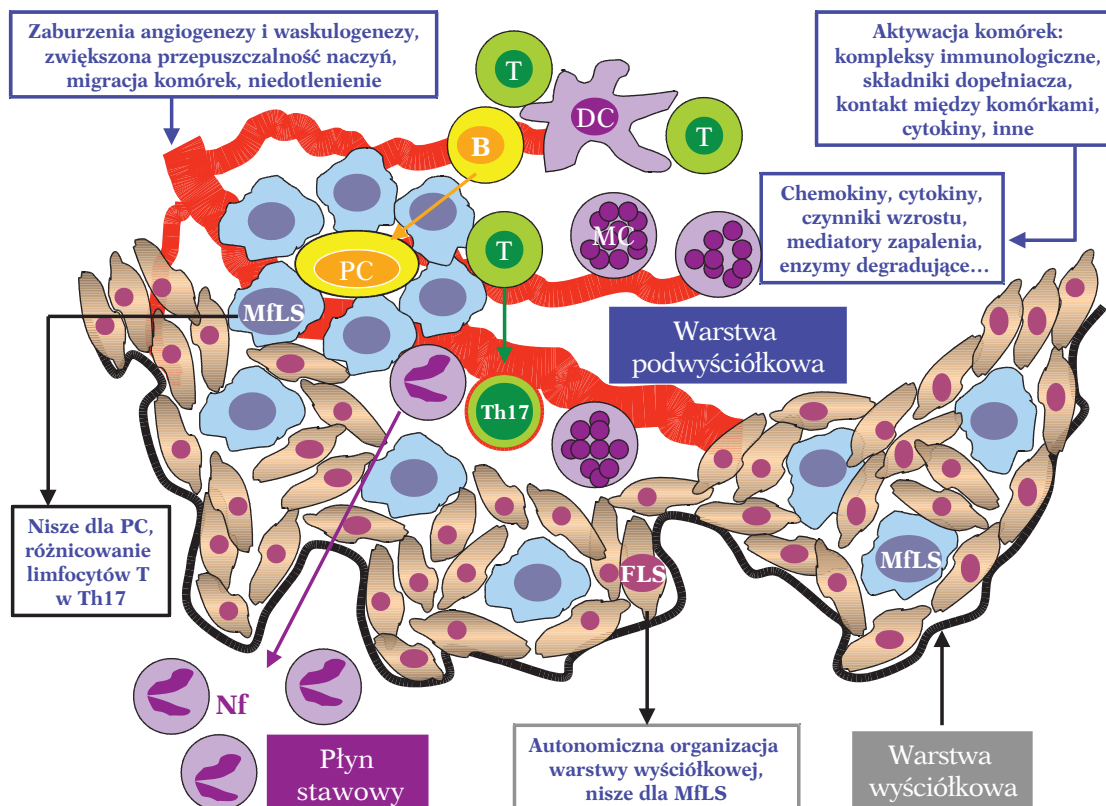
Warstwa podwyściółkowa składa się z luźnej tkanki łącznej, zawiera naczynia krwionośne i limfatyczne, włókna nerwowe oraz kilka rodzajów komórek, w tym makrofagi, fibroblasty, komórki tuczne oraz limfocyty T⁽¹¹⁾.

Powstawanie nacieków zapalnych w błonie maziowej

Charakterystyczną cechą RZS jest pogrubienie błony maziowej, zarówno w warstwie wyściółkowej, jak i podwyściółkowej. Warstwa wyściółkowa ulega pogrubieniu w wyniku łagodnego rozrostu (hiperplazji, zwiększenia liczby komórek) z 1–3 warstw do nawet 8–12 warstw, co jest spowodowane proliferacją FLS

The development of inflammatory infiltrates in the synovial membrane

Characteristic for RA is the thickening of the synovium, both its intima and subintima layers. The intima is thickened through mild hyperplasia (increased number of cells) from 1–3 layer(s) up to 8–12 layers, caused by proliferation of FLS and their resistance to apoptosis (fig. 2). It is thought that the signaling pathways involved in neoplastic transformation, stimulated as a result of long-term exposure to an activating factor, play a role in this process. The FLS of RA patients were shown to have increased expression of the MDM 4 protein, which inhibits the activity of transcription factor p53 that serves as a tumor suppressor⁽⁴⁾. This finding suggests an impairment in the signaling pathway preventing neoplastic transformation. Aside from this, rheumatoid FLS bear a certain resemblance to metastatic neoplastic cells;



Ryc. 3. Odpowiedź immunologiczno-zapalna w reumatoidalnym stawie (opis w tekście)

Fig. 3. The immune-inflammatory response in a rheumatoid joint (described in the text)

i ich opornością na apoptozę (ryc. 2). Przypuszcza się, że przyczyniają się do tego szlaki przekazywania sygnałów związane z procesem transformacji nowotworowej, pobudzone na skutek długotrwałej ekspozycji komórek na czynniki aktywujące. W FLS otrzymanych od chorych na RZS wykazano między innymi zwiększoną ekspresję białka MDM 4, które hamuje aktywność czynnika transkrypcyjnego p53 – białka pełniącego funkcję supresora nowotworów⁽⁴⁾. To sugeruje upośledzenie szlaku zapobiegającego transformacjom nowotworowym. Oprócz tego reumatoidalne FLS mają cechy upodabniające je do przerzutowych komórek nowotworowych, gdyż podane myszom migrują i inicjują procesy destrukcyjne w różnych miejscach anatomicznych⁽⁴⁾. Przyczyną pogrubienia warstwy podwyściółkowej jest migracja i retencja komórek naciekających (MfLS, limfocytów, komórek tucznych etc.).

Początkowo reakcja zapalna jest możliwa do zahamowania, o ile na tym wczesnym etapie zostanie wprowadzone agresywne leczenie. W przeciwnym razie choroba może przejść w postać przewlekłą, agresywną, z niszczeniem stawów. Punktem krytycznym, sygnalizującym konwersję reakcji zapalnej w fazę przetrwałą, jest utrzymująca się aktywacja komórek śródbłonna naczyń z równoczesnym wzrostem

when rheumatoid FLS are injected into mice, they migrate throughout and initiate destructive processes in different anatomic locations⁽⁴⁾. The cause for the thickening of the subintima is the migration and retention of infiltrated cells (MfLS, lymphocytes, mast cells, etc.).

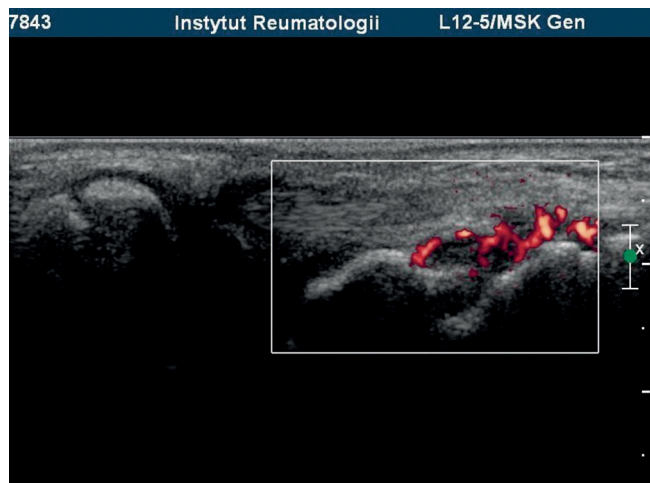
Initially it is possible to suppress the inflammatory reaction, if aggressive treatment is introduced early on. Otherwise the disease could take on a chronic, aggressive form, with joint destruction. The critical point, at which the inflammation transforms into a chronic phase, is the activation of endothelial cells with simultaneously increased expression of adhesive molecules and the release of chemotactic factors by synoviocytes⁽²⁾. All of these events initiate a massive infiltration of the subintima by leukocytes, which leak out of the blood vessel endothelium and form infiltrates of different degrees of organization. The extravasation of leukocytes is regulated in part by chemokines. Proinflammatory chemokines attract neutrophils, lymphocytes, monocytes and natural killer cells into the joint. Homeostatic chemokines take part in forming the ectopic lymphoid tissue in the synovium, also attracting B-cells, maintaining the inflammatory response and the destructive processes⁽⁴⁾. The cells infiltrating the joint are persistently

ekspresji cząsteczek adhezyjnych i wytwarzaniem czynników chemotaktycznych przez synowioocyty⁽²⁾. Wszystkie te zjawiska zapoczątkowują masywne naciekanie warstwy podwyściółkowej przez leukocyty migrujące przez śródbłonek naczyń krwionośnych, które tworzą nacieki o różnym stopniu zorganizowania. Wynacznienia leukocytów regulują między innymi chemokiny. Chemokiny prozapalne przyciągają do stawu neutrofile, limfocyty, monocyty oraz naturalne komórki cytotoksyczne. Chemokiny homeostatyczne biorą udział w tworzeniu ektopowej tkanki limfatycznej w błonie maziowej, przyciągają także limfocyty B, podtrzymują odpowiedź zapalną i procesy destrukcyjne⁽⁴⁾. Komórki naciekające staw są stale aktywowane przez wiele różnych czynników rozpuszczalnych i wzajemne oddziaływania międzykomórkowe za pośrednictwem cząsteczek powierzchniowych. Sprzyja to także ich retencji i przedłuża czas przeżycia. Masywne gromadzenie się komórek powoduje obrzęk błony maziowej (ryc. 3). W ten sposób nacieki komórkowe tworzą ektopową tkankę limfatyczną, która jest miejscem toczącej się lokalnie odpowiedzi autoimmunizacyjnej. U około 50% chorych nacieki są dyfuzyjne, zawierają limfocyty T i B, makrofagi i komórki dendrytyczne. U pozostałych chorych nacieki przypominają grudki obwodowych narządów limfatycznych, a w części przypadków (około 25%) zawierają struktury podobne do ośrodków rozmnażania grudek, co koreluje z ciężkim przebiegiem choroby^(9,12,13).

Elementem wskazującym bezsprzecznie na obecność inwazyjnej tkanki synowialnej (łuszczki stawowej) jest wzmożone unaczynienie błony maziowej, świadczące o procesie angiogenezy, czyli tworzeniu nowych naczyń włosowatych z naczyń już istniejących, pod wpływem wielu chemokin (np. czynnika wzrostu komórek śródbłonna naczyń VEGF). Ten etap choroby jest doskonale widoczny zarówno w badaniach USG power Doppler (PD USG), jak i w rezonansie magnetycznym (MR), zwłaszcza na obrazach T1-zależnych po podaniu kontrastu, przedstawiających obecność naczyń/podwyższonego sygnału w pogrubiałej (rozrośniętej i obrzękniętej) błonie maziowej (ryc. 4, 5). Pomimo wzmożonej angiogenezy w rozrośniętej (hiperplastycznej) i aktywnej metabolicznie błonie maziowej utrzymuje się stan niedotlenienia, co podtrzymuje naciekanie tej tkanki przez limfocyty T i makrofagi, wytwarzanie chemokin i cytokin prozapalnych, a także zaburza waskulogenezę, tj. proces tworzenia nowych naczyń z komórek prekursorowych śródbłonna, uwalnianych ze szpiku kostnego. Większość naczyń krwionośnych w błonie maziowej wykazuje cechy niedojrzałości morfologicznej z uwagi na brak pericytów – komórek stabilizu-

activated by various soluble mediators and reciprocal intercellular signaling through surface molecules. The massive accumulation of cells results in edema of the synovium (fig. 3). This way, the cellular infiltrate forms an ectopic lymphoid tissue, which is the site for the local autoimmune response. In around 50% of patients, the infiltrates have a diffuse arrangement, containing T and B-cells, macrophages and dendritic cells. In the remaining patients, the infiltrates resemble follicles of the peripheral lymphatic organs, and in some (approximately 25%) they contain structures similar to the follicular germinal centers, which correlates with a severe disease course^(9,12,13).

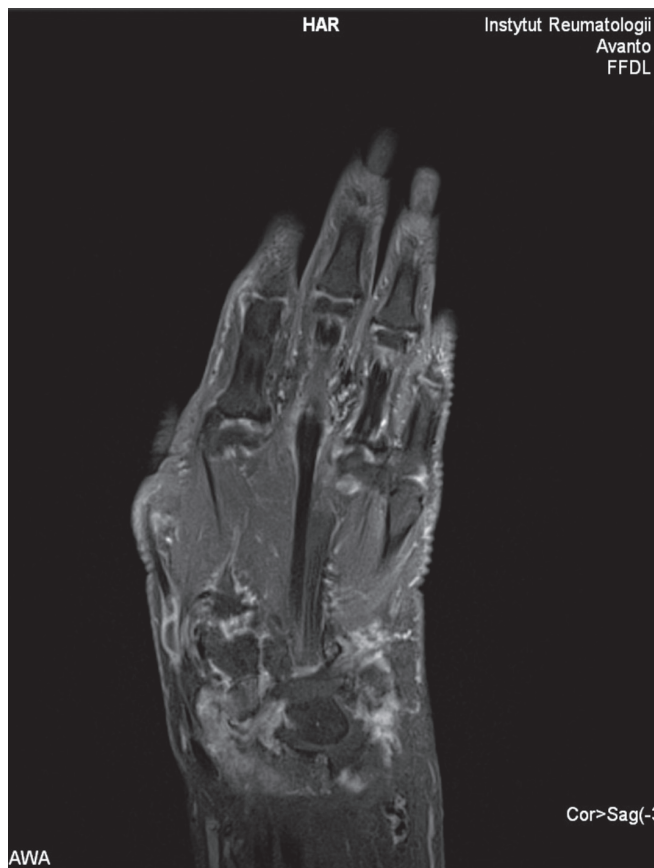As it stands, the increased vascularity of the synovium is the indisputable sign of the invasive synovial tissue (joint pannus); it results from angiogenesis, the formation of new capillaries from already-existing vessels, under the influence of many chemokines, including vascular endothelial growth factor (VEGF). This stage of the disease is well visible in both PD USG and in MRI, particularly the T1-weighted images after contrast administration, which show the presence of vessels/increased signal from a thickened (hyperplastic and edematous) synovium (figs. 4, 5). Despite the increased angiogenesis in the hyperplastic and metabolically-active synovium, the tissue is in a state of hypoxia. Such conditions sustain the infiltration of this tissue by T-cells and macrophages, the production of chemokines and proinflammatory cytokines, in addition to disturbing vasculogenesis (the process of blood vessel formation from precursor cells of the endothelium, released from the bone marrow). The majority of blood vessels in the synovium are structurally immature, lacking pericytes – cells stabilizing the walls of small vessels. Such immature capillaries possess significant permeability, thus furthering the hypoxic state, extravasation of leukocytes and synovial edema⁽⁴⁾. Moreover, the newly-formed vessels often have problems with vasoregulation, lacking the nerves and receptors necessary for the interaction of neuropeptides, like substance P⁽¹⁴⁾. The distribution of new vessels is also aberrant. A normal synovial membrane, especially its superficial layers, is richly vascularized in order to meet the metabolic needs of the avascular cartilage. However, in RA the vessels are redistributed, so that the deeper layers of the synovium are more vascularized. These changes in the microvascular architecture, alongside the dysfunction of vasoregulation, may worsen the hypoxia, increasing anaerobic processes in the chronically inflamed synovium⁽¹⁴⁾. Angiogenesis also impairs the cartilage, adversely affecting its biomechanical properties. Healthy cartilage does not possess vessels, and even release an array of anti-angiogenic factors⁽¹⁴⁾. In RA (as in osteoarthritis)



Ryc. 4. Pogrubiała błona maziowa w stawie śródnadgarstkowym z cechami wzmożonego unaczynienia w badaniu PDUS

Fig. 4. The USG examination with a thickened synovium in the midcarpal joint with enhanced vascularity seen in the PDUS

jących ściany drobnych naczyń. Takie niedojrzałe kapilary wykazują znaczny stopień przepuszczalności, co podtrzymuje stan niedotlenienia, wynaczynianie leukocytów i obrzęk błony maziowej⁽⁴⁾. Ponadto nowo wytworzone naczynia mają często niekompletne systemy wazoregulacji, gdyż są pozbawione nerwów i receptorów dla wazoregulacyjnych neuropeptydów, takich jak substancja P⁽¹⁴⁾. Kolejnym przejawem nieprawidłowości unaczynienia jest dystrybucja nowo wytworzonych naczyń. Aby sprostać zapotrzebowaniu metabolicznemu nieunaczynionej chrząstki, prawidłowa błona maziowa jest bogato unaczyniona, szczególnie w warstwie powierzchniowej. Natomiast w RZS dochodzi do redystrybucji naczyń i ich zwiększonej gęstości w głębszych warstwach *synovium*. Zmiany te w architekturze mikrounaczynienia, obok deficytów wazoregulacji, mogą pogłębiać hipoksję oraz zwiększać udział przemian beztlenowych w przewlekle zapalnym *synovium*⁽¹⁴⁾. Angiogeneza jest niekorzystnym zjawiskiem także w odniesieniu do chrząstki, gdyż upośledza jej biomechaniczne właściwości. Chrząstka u osób zdrowych nie posiada naczyń, wręcz wydziela szereg czynników antyangiogennych hamujących angiogenezę⁽¹⁴⁾. W RZS (podobnie w chorobie zwyrodnieniowej stawów) powstające naczynia naciekają chrząstkę od strony kości, prawdopodobnie w wyniku nierównowagi między tymi czynnikami a związanymi z angiogenezą⁽¹⁴⁾. Przewlekle toczące się zapalenie prowadzi do sukcesywnego niszczenia struktur stawowych. W destrukcji stawu biorą udział nie tylko synowioocyty łuszczyki stawowej, ale także komórki zapalne naciekające szpik kostny. Kluczową rolę w niszczeniu odgrywają trzy procesy: przekształcenie *synovium* w rozrastającą się i inwazyjną łuszczykę stawową, zmiany w metabolizmie

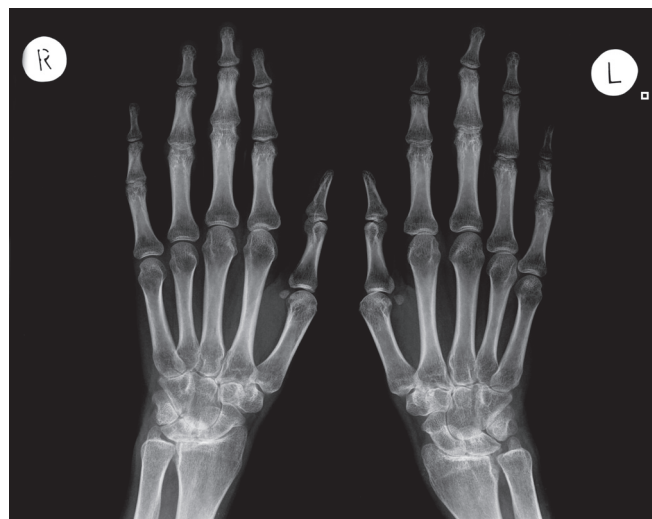

Ryc. 5. Badanie MR, obraz w płaszczyźnie czołowej T1 FS CE: pogrubienie i wzmocnienie błony maziowej w stawach śródnadgarstkowych

Fig. 5. The MRI study, coronal scan T1 FS CE: thickening and enhancement of the synovium in the midcarpal joints.

the developing pathologic vessels infiltrate the cartilage from the side of the bone, probably due to an imbalance between pro- and antiangiogenic factors⁽¹⁴⁾. The chronic inflammation leads to the destruction of successive joint structures. This destruction involves not only the synoviocytes of the pannus, but also inflammatory cells infiltrating the bone marrow. There are three processes which play a key role in this destruction: transformation of the synovium into an enlarging, invasive pannus, metabolic changes in the chondrocytes (with an enhanced catabolic processes in the chondrocytes; relative excess of degradative enzymes with a deficiency of their inhibitors); abnormal catabolic remodeling of the bone tissue (dominated by osteoclast resorption)⁽²⁾.

The changes at this stage of the disease, not only the effects of pannus formation, but also those due to pathological processes taking place in the bone marrow, are very well visible on classic radiography. It is possible to see juxta-articular osteoporosis at bones' epiphyses and metaphyses, being a result of hyper-



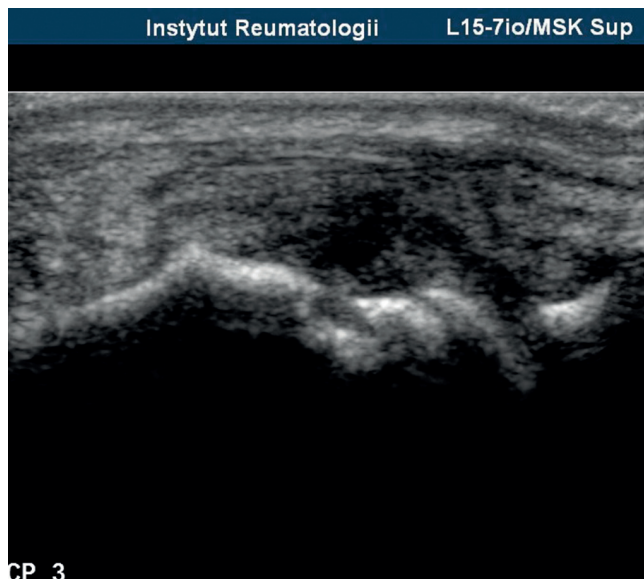
Ryc. 6. Badanie RTG ręki: osteoporoza przystawowa, geody i nadżerki w stawie łódeczkowato-księżycowatym nadgarstka prawego, obustronnie zwężenia szpar stawowych w stawach: promieniowo-nadgarstkowym, śródnadgarstkowych i nadgarstkowo-śródręcznych, zwężenia szpar stawowych PIP III–IV ręki prawej i PIP II–III lewej oraz MCP II lewej

Fig. 6. X-ray examination of both hands: periarticular osteoporosis, inflammatory subchondral cysts and erosions in the scapholunate joint of the right wrist, bilateral narrowing of the joint space in the radiocarpal, midcarpal and carpometacarpal joints as well as joint space narrowing of the 3rd-4th PIP joints of the right hand, 2nd-3rd PIP joints of the left hand, and the 2nd MCP joint of the left hand

chondrocytów (przewaga procesów katabolicznych, nadmiar enzymów degradujących przy niedoborze ich inhibitorów) oraz nieprawidłowa przebudowa tkanki kostnej o charakterze katabolicznym, z dominującą aktywnością resorpcyjną osteoklastów⁽²⁾.

Zmiany na tym etapie RZS są bardzo dobrze widoczne w klasycznym badaniu radiologicznym (RTG), nie tylko pod postacią efektów działania łuszczyki stawowej, ale także procesów patologicznych zachodzących w szpiku kostnym, których wyrazem są: przystawowa osteoporoza (będąca niczym innym jak objawem przekrwienia i obecności nacieków zapalnych w szpiku kostnym), geody zapalne (w literaturze anglosaskiej zwane torbielami zapalnymi, zawierające ziarninę zapalną), nadżerki kostne (powstające w wyniku penetracji łuszczyki w obręb chrząstki i warstwy podchrzęstnej albo przerwania ciągłości warstwy korowej przez geodę powstającą w szpiku kostnym), wreszcie zwężenie szpary stawowej (odzwierciedlające ubytki chrząstki) (ryc. 6).

W badaniu dopplerowskim PDUS oraz w MR (zwłaszcza w obrazach T1-zależnych po podaniu kontrastu oraz T2-zależnych z saturacją tłuszczu lub STIR) można obserwować unaczynioną łuszczykę i efekty jej destrukcyjnej działalności w stawach i ścięgnach (ryc. 7, 8).



Ryc. 7. Wysięk i pogrubienie błony maziowej oraz nadżerki w głowie trzeciej kości śródręcza

Fig. 7. An effusion/thickening of the synovium plus erosions in the head of the 3rd metacarpal bone

emia and the presence of inflammatory infiltrates in the bone marrow, subchondral inflammatory cysts (containing inflamed granulation tissue), bone erosions (which form either as a result of the penetration of the pannus into the cartilage/subchondrium, or from a cyst within the bone marrow breaking the continuity of the bone cortex), and narrowing of joint space correlating to the loss of cartilage (fig. 6).

The vascularized pannus and its destructive effects on the joint and tendons can be seen in the power Doppler ultrasound examination (PD USG) as well as in magnetic resonance imaging (MRI), particularly in T1-weighted images after contrast administration and fat-saturated T2-weighted or short inversion time inversion recovery (STIR) sequences (figs. 7, 8).

Clumps of the ectopic lymphatic tissue do not only form in the synovium of the joint cavity, the tendon sheaths and bursae, but also in other places affected by RA. For example, such lesions could be seen in the lung tissue, or very often in the subchondrium of the bone marrow^(9,15,16) (see part III of the article series). The dominant cell line in the bone marrow are activated B-cells, then T-cells and dendritic cells^(16–18). The lymphocytes may be activated by infection, as bacterial DNA is found in the bone marrow of RA patients⁽¹⁹⁾. Changes in the bone marrow may be seen in MRI, in which the lymphoid infiltrates manifest as bone marrow edema. While in the X-ray examination, geodes (subchondral cysts) and periarticular osteoporosis serve as evidence of

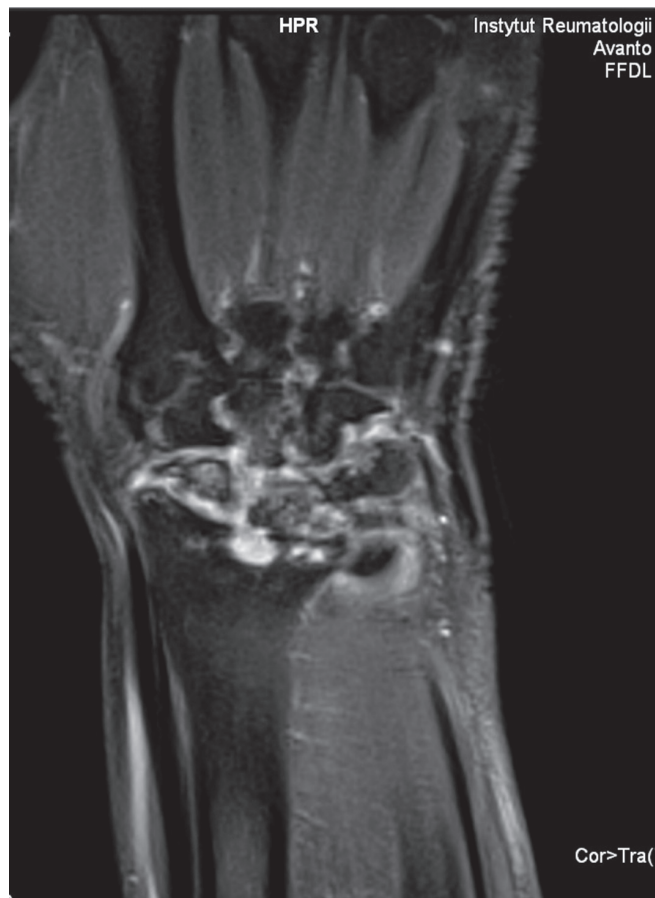Ryc. 8. Badanie MR, obraz w płaszczyźnie czołowej T1 FS CE: pogrubienie i wzmocnienie błony maziowej w stawie promieniowo-nadgarstkowym i w stawach śródnadgarstkowych oraz geody i nadżerki w kości promieniowej i w kościach nadgarstka

Fig. 8. The MRI study, coronal scan T1 FS CE: thickening and enhancement of the synovium in the radiocarpal and mid-carpal joints and inflammatory cysts and erosions in the radius and carpal bones

Grudki ektopowej tkanki limfatycznej tworzą się nie tylko w błonie maziowej jam stawowych, pochewek ścięgnistych i kaletek, ale również w innych zajętych chorobowo miejscach, np. w tkance płucnej, przede wszystkim zaś w podchrzęstnym szpiku kostnym^(9,15,16) (szerzej w III części publikacji). Dominującą w szpiku populacją komórek są aktywowane limfocyty B, w mniejszym stopniu aktywowane limfocyty T oraz komórki dendrytyczne⁽¹⁶⁻¹⁸⁾. Przyczyną aktywacji limfocytów może być zakażenie, gdyż w szpiku chorych na RZS stwierdza się bakteryjne DNA⁽¹⁹⁾. Zmiany w szpiku kostnym są obrazowane w badaniu MR, w którym nacieki limfoidalne opisuje się jako obrzęk szpiku kostnego (*bone marrow edema*, BME), chociaż widoczne w badaniu RTG geody i przystawowa osteoporoza są także dowodem tego procesu⁽²⁰⁾. BME jest obserwowany w MR u 68–75% chorych we wczesnej fazie RZS⁽²¹⁾. W kościach nadgarstka i w stawach śródrečno-paliczkowych (*metacarpophalangeal*, MCP) jest wczesnym i najbardziej czułym wskaźnikiem prognozującym postęp zmian destrukcyjnych⁽²²⁾. We wczesnej fazie nieodróżnionego zapalenia stawów występowanie BME w badaniu MR rąk wraz z obecnością przeciwciał ACPA w surowicy świadczy o szybkim rozwoju choroby⁽²³⁾.

Powyższe obserwacje udowadniają, że w RZS erozja tkanki kostnej może zachodzić dwoma drogami: od strony jamy szpikowej oraz od strony jamy stawowej⁽²⁾. Dowodów na to dostarczyły badania MR, dzięki którym odkryto w RZS nowy element chorobowy, tj. obrzęk szpiku, zwiększający 6-krotnie prawdopodobieństwo powstania nadżerki po 6 latach trwania choroby⁽²⁰⁾. Ilość zmienionej zapalnie błony maziowej jest słabszym, ale nadal istotnym elementem obrazu RZS, który koreluje z rozwojem nadżerek⁽²⁴⁾. Badanie o akronimie CIMESTRA wykazało jednak, że to BME jest samodzielnym, najsilniejszym predyktorem progresji radiologicznej w ciągu pierwszego roku u pacjentów z wczesnym RZS⁽²²⁾.

Dla reumatologów najważniejszym wykładnikiem agresywności choroby jest nadal *synovitis*. Badania przeprowadzone przez grupę CIMESTRA nie potwierdziły jednak, aby ten element obrazu chorobowego był niezależnym zwiastunem nadżerek. Podobnie w pracy Mundwilera i wsp.⁽²⁵⁾, którzy oce-



the infiltrates⁽²⁰⁾. BME is seen in 68–75% of patients in early phase of RA⁽²¹⁾. Changes in the carpal bones and the metacarpophalangeal (MCP) joints are the earliest and most sensitive prognostic factors for the progression of destructive changes⁽²²⁾. Even in the early phase of undifferentiated arthritis, a finding of BME in an MRI study of the hands along with the presence of ACPA antibodies in the serum, predicts a rapid development of RA with 100% accuracy⁽²³⁾.

These observations confirm that the erosion of bone tissue in RA may take place in two ways: from the direction of the bone marrow and from the direction of the joint cavity⁽²⁾. Evidence for the former has been provided by MRI studies, which captured a new element of RA – bone marrow edema (BME) – that increases the probability of erosion formation 6-fold after 6 years of RA⁽²⁰⁾. The amount of the inflamed synovium is a weaker, yet still significant parameter, correlating with the development of erosions in RA⁽²⁴⁾. The CIMESTRA trial has shown, that BME is an independent, and strongest predictor, for the radiological progression of changes in patients with early RA within 1 year⁽²²⁾.

niali znaczenie prognostyczne zmian zapalnych widocznych w badaniach MR śródstopia u pacjentów z wczesnym RZS. U większości (74%) jedyną nieprawidłowością było *synovitis*. Tylko w 6% pojawiły się nadżerki, co dowiodło, że *synovitis* jako izolowana patologia nie stanowi czynnika sprzyjającego rozwojowi nadżerek, zatem prognoza u takich pacjentów może być korzystniejsza⁽²⁶⁾. Możliwe więc, że nie wymagają oni także agresywnego leczenia, jak to ma miejsce w przypadku uwidocznienia BME. Rozstrzygnięcie tej kwestii wymaga jednak dalszych perspektywicznych badań porównawczych RTG, USG i MR.

Piśmiennictwo/References

1. Kontny E: Patogeneza reumatoidalnego zapalenia stawów. Część I – odpowiedź nabyta, uwarunkowania genetyczne i środowiskowe. *Reumatologia* 2011; 49: 47–54.
2. Kontny E, Maśliński W: Patogeneza reumatoidalnego zapalenia stawów. W: Wiland P (red.): *Reumatologia 2009/2010 – nowe trendy*. Termedia, Poznań 2010: 13–35.
3. Kurowska W, Kuca-Warnawin E, Maśliński W: Szpik kostny – funkcje fizjologiczne i udział w patogenezie reumatoidalnego zapalenia stawów. *Reumatologia* 2010; 48: 247–256.
4. Kontny E, Maśliński W: Patogeneza reumatoidalnego zapalenia stawów. W: Wiland P (red.): *Reumatologia 2010/2011 – nowe trendy*. Termedia, Poznań 2011: 15–31.
5. Schuerwegh AJ, Ioan-Facsinay A, Dorjée AL, Roos J, Bajema IM, van der Voort EI *et al.*: Evidence for a functional role of IgE anticitrullinated protein antibodies in rheumatoid arthritis. *Proc Natl Acad Sci USA* 2010; 107: 2586–2591.
6. Sawamukai N, Yukawa S, Saito K, Nakayamada S, Kambayashi T, Tanaka Y: Mast cell-derived tryptase inhibits apoptosis of human rheumatoid synovial fibroblasts via rho-mediated signaling. *Arthritis Rheum* 2010; 62: 952–959.
7. Hueber AJ, Asquith DL, Miller AM, Reilly J, Kerr S, Leipe J *et al.*: Mast cells express IL-17A in rheumatoid arthritis synovium. *J Immunol* 2010; 184: 3336–3340.
8. Song YW, Kang EH: Autoantibodies in rheumatoid arthritis: rheumatoid factors and anticitrullinated protein antibodies. *Q J Med* 2010; 103: 139–146.
9. Gullick NJ, Evans HG, Church LD, Jayaraj DM, Filer A, Kirkham BW *et al.*: Linking power Doppler ultrasound to the presence of Th17 cells in the rheumatoid arthritis joint. *PLoS One* 2010; 5: e12516.
10. Narváez JA, Narváez J, De Lama E, De Albert M: MR imaging of early rheumatoid arthritis. *Radiographics* 2010; 30: 143–163.
11. Singh JA, Arayssi T, Duray P, Schumacher HR: Immunohistochemistry of normal human knee synovium: a quantitative study. *Ann Rheum Dis* 2004; 63: 785–790.
12. Humby F, Bombardieri M, Manzo A, Kelly S, Blades MC, Kirkham B *et al.*: Ectopic lymphoid structures support ongoing production of class-switched autoantibodies in rheumatoid synovium. *PLoS Med* 2009; 6: e1.
13. Xu X, Hsu HC, Chen J, Grizzle WE, Chatham WW, Stockard CR *et al.*: Increased expression of activation-induced cytidine deaminase is associated with anti-CCP and rheumatoid factor in rheumatoid arthritis. *Scand J Immunol* 2009; 70: 309–316.
14. Walsch DA: Angiogenesis and arthritis. *Rheumatology* 1999; 38: 103–112.
15. Bugatti S, Caporali R, Manzo A, Vitolo B, Pitzalis C, Montecucco C: Involvement of subchondral bone marrow in rheumatoid arthritis: lymphoid neogenesis and in situ relationship to subchondral bone marrow osteoclast recruitment. *Arthritis Rheum* 2005; 52: 3448–3459.
16. Jimenez-Boy E, Redlich K, Türk B, Hanslik-Schnabel B, Wanivenhaus A, Chott A *et al.*: Interaction between synovial inflammatory tissue and bone marrow in rheumatoid arthritis. *J Immunol* 2005; 175: 2579–2588.
17. Rangel-Moreno J, Hartson L, Navarro C, Gaxiola M, Selman M, Randall TD: Inducible bronchus-associated lymphoid tissue (iBALT) in patients with pulmonary complications of rheumatoid arthritis. *J Clin Invest* 2006; 116: 3183–3194.
18. Kuca-Warnawin E, Burakowski T, Kurowska W, Prochorec-Sobieszek M, Radzikowska A, Chorozy-Massalska M *et al.*: Elevated number of recently activated T cells in bone marrow of patients with rheumatoid arthritis: a role for interleukin 15? *Ann Rheum Dis* 2011; 70: 227–233.
19. Rudnicka W, Burakowski T, Warnawin E, Jastrzębska M, Bik M, Kontny E *et al.*: Functional TLR9 modulates bone marrow B cells from rheumatoid arthritis patients. *Eur J Immunol* 2009; 39: 1211–1220.
20. Staniszevska-Varga J, Szymańska-Jargiełło W, Luft S, Korkosz M: Atlas radiologiczny chorób reumatycznych. *Medycyna Praktyczna*, Kraków 2003.
21. McQueen FM, Benton N, Perry D, Crabbe J, Robinson E, Yeoman S *et al.*: Bone edema scored on magnetic resonance imaging scans of the dominant carpus at presentation predicts radiographic joint damage of the hands and feet six years later in patients with rheumatoid arthritis. *Arthritis Rheum* 2003; 48: 1814–1827.
22. Hetland ML, Ejbjerg B, Hørslev-Petersen K, Jacobsen S, Vestergaard A, Jurik AG *et al.*: MRI bone oedema is the strongest predictor of subsequent radiographic progression in early rheumatoid arthritis. Results from a 2-year randomized controlled trial (CIMESTRA). *Ann Rheum Dis* 2009; 68: 384–390.
23. Tamai I, Kawakami A, Uetani M, Takao S, Arima T, Iwamoto N *et al.*: A prediction rule for disease outcome in patients with undifferentiated arthritis using magnetic resonance imaging of the wrists and finger joints and serologic autoantibodies. *Arthritis Rheum* 2009; 61: 772–778.
24. Palosaari K, Vuotila J, Takalo R, Jartti A, Niemelä RK, Karjalainen A *et al.*: Bone oedema predicts erosive progression on wrist MRI in early RA – a 2-yr observational MRI and NC scintigraphy study. *Rheumatology (Oxford)* 2006; 45: 1542–1548.
25. Mundwiler ML, Maranian P, Brown DH, Silverman JM, Wallace D, Khanna D *et al.*: The utility of MRI in predicting radiographic erosions in the metatarsophalangeal joints of the rheumatoid foot: a prospective longitudinal cohort study. *Arthritis Res Ther* 2009; 11: R94.
26. McQueen FM, Dalbeth N: Predicting joint damage in rheumatoid arthritis using MRI scanning. *Arthritis Res Ther* 2009; 11: 124.