

## Original Article

# Pneumatocele selar a tensión: Reporte de un caso y revisión de la literatura

## Tension sellar pneumocele: A case report and review of the literature

Álvaro Campero, Pablo Ajler<sup>1</sup>, Ezequiel Goldschmidt<sup>1</sup>, Damián Bendersky<sup>1</sup>, Abraham Campero<sup>2</sup>

Department of Neurosurgery, Hospital Padilla, San Miguel de Tucuman, <sup>1</sup>Department of Neurosurgery, Hospital Italiano de Buenos Aires, Buenos Aires,

<sup>2</sup>Department of Neurology, School of Medicine, Universidad Nacional de Tucuman, San Miguel de Tucuman, Argentina

E-mail: \*Álvaro Campero - [alvarocampero@yahoo.com.ar](mailto:alvarocampero@yahoo.com.ar); Pablo Ajler - [pablo.ajler@gmail.com](mailto:pablo.ajler@gmail.com); Ezequiel Goldschmidt - [ezequiel.goldschmidt@hospitalitaliano.org.ar](mailto:ezequiel.goldschmidt@hospitalitaliano.org.ar); Damián Bendersky - [damián.bendersky@hospitalitaliano.org.ar](mailto:damián.bendersky@hospitalitaliano.org.ar); Abraham Campero - [camperoa@asunt.org.ar](mailto:camperoa@asunt.org.ar)

\*Corresponding author

Received: 10 October 12

Accepted: 06 November 12

Published: 08 December 12

### This article may be cited as:

Campero Á, Ajler P, Goldschmidt E, Bendersky D, Campero A. Pneumatocele selar a tensión: Reporte de un caso y revisión de la literatura. Surg Neurol Int 2012;3:S395-9.

Available FREE in open access from: <http://www.surgicalneurologyint.com/text.asp?2012/3/7/395/104404>

Copyright: © 2012 Campero A. This is an open-access article distributed under the terms of the Creative Commons Attribution License, which permits unrestricted use, distribution, and reproduction in any medium, provided the original author and source are credited.

## Abstract

**Background:** Tension pneumocephalus is uncommon after transsphenoidal surgery. There are only few cases reported in the literature in which the air was located at the sellar region exclusively, constituting a sellar pneumocele. In this article, an unusual case of a late onset tension sellar pneumocele is reported.

**Case Description:** A 57-year-old woman consulted because of bitemporal hemianopsia. She had undergone a transnasal surgery for pituitary adenoma and a shunt had been placed because of the presence of cerebrospinal fluid leakage. Furthermore, the patient had undergone a transcranial resection of an intracavernous component of the tumor and radiosurgical treatment had been performed too because of its aggressiveness. A magnetic resonance imaging was undertaken and it demonstrated a sellar and suprasellar pneumocele.

**Intervention:** A transclivary approach was performed. The sellar region was enclosed by scarring tissue from her earlier procedures. The scar was opened and the air was evacuated. The sellar floor was subsequently closed with fat and fibrin glue. After the procedure, her visual field returned to normal. One year after her last surgery, she is still asymptomatic.

**Conclusion:** Sellar and suprasellar tension pneumocele is an extremely rare finding following transsphenoidal surgery. Its clinical manifestation would be visual disturbance due to compression on the optic pathway from below. When diagnosed, tension sellar pneumocele should be evacuated within a short time frame.

**Key Words:** Sellar pneumocele, tension pneumocephalus, transsphenoidal approach, pituitary adenoma, bitemporal hemianopsia

## Resumen

**Introducción:** El neumocéfalo a tensión luego de la cirugía transesfenoidal es poco común. En la literatura existen pocos casos reportados en los cuales el

Access this article  
online

Website:  
[www.surgicalneurologyint.com](http://www.surgicalneurologyint.com)

DOI:  
10.4103/2152-7806.104404

Quick Response Code:



aire se encuentra localizado exclusivamente en las regiones selar y supraselar, constituyendo un pneumatocele selar. En este artículo se describe un caso inusual de pneumatocele selar a tensión de presentación tardía.

**Descripción del caso:** Una mujer de 57 años consultó por hemianopsia bitemporal. Previamente, ya se le había realizado una cirugía transnasal por un adenoma hipofisario y se le había colocado una derivación lumbo-peritoneal por la presencia de una fístula de líquido cefalorraquídeo. Además, se le había realizado una resección transcraneal de un componente intracavernoso del tumor y radiocirugía debido a la agresividad del mismo. Se llevó a cabo una resonancia magnética que demostró un pneumatocele selar y supraselar. Intervención: Se realizó un abordaje transciliar. La región selar estaba encapsulada por tejido cicatrizal debido a los procedimientos previos. Se abrió la cicatriz y el aire fue evacuado. Posteriormente, el piso selar fue cerrado con grasa y cola de fibrina. Después del procedimiento, su campo visual retornó a la normalidad. Un año después de su última cirugía, continua asintomática.

**Conclusión:** El pneumatocele selar y supraselar a tensión es un hallazgo extremadamente raro luego de una cirugía transesfenoidal. Su manifestación clínica sería la alteración visual debida a la compresión inferior de la vía óptica. El pneumatocele selar a tensión debe ser evacuado en un corto plazo.

**Palabras clave:** Pneumatocele selar, neumoencéfalo a tensión, abordaje transesfenoidal, adenoma hipofisario, hemianopsia bitemporal

## INTRODUCCIÓN

El abordaje transesfenoidal es la vía preferida para tratar los adenomas de hipófisis. Generalmente es un procedimiento seguro y casi todos los pacientes pueden ser externados dos o tres días después de la cirugía.<sup>[3]</sup> Dejando a un lado las complicaciones endócrinas, la complicación más común del procedimiento es la fístula de líquido cefalorraquídeo (LCR), la cual conlleva, a su vez, un riesgo mayor de infección. La rinorraquia aparece usualmente en las primeras semanas debido a una solución de continuidad en el piso de la silla turca. Una estrategia para tratar esta condición es cerrar el piso selar y a su vez, disminuir la presión intracraneana. Sin embargo, es riesgoso si dicho defecto no cierra completamente y el gradiente de presiones se revierte, permitiendo el ingreso del aire en la silla turca, conduciendo así a la producción de neumoencéfalo. Cuando el aire queda atrapado en la inextensible cavidad intracraneana, éste puede desplazar otras estructuras y hacerse sintomático, lo que se conoce como neumoencéfalo a tensión.<sup>[2,4,6-8,18-20]</sup> En este artículo describimos un caso inusual de neumoencéfalo a tensión tardío en la región selar, debido a la coexistencia de una derivación lumbo-peritoneal y fibrosis post-radioterapia en el tejido periselar.

## DESCRIPCIÓN DEL CASO

Una paciente de 57 años de edad consultó a su médico de atención primaria debido a una disminución en su agudeza visual. Por tal motivo, fue derivada a un

oftalmólogo, quien realizó un campo visual computarizado, hallando una hemianopsia bitemporal. Luego se efectuó una resonancia magnética (RMI) de cerebro, donde se percibía una lesión expansiva ocupando la región selar, con extensión supraselar que coincidía con un grado B de la clasificación de Hardy-Wilson.<sup>[21]</sup> Además, invadía el seno cavernoso derecho y comprimía el quiasma óptico, correspondiendo al grado 4 de la clasificación de Knosp-Steiner.<sup>[11]</sup> La evaluación endocrinológica completa no reveló anormalidad alguna, con valores hormonales normales para su sexo y edad. Basándose en los síntomas, las imágenes y los resultados de laboratorio, se efectuó el diagnóstico presuntivo de macroadenoma de hipófisis no funcionante. En consecuencia, se llevó a cabo la resección transnasal, sin complicaciones postoperatorias. Tres meses después, el campo visual era normal. La RMI de control mostró la persistencia del adenoma únicamente en el seno cavernoso derecho [Figura 1]. Dos años más tarde, la paciente consultó en guardia por una parálisis completa del tercer par craneal derecho. Se indicó una nueva RMI, que mostró un crecimiento del remanente cavernoso y la presencia de un quiste supraselar. Por lo tanto, se decidió operar por vía transcraneana, mediante un abordaje transigomático con *peeling* de la fosa media, lográndose la resección del remanente intracavernoso. Los síntomas desaparecieron después del procedimiento y la RMI de control no evidenció tumor remanente [Figura 2]. La anatomía patológica de la pieza reseçada reveló un adenoma agresivo. Por lo tanto, la paciente se sometió a radiocirugía.

Dos años después del segundo procedimiento, la paciente

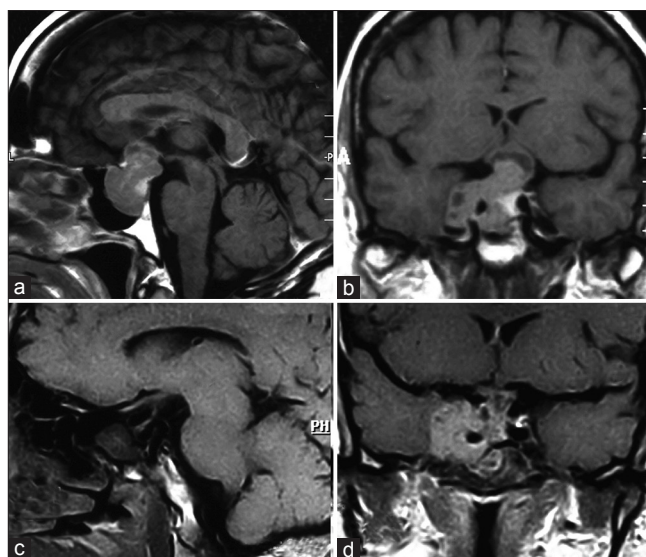
consultó nuevamente por rinorrea y se sometió a una tercera cirugía, en ésta oportunidad por vía transesfenoidal. Durante el procedimiento, se evidenció la salida de LCR a través del piso de la silla turca previamente abierto. El defecto fue sellado con grasa y cola de fibrina. La paciente continuó con rinorrea durante el período postoperatorio, por lo que se decidió la colocación de una derivación lumbo-peritoneal, lográndose una remisión completa de la fístula.

La paciente se mantuvo asintomática durante dos años más, hasta que comenzó a percibir los mismos impedimentos visuales que al inicio del caso clínico. De hecho, el campo visual confirmó la presencia de una hemianopsia bitemporal. Se realizó nuevamente una RMI, que demostró un pneumatocele a tensión a nivel selar y supraselar. Por lo tanto, se decidió realizar un abordaje transcliar. Durante la cirugía, se encontró que la región selar estaba aislada de los tejidos adyacentes por el desarrollo de cicatrización y fibrosis periselar, probablemente debido a los procedimientos previos. Se dedujo que esto último mantenía el aire atrapado, sin posibilidad de acceder al resto de los compartimientos intracranianos. La cicatriz se abrió sin dificultades y el aire fue evacuado. El sellado del piso selar se realizó nuevamente con grasa y cola de fibrina. En el postoperatorio inmediato, su campo visual volvió a la normalidad. Un año después de su última cirugía, se encuentra asintomática y sin déficit neurológico o visual [Figura 3].

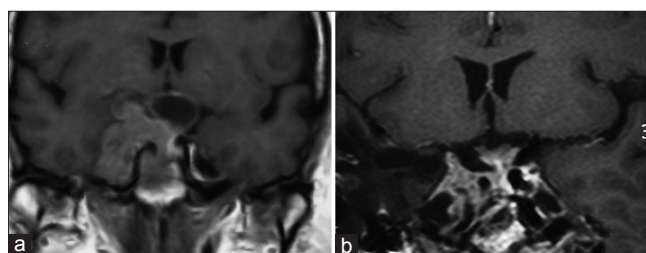
## DISCUSIÓN

Las fístulas de LCR ocurren en el 1,3 a 9,6% de las cirugías transesfenoidales y su manifestación clínica más frecuente es la rinorrea. Para distinguir la presencia de LCR frente a una rinorrea de otro tipo, se pueden utilizar pruebas de laboratorio como el nivel de glucosa en el líquido obtenido o la  $\beta 2$ -transferrina.<sup>[7,8,23]</sup> En el postoperatorio de la cirugía por vía transesfenoidal, las fístulas se deben a la apertura del diafragma selar durante el procedimiento, comunicando la región selar con la cisterna supraselar.<sup>[10]</sup> Además del reposo, la restricción hídrica, la administración de acetazolamida, y evitar las maniobras de Valsalva, el estornudo y la tos, el tratamiento típico de estas fístulas es la realización de punciones lumbares evacuadoras o la colocación de un drenaje lumbar externo. El objetivo de este tratamiento consiste en disminuir la presión del LCR, para permitir el cierre del defecto craneal existente. En caso de no haberse resuelto la fístula, el defecto debería cerrarse quirúrgicamente. En algunos casos refractarios puede ser necesaria la colocación de una derivación lumbo-ventrículo-peritoneal.<sup>[7,8,13]</sup>

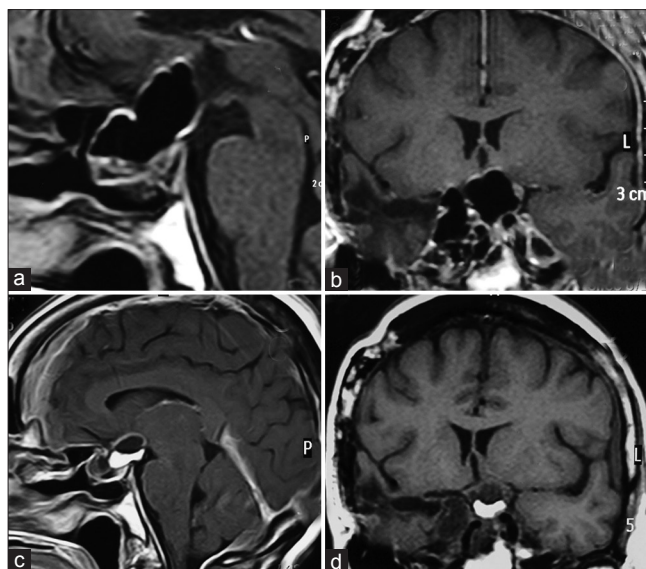
El pneumoencéfalo o pneumatocele se define como la presencia de aire en cualquier compartimento



**Figura 1:** (a,b) RMI, secuencia T1 con contraste que muestra un macroadenoma de hipófisis con realce heterogéneo e invasión del seno cavernoso derecho, (c,d) RMI postoperatoria en la misma secuencia, se observa un remanente tumoral en el seno cavernoso derecho



**Figura 2:** (a) Corte coronal en secuencia T1 con contraste que muestra crecimiento tumoral asociado a la presencia de un quiste supraselar, (b) Control postoperatorio que demuestra la resección completa



**Figura 3:** (a,b) Cortes sagital y coronal de RMI en secuencia T1 con contraste que señala un pneumoencéfalo a tensión localizado únicamente en las regiones selar y supraselar, (c,d) Cortes sagital y coronal que evidencian la resolución completa del mismo

intracraneano, ya sea intraventricular, intraparenquimatoso, subaracnoideo, subdural o epidural, aunque no todos los autores consideran al aire dentro de éste último compartimiento como neumoencéfalo. Por lo tanto, la presencia de aire únicamente en la región selar, puede bien denominarse neumoencéfalo o pneumatocele selar, aunque nosotros preferimos esta última denominación. Es común la presencia de pequeños volúmenes de aire en la tomografía de control luego de una neurocirugía, evidenciándose en general la reabsorción del mismo en el corto plazo y careciendo de significado clínico alguno. Cuando el neumoencéfalo, cualquiera sea su ubicación dentro de los compartimientos endocraneales, genera un deterioro neurológico por hipertensión intracraneana o efecto masa, se denomina neumoencéfalo a tensión. Es importante diferenciar entre estos dos tipos de neumoencéfalo, ya que el último involucra un mecanismo de tipo valvular que permite al aire entrar, pero impide su salida, conformando de esta forma una masa de aire con presión mayor a la atmosférica. Por lo tanto, se podría interpretar como una masa ocupante de espacio capaz de elevar la presión endocraneana y hasta llegar a producir una herniación cerebral. El neumoencéfalo a tensión puede producir variadas manifestaciones clínicas, tales como cefalea, náuseas, vómitos, deterioro del estado de conciencia, signos de foco neurológico, déficit de pares craneales, síndrome de hipertensión endocraneana, entre otros.<sup>[2,10,14,18]</sup>

El neumoencéfalo a tensión o sintomático luego de una resección transesfenoidal es poco común. Satyarthee y col presentaron dos casos en una serie de 480 abordajes transesfenoidales.<sup>[17]</sup> Rao y col describieron un caso de neumoencéfalo de aparición tardía, pero no estaba ubicado en la región selar únicamente.<sup>[16]</sup> Haran y Chandy informaron tres casos de neumoencéfalo sintomático luego de la cirugía transesfenoidal.<sup>[9]</sup> El desarrollo de un pneumatocele selar aislado, con o sin componente supraselar asociado, es un hallazgo aún más inusual, existiendo sólo unos pocos casos reportados en la literatura. Yorgason y col reportaron un caso de pneumatocele selar a tensión seis meses después de una cirugía transesfenoidal. Al igual que en el presente caso, se manifestó clínicamente como hemianopsia bilateral, la cual se resolvió completamente tras la reoperación por vía transesfenoidal.<sup>[22]</sup> Por su parte, Lee y col publicaron un caso de pneumatocele selar y supraselar entre más de 2000 cirugías transesfenoidales realizadas, en el cual el piso selar había sido reparado con grasa. La presentación clínica también había sido la disminución de la agudeza visual.<sup>[13]</sup> Brown reportó otro caso de pneumatocele supraselar a tensión diagnosticado durante la tercera semana del postoperatorio, que también experimentó una recuperación de los síntomas visuales luego de la reoperación.<sup>[1]</sup> Iplikcioglu y col reportaron un neumoquiste supraselar que se desarrolló diez días después de la cirugía transesfenoidal de un quiste de la

bolsa de Rathke, manifestándose con cefalea y alteraciones visuales.<sup>[10]</sup> Por lo tanto, más allá del tiempo transcurrido desde la cirugía hasta su desarrollo, el pneumatocele selar con o sin componente supraselar se manifestó en todos los casos con síntomas visuales por compresión del quiasma óptico en dirección ínfero-superior. Esto tiene un claro correlato anatómico, ya que cualquier masa que se expanda desde la región selar con un diafragma selar íntegro pero complaciente o directamente comunicada con la cisterna supraselar va a producir una compresión inferior del quiasma, al igual que podría ocurrir con la formación de un hematoma postoperatorio. En el caso presentado en este artículo, el diafragma selar había sido abierto, permitiendo el desarrollo de la fístula de LCR en el postoperatorio. En resumen, el pneumatocele selar debe ser incluido dentro del diagnóstico diferencial frente a un paciente con pérdida de visión en el postoperatorio de una cirugía transesfenoidal, junto con la hemorragia, infección, oclusión de vasos pequeños, trauma del aparato óptico durante el procedimiento o el descenso del quiasma hacia la cavidad residual intraselar.<sup>[10]</sup> Se debe tener en cuenta la importancia del monitoreo oftalmológico de estos pacientes en el postoperatorio para detectar dichas complicaciones, recordando que es de vital importancia un tratamiento temprano del pneumatocele selar, ya que conduce al deterioro visual permanente. El tratamiento del mismo, que consiste en el cierre del defecto en el piso selar junto a la evacuación del aire, puede realizarse óptimamente mediante la vía transesfenoidal. En este caso, se utilizó el abordaje transciliar, lográndose el éxito terapéutico sin complicaciones asociadas al abordaje.<sup>[13,15,22]</sup>

Es ampliamente conocido que se requieren dos condiciones simultáneas para producir neumoencéfalo: Una comunicación entre la atmósfera y la cavidad endocraneana y un gradiente de presión negativa que permita al aire ingresar dentro de la misma. La colocación de una derivación lumbo-peritoneal, como se realiza en el tratamiento de las fístulas de LCR postoperatorias, produce un gradiente de presión negativa dentro del cráneo que puede conducir al desarrollo de un neumoencéfalo a tensión si el defecto craneal no fue corregido previamente. A su vez, éste gradiente también puede ser producido por un aumento de la presión dentro de la cavidad endonasal como ocurre durante el estornudo y la tos, por lo que el paciente debe ser instruido de evitar tales maniobras en el postoperatorio. Lo mismo ocurre durante la maniobra de Valsalva y con la utilización de máscaras de ventilación a presión positiva.<sup>[6,10,13,18,19,20]</sup> En este caso, la derivación lumbo-peritoneal fue probablemente la causa de la presión disminuida dentro del cráneo, mientras que un defecto en el piso selar, como resultado de una de las cirugías transesfenoidales, permitió al aire ingresar dentro de la región selar. Esto remarca lo esencial de realizar un cierre hermético del piso selar durante la cirugía

transesfenoidal. Debe cerrarse aún si no se evidencia salida de LCR durante la intervención quirúrgica. Sin embargo, Couldwell y col publicaron un artículo concluyendo lo contrario, ya que no encontraron mayor incidencia de fistulas de LCR en quienes el piso selar no había sido reparado durante la cirugía por no evidenciarse salida de LCR intraoperatoria.<sup>[4]</sup> En la literatura, hay descriptas muchas formas de realizarlo, que en general comprenden el uso de alguna combinación de los siguientes elementos: Grasa abdominal, fascia lata, músculo, cola de fibrina, hueso, cartilago, malla de titanio, colgajo pediculado de mucosa o esponja de gelatina absorbible.<sup>[4,6,7,9,12,13,23]</sup>

En este caso en particular, existen dos hechos que llaman la atención. En primer lugar, la fistula apareció dos años después del procedimiento, probablemente debido a que los daños por radiación tienen un efecto progresivo en el debilitamiento del tejido periselar, que se suma a la disminución del volumen tumoral que produce. Esto último se adiciona al efecto constante de la derivación lumbo-peritoneal, que disminuye la presión intracraneana, permitiendo finalmente la comunicación de la atmósfera con la región selar.<sup>[5,9,13]</sup> En segundo lugar, el aire no pudo acceder a otro compartimento dentro del cráneo, probablemente, a causa de una cicatriz formada por múltiples cirugías y la radiocirugía. Debido a esta fibrosis, no se evidenció fístula de LCR en la última presentación clínica, ya que el LCR no podía acceder a la región encapsulada por el tejido cicatrizal adyacente. Por otro lado, un efecto de tipo valvular generado por un piso selar parcialmente cerrado, permitía al aire ingresar a la cavidad craneana, pero dejándolo allí retenido, conduciendo así a la formación de un neumocéfalo a tensión. Probablemente la sumatoria de estos hechos condujo a la formación del pneumocele a tensión tardío localizado únicamente en la región selar y supraselar que se observa en el presente caso.

## CONCLUSIÓN

El pneumocele a tensión de ubicación selar y supraselar exclusiva es un hallazgo extremadamente inusual luego de una cirugía transesfenoidal. Su manifestación clínica sería la alteración visual generada por el efecto de masa del aire sobre la vía óptica. El pneumocele selar a tensión debe ser evacuado en un corto plazo desde el diagnóstico para lograr una remisión completa de los síntomas y evitar riesgos y complicaciones asociadas.

## REFERENCIAS

- 1 Brown LJ. Suprasellar tension pneumocyst after transsphenoidal surgery. Case report. *J Neurosurg.* 1998 Jul; 89 (1):146-8.
- 2 Castro-Castro J, Torre-Eiriz JA, Pinzón-Millán A, Pastor-Zapata A. Neumoencéfalo a tensión causado por el tratamiento con cabergolina en

- un paciente con prolactinoma invasivo gigante. A propósito de un caso. *Neurocirugía* 2011; 22: 558-561.
- 3 Ciric I, Mikhael M, Stafford T, Lawson L, Garces R. Transsphenoidal microsurgery of pituitary macroadenomas with long-term follow-up results. *J Neurosurg.* 1983;59:395-401.
- 4 Couldwell WT, Kan P, Weiss MH. Simple closure following transsphenoidal surgery. Technical note. *Neurosurg Focus.* 2006 Mar 15;20 (3):E11.
- 5 David NJ, Poppen JL, Gargano F. Post-irradiation pneumatocele in a massive chromophobe adenoma. *J Neurol Neurosurg Psychiatry.* 1968 Apr; 31 (2):182-6.
- 6 DelGaudio JM, Ingley AP. Treatment of pneumocephalus after endoscopic sinus and microscopic skull base surgery. *Am J Otolaryngol.* 2010 Jul-Aug; 31 (4):226-30.
- 7 Gilat H, Rappaport Z, Yaniv E. Endoscopic transnasal cerebrospinal fluid leak repair: A 10 year experience. *Isr Med Assoc J.* 2011 Oct; 13 (10):597-600.
- 8 González-Sánchez JG, Chávez-Velázquez AM, Velázquez-Santana H. Manejo integral de fistulas de líquido cefalorraquídeo. *An Orl Mex* 2012;57 (1):25-30.
- 9 Haran RP, Chandy MJ. Symptomatic pneumocephalus after transsphenoidal surgery. *Surg Neurol.* 1997 Dec; 48 (6):575-8.
- 10 Iplikcioglu AC, Bek S, Bikmaz K, Basocak K. Tension pneumocyst after transsphenoidal surgery for Rathke's cleft cyst: Case report. *Neurosurgery.* 2003 Apr; 52 (4):960-2.
- 11 Knosp E, Steiner E, Kitz K, Matula C. Pituitary adenomas with invasion of the cavernous sinus space: A magnetic resonance imaging classification compared with surgical findings. *Neurosurgery.* 1993 Oct; 33 (4):610-7.
- 12 Kubo S, Inui T, Hasegawa H, Yoshimine T. Repair of intractable cerebrospinal fluid rhinorrhea with mucosal flaps and recombinant human basic fibroblast growth factor: Technical case report. *Neurosurgery.* 2005 Mar; 56 (3):E627.
- 13 Lee AG, Van Gilder JC, White ML. Progressive visual loss because of a suprasellar pneumatocele after trans-sphenoidal resection of a pituitary adenoma. *J Neuroophthalmol.* 2003 Jun; 23 (2):142-4.
- 14 Markham JW. The clinical features of pneumocephalus based upon a survey of 284 cases with report of 11 additional cases. *Acta Neurochir (Wien).* 1967;16:1-78.
- 15 Ortega JE. Aboradaje transiliar: Una opción neuroquirúrgica. *Rev Med Hondur* 2005; 73:90-92.
- 16 Rao G, Apfelbaum RI. Symptomatic pneumocephalus occurring years after transsphenoidal surgery and radiation therapy for an invasive pituitary tumor: A case report and review of the literature. *Pituitary.* 2003;6: 49-52.
- 17 Satyarthee GD, Mahapatra AK. Tension pneumocephalus following transsphenoid surgery for pituitary adenoma-report of two cases. *J Clin Neurosci.* 2003;10: 495-7.
- 18 Schirmer CM, Heilman CB, Bhardwaj A. Pneumocephalus: Case illustrations and review. *Neurocrit Care.* 2010 Aug; 13 (1):152-8.
- 19 Sprague A, Poulgrain P. Tension pneumocephalus: A case report and literature review. *J Clin Neurosci* 1999; 6:418-24.
- 20 Tuğcu B, Tanriverdi O, Günaldi O, Baydin S, Postalci LS, Akdemir H. Delayed intraventricular tension pneumocephalus due to scalp-ventricle fistula: A very rare complication of shunt surgery. *Turk Neurosurg.* 2009;19:276-80.
- 21 Wilson CB. Neurosurgical management of large and invasive pituitary tumors. En: *Clinical management of pituitary disorders.* Tindall GT y Collins WF, editores. Raven Press, New York, 1979: 335-342.
- 22 Yorgason JG, Arthur AS, Orlandi RR, Apfelbaum RI. Endoscopic decompression of tension pneumocele following transsphenoidal pituitary tumor resection. *Pituitary.* 2004;7 (3):171-7.
- 23 Zieliński G, Podgórski JK, Koziarski A, Potakiewicz Z. [Reconstruction of the sellar floor in transsphenoidal surgery: Our experience of 818 patients]. *Neurol Neurochir Pol.* 2006 Jul-Aug; 40 (4):302-11.

**Disclaimer:** No benefits in any form have been received or will be received from a commercial party related directly or indirectly to the subject of this article. No funds were received in support of this article.