

Submitted: 18.04.2014

Accepted: 29.06.2014

Nowy ultrasonograficzny test przedniej niestabilności stawu kolanowego – doniesienie wstępne

New sonographically-guided test for anterior knee instability – preliminary report

Piotr Grzelak¹, Michał Podgórski¹,
Ludomir Stefańczyk¹, Marcin Domżański²

¹ Department of Radiology and Diagnostic Imaging, Medical University of Łódź, Poland

² Department of Orthopedics and Pediatric Orthopedics, Medical University of Łódź, Poland

Correspondence: Piotr Grzelak, Department of Radiology and Diagnostic Imaging, Medical University of Łódź, Kopcińskiego 22, 90-159 Łódź, Poland,

tel.: +48 42 678 67 34, fax: +48 42 678 11 76, e-mail: piotr.grzelak@umed.lodz.pl

DOI: 10.15557/JoU.2014.0025

Słowa kluczowe

ultrasonografia,
rezonans
magnetyczny,
więzadło krzyżowe
przednie,
staw kolanowy

Key words

ultrasonography,
anterior cruciate
ligament, magnetic
resonance imaging,
knee

Streszczenie

Cel pracy: Badanie ultrasonograficzne jest powszechnie stosowane w diagnostyce ortopedycznej, jednakże w ocenie przedniej niestabilności stawu kolanowego wykorzystuje się je w ograniczonym stopniu. Celem pracy jest ocena przydatności diagnostycznej nowego testu przeprowadzonego pod kontrolą ultrasonografii, który pomaga diagnozować całkowitą niewydolność więzadła krzyżowego przedniego. **Materiał i metody:** U 47 pacjentów z podejrzeniem jednostronnego urazu więzadła krzyżowego przedniego (zdiagnozowanego na podstawie badania rezonansu magnetycznego) wykonano test niestabilności przedniej kolana pod kontrolą ultrasonografii. Oceniano przesunięcie wyniosłości międzykłykciowej do przodu względem więzadła rzepki w obu stawach kolanowych. Każdy pacjent został następnie poddany artroskopii stawu kolanowego. **Wyniki:** U 37 pacjentów z artroskopowo potwierdzonym całkowitym uszkodzeniem więzadła krzyżowego przedniego średnie przesunięcie wyniosłości międzykłykciowej wynosiło 8,3 mm ($SD = 2,8$) w kolanach po urazie – w porównaniu z 3 mm ($SD = 1,1$) w kolanach bez urazu ($p < 0,001$). W grupie 10 pacjentów bez niewydolności więzadła krzyżowego przedniego różnice w przesunięciu wyniosłości międzykłykciowej były nieistotne (2,6 mm, $SD = 1,4$ w kolanie po urazie, w porównaniu z 2,5 mm i $SD = 1,1$ w kolanie bez urazu, $p < 0,7753$). **Wnioski:** Zaprezentowany test to szybki i nieinwazyjny sposób mogący ułatwić diagnozowanie całkowitej niewydolności więzadła krzyżowego przedniego.

Abstract

Aim of the study: Ultrasound examination is widely used in orthopedic diagnostics, however sonographic evaluation of traumatic anterior cruciate ligament insufficiency is still inadequate. Aim of this study is to evaluate diagnostic capability of a new sonographically-guided test for diagnosing complete anterior cruciate ligament insufficiency. **Material and methods:** In 47 patients, with suspicion of unilateral anterior cruciate ligament injury (based on magnetic resonance imaging), the sonographically-guided test for anterior instability was performed. The translation of the intercondylar eminence against the

patellar tendon was measured in both knees. Afterwards all patients underwent arthroscopy. **Results:** In 37 patients, with arthroscopically confirmed complete anterior cruciate ligament insufficiency, the mean anterior knee translation was 8.3 mm ($SD = 2.8$) in affected knee vs. 3 mm ($SD = 1.1$) in uninjured knee ($p < 0.001$). In 10 patients with no anterior cruciate ligament insufficiency the difference between body sides was not significant (2.6 mm, $SD = 1.4$ in injured knee vs. 2.5 mm, $SD = 1.1$ in uninjured joint; $p < 0.7753$). **Conclusions:** The proposed test supports the clinician with fast and non-invasive examination that can facilitate evaluation of anterior knee instability.

Wstęp

Szybka i dokładna diagnostyka pourazowych uszkodzeń więzadła krzyżowego przedniego (ACL) jest niezbędna do wdrożenia leczenia, pozwalającego uniknąć wtórnych uszkodzeń łąkotec oraz zmian zwyrodnieniowych stawu kolanowego^(1,2). Całkowite zerwanie ACL wiąże się z przednią niestabilnością stawu kolanowego, ale jej ocena okazuje się subiektywna – zależy od doświadczenia osoby badającej. Urządzenia mechaniczne oceniające przednie podwichnięcie kości piszczelowej względem kości udowej (np. artrometr KT-1000, Stryker Knee Laxity Tester i in.)⁽³⁾ mogą ułatwić postawienie diagnozy, ale nie stosuje się ich w rutynowej praktyce klinicznej. Badanie rezonansu magnetycznego (MR) to złoty standard w diagnostyce obrazowej stanów patologicznych w stawie kolanowym⁽¹⁾, jednakże tylko ultrasonografia (USG) pozwala na ocenę dynamiczną stawu w czasie rzeczywistym. Ze względu na większą dostępność USG niż MR wskazane wydaje się opracowanie metody oceny ACL łatwej do opanowania dla niedoświadczonego diagnosty i pozwalającej jak najbardziej obiektywnie ocenić przednią niestabilność stawu kolanowego. Opracowany test mógłby sprawić, że USG zacznie być wykorzystywane jako pierwszoplanowe badanie u osób z podejrzeniem przebytego urazu ACL. Celem pracy jest ocena możliwości diagnostycznych tego testu.

Materiały i metody

Protokół badania

W latach 2008–2010 u 47 pacjentów, u których na podstawie badania MR podejrzewano uraz ACL i którzy zostali zakwalifikowani do artroskopii leczniczo-diagnostycznej, wykonano test przedniej niestabilności pod kontrolą USG. Uraz dotyczył jednego stawu kolanowego i był pierwszym urazem wymagającym pomocy medycznej. Badanie USG przeprowadzono jednorazowo, w okresie od 10 do 365 dni po urazie (średnio 42 dni). Każdy pacjent wyraził pisemną zgodę na wzięcie udziału w badaniu. Protokół badania jest zgodny z Deklaracją Helsińską.

Test przedniej niestabilności pod kontrolą USG

Grupa badana składała się z 31 mężczyzn i 16 kobiet (średnia wieku 32 lata, $SD = 11$ lat). Do badania użyto aparatu Vivid 7 (General Electric), wyposażonego w głowicę liniową 12L o częstotliwości 6–14 MHz.

Introduction

In order to avoid damage to the meniscus, secondary degenerative disorders and proprioceptive gonarthrosis, accurate and non-invasive diagnosis of anterior cruciate ligament (ACL) injury followed by the proper treatment are essential^(1,2). Complete ACL rupture results in anterior knee instability, however tests evaluating this parameter depends on the subjective opinion and the experience of the examiner. Mechanical devices evaluating translation between the femur and tibia (ex. arthrometr KT-1000, Stryker Knee Laxity Tester etc.)⁽³⁾ might aid the diagnosis but they are not widely used by clinicians. Magnetic resonance imaging (MRI) is the gold standard modality for diagnosing knee pathologies⁽¹⁾, however ultrasound allows for dynamic clinical tests with visualization in real time. Due to its wide availability, it is indicated to introduce new method for ACL evaluation. It should allow for quantitative and objective instability assessment and it should characterise with steep learning curve. Such a test might become an ideal first-line imaging technique when ACL insufficiency is suspected. The aim of study is to present and assess the usefulness of a new, sonographically-guided examination of ACL insufficiency.

Materials and methods

Examination design

Between the years 2008–2010 a sonographically-guided, dynamic test assessing anterior knee laxity was performed in 47 patients who: experienced acute knee trauma; had a suspicion of ACL injury (based on clinical assessment and MR examination); and were planned to undergo arthroscopy. In all patients it was the first-time injury of the knee that required medical attention. There was no history of the contra-lateral knee trauma. Ultrasonography was performed between 10–365 days after trauma (average 42 days). Written informed consent has been obtained from all patients. Examination protocol complies with the Declaration of Helsinki.

Ultrasound examination Protocol

The group consisted of 31 men and 16 women with an average age of 32 years ($SD = 1$). The GE Vivid 7 ultrasound machine, with a 6–14 MHz linear transducer (12 L), was used for the study.

Przed rozpoczęciem badania ultrasonograficznego pacjent był układany na plecach z kończynami dolnymi zgiętymi w kolanach. Następnie wykonywano kilka naprzemiennych ruchów relaksacyjnych w płaszczyźnie przednio-tylnej podudzia, aby rozluźnić mięśnie stabilizujące staw kolanowy⁽⁴⁾, co ułatwiało przeprowadzenie pomiarów.

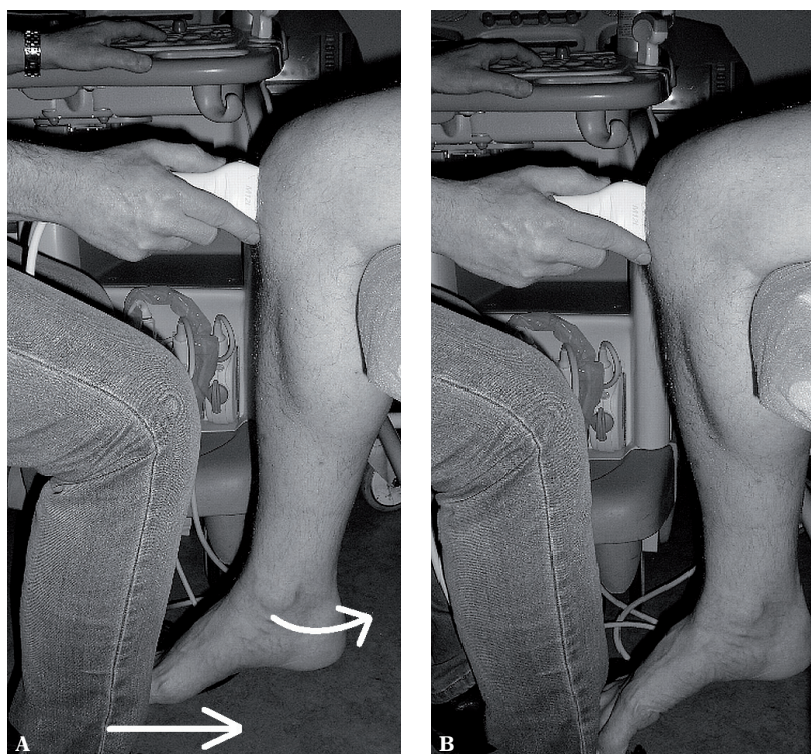
Następnie pacjent siadał na brzegu leżanki, a pod dystalną część jego uda podkładano elastyczny wałek o średnicy około 20 cm, tak aby kończyna zwisła swobodnie. Badający siadał naprzeciwko pacjenta i ustawiał swoją stopę blisko podudzia badanego. Głowica była układana w przekroju podłużnym, równoległe do więzadła rzepki. Po rozpoznaniu punktów orientacyjnych (wyniosłość międzykłykciowa, guzowatość piszczeli i więzadło rzepki) badający wywierał stopą rosnący nacisk na podudzie badanego. Staw kolanowy pacjenta ulegał zgięciu i wytwarzał się mechanizm dźwigni, co przyczyniało się do przedniego przesunięcia wyniosłości międzykłykciowej względem więzadła rzepki (ryc. 1). Siła nacisku wzrastała aż do momentu, gdy nie następowało już dalsze przemieszczenie analizowanych struktur. Następnie drugie kolano badano według tego samego protokołu, aby wyniki posłużyły jako punkt odniesienia.

Test wykonywano trzy razy i zapisywano w pamięci aparatu. Dalszą ocenę prowadzono na stacji roboczej EchoPack (General Electric). Przednie przesunięcie wyniosłości międzykłykciowej mierzono w milimetrach (ryc. 2) i uśredniano na podstawie trzech pomiarów.

To prepare the start position for further examination, several push-pull movements of the lower leg were performed in the patient laying in a supine position with bent legs. This manoeuvre insured proper muscle relaxation⁽⁴⁾, which allowed for further, more precise measurements.

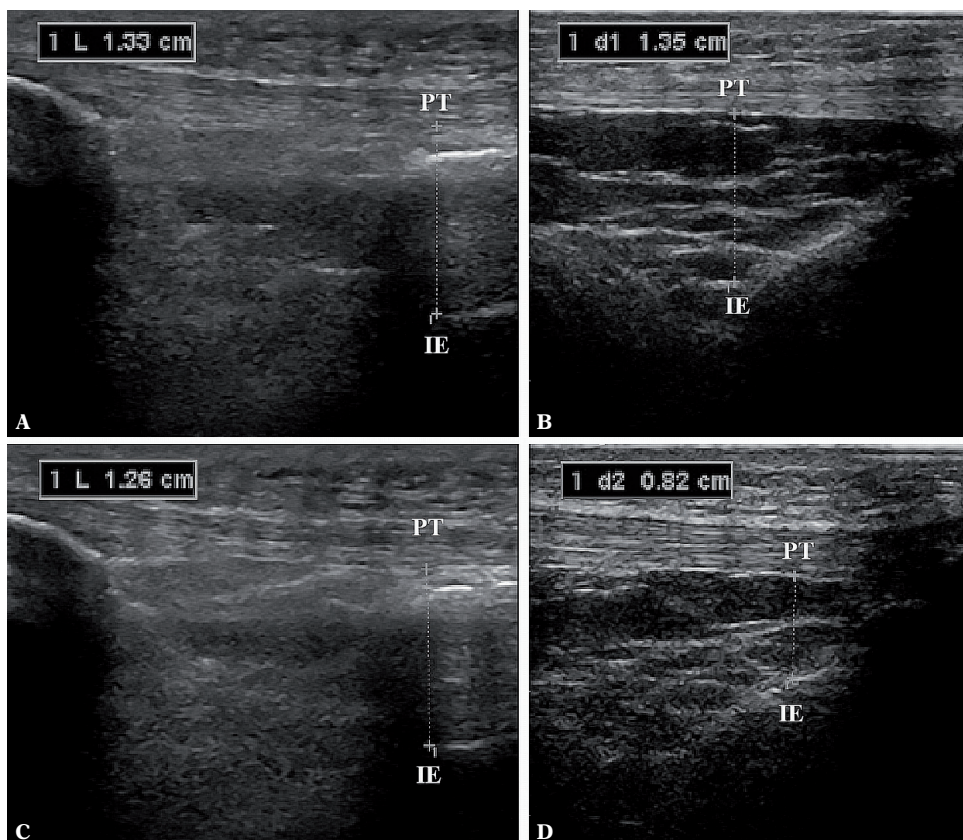
Afterwards, the patient was seated and a elastic roll (a diameter of about 20 centimeters) was placed beneath the distal part of the thigh so that the lower leg of the patient hung freely from the edge of the examination couch. In this start-position the examiner sat opposite to the patient with his lower leg close to the patient's shin. The transducer was placed onto the anterior aspect of the knee parallel to the patellar tendon. After identification of the anatomical landmarks (intercondylar eminence, tibial tuberosity and patellar tendon), the examiner pushed backwards the lower leg of the patient with his foot, flexing the tibia in the knee joint (a leverage mechanism) (fig. 1). The translation of the intercondylar eminence with respect to the patellar tendon (fig. 2) was evaluated. Force was applied till no further displacement of the tibia relative to the femur occurred. The uninjured knee was also examined and served as a control.

Procedure was repeated three times and stored as a cine loop. Further analyses were performed on a workstation (EchoPack, GE). The translation was measured and given in millimetres as a mean of three repetitions.



Ryc. 1. Mechanizm dźwigni wywołany przez badającego. Strzałki wskazują siłę przesuującą podudzie z pozycji wyjściowej (A) do pozycji końcowej (B)

Fig. 1. Manoeuvre made by the examiner. Arrows indicate the direction of the force applied in moving the shin from a start (A) to an end (B) position



Ryc. 2. Przednie przesunięcie wyniosłości międzykłykciowej z pozycji początkowej (A, C) do pozycji końcowej (B, D). Przykład pacjenta ze stabilnym ACL (A, B) i całkowitym przerwaniem ciągłości ACL (C, D). Wyniosłość międzykłykciowa – IE, więzadło rzepki – PT

Fig. 2. Anterior knee translation from the start position (A, C) to the end point (B, D). Representative ultrasonographs of patients with an intact ACL (A, B) and the insufficient ACL (C, D). The intercondylar eminence – IE; the patellar tendon – PT

Analiza statystyczna

Wartość przedniego przesunięcia wyniosłości międzykłykciowej jest podana jako średnia i odchylenie standardowe. Normalność rozkładu sprawdzono testem Shapiro–Wilka. Różnica wartości przesunięcia między kolaniem po urazie a kolaniem bez urazu została oceniona testem rang Wilcoxon. Obliczenia prowadzono w programie Statistica (10.0, StatSoft, Tulsa, OK, USA). Wartość $p < 0,05$ uznano za istotną statystycznie.

Wyniki

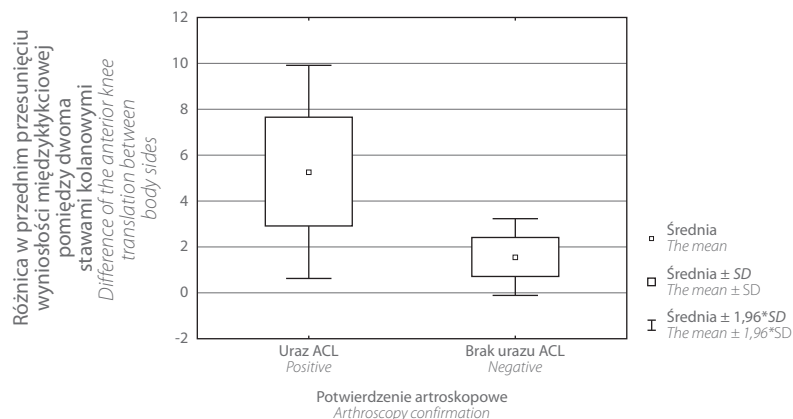
U 37 pacjentów z artroskopowo potwierdzonym całkowitym zerwaniem ACL średnia wartość przesunięcia wyniosłości międzykłykciowej wynosiła 8,3 mm ($SD = 2,8$). W przeciwstronnym stawie, tym bez urazu, przesunięcie było istotnie mniejsze – 3 mm ($SD = 1,1$; $p < 0,001$) (ryc. 3). U 10 pacjentów, u których w badaniu MR stwierdzono cechy uszkodzenia ACL, artroskopia potwierdziła uszkodzenie jednopęczkowe lub zniekształcenie bliznowate więzadła. U tych badanych przednie przesunięcie wyniosłości międzykłykciowej nie różniło się istotnie między stawem z urazem a tym bez urazu (odpowiednio: 2,6 mm, $SD = 1,4$ oraz 2,5 mm, $SD = 1,1$; $p < 0,7753$).

Statistical analysis

The values of knee joint laxity are presented as the mean and standard deviation. The normality of data distribution was checked by the Shapiro–Wilk test. To compare the difference of knee joint laxity between body sides, the Wilcoxon signed-rank test was applied. Statistical analysis was performed using Statistica for Windows (version 10.0, StatSoft, Tulsa, OK, USA). A $p < 0.05$ was regarded as statistically significant.

Results

Arthroscopy revealed the total ACL insufficiency in 37 patients. In these patients the mean value of the anterior knee translation was 8.3 mm ($SD = 2.8$). In the not affected knees the mean translation was significantly lower (3 mm, $SD = 1.1$; $p < 0.001$) (fig. 3). In 10 patients with no signs of complete ACL insufficiency in MRI, arthroscopy confirmed single-bundle injury or scare-like appearance of the ligament. Difference in the anterior knee translation between injured and uninjured knees was not significant (2.6 mm, $SD = 1.4$ vs. 2.5 mm, $SD = 1.1$, respectively; $p < 0.7753$).



Ryc. 3. Wykres ramka-wąsy obrazujący różnicę w przednim przesunięciu wyniosłości międzyłytkiowej między obydwooma stawami kolanowymi u osób z potwierdzonym artroskopowo całkowitym urazem ACL i bez urazu

Fig. 3. A box-and-whiskers diagram displaying the mean difference of the anterior knee translation between body sides in patients with positive and negative arthroscopy confirmation

Dyskusja

Prezentowany test może pomóc diagnozować przednią niestabilność stawu kolanowego u pacjentów z podejrzeniem całkowitego zerwania ACL.

Wszystkie kliniczne testy używane w ocenie przedniej niestabilności stawu kolanowego mają pewne ograniczenia: są subiektywne i jakościowe (a nie ilościowe), cechuje je mała powtarzalność, a ból i obrzęk stawu utrudniają badanie⁽⁵⁻⁷⁾. Test przedniej szuflady charakteryzuje się dobrą specyficznością (do 91%), ale jego czułość jest mniejsza (68–71%)^(8,9). Przedstawiony test to modyfikacja testu przedniej szuflady – dzięki zastosowanemu mechanizmowi dźwigni i ilościowej ocenie niestabilności wzrosły jednak możliwości diagnostyczne.

Diagnostyka obrazowa, ze szczególnym uwzględnieniem MR, znajduje szerokie zastosowanie w ocenie niewydolności ACL^(1,6,10-13). Czułość i swoistość badania MR w wykrywaniu całkowitego przerwania ACL wynoszą odpowiednio 94,4% (95% CI: 92,3–96,6) i 94,3% (95% CI: 92,7–95,9)⁽¹⁴⁾. Jednakże MR statycznie ocenia przednie podwichnięcie kości piszczelowej względem kości udowej, co nie koresponduje w pełni z mechaniczną i funkcjonalną stabilnością stawu. Ponadto jest to technika droga i nie zawsze dostępna, a obecność u pacjentów stymulatorów, metalicznych implantów lub metalicznych ciał obcych w gałce ocznej stanowi przeciwwskazanie do badania lub powoduje powstanie artefaktów, które nieraz uniemożliwiają ocenę stawu.

Badanie USG – w przeciwieństwie do MR – pozwala na dynamiczną ocenę zakresu ruchu w zmienionym pourazowo stawie kolanowym. Zaproponowano wiele testów wykonywanych pod kontrolą USG, różniących się między sobą sposobem przyłożenia sondy (po brzusznej lub grzbietowej stronie stawu), metodą przyłożenia siły destabilizującej staw (siła grawitacji lub siła zewnętrzna) i liczbą wymaganych badających^(2,15-17). Zaproponowana technika eliminuje pewne wady wcześniejszych testów: dzięki mechanizmowi

Discussion

We have presented a sonographically-guided test that may aid the diagnosis of the anterior knee instability in patients with ACL injury.

All clinical tests, proposed to evaluate anterior knee instability, have some limitations: they are subjective, imprecise, rarely reproducible, and pain in a swollen joint or a muscle spasm can interfere with proper examination⁽⁵⁻⁷⁾. The anterior drawer test has a good specificity (up to 91%), however its sensitivity is lower (68–71%)^(8,9). The presented test is a modification of the anterior drawer test, however due to applied leverage mechanism and evaluation of a quantitative parameter (anterior translation) may overreach diagnostic capability of classic method.

Imaging techniques are widely used to assess the ACL injury^(1,6,10-13). The specificity and sensitivity of MRI in detecting ACL injuries is 94.4% (95% CI: 92.3–96.6) and 94.3% (95% CI: 92.7–95.9) respectively⁽¹⁴⁾. Nevertheless, MRI evaluates only the structure of the ligament and a static subluxation of the tibia plateau against the femur condyles, which do not correlate fully with the mechanical and functional stability of the knee. In addition, MRI produces artefacts due to metallic implant placement; is contraindicated in patients with heart stimulators and metallic foreign bodies in the eyeball; it is expensive; and sometimes unavailable as a routine diagnostic tool.

On the contrary, ultrasound examination gives the ability to assess the dynamic range of motion in a quantitative manner. Many tests for sonographically-guided examination have been proposed. Those techniques differ in: dorsal or ventral probe placement, force applied due to gravity or external source, and a number of required operators^(2,15-17). The presented test has several advantages over those examinations. Due to a leverage mechanism we eliminated the influence of the examiners posture and physical strength.

dźwigni zniwelowano wpływ postury i siły fizycznej badającego, a dzięki użyciu dolnej kończyny badającego w celu sprowokowania niestabilności stawu test może przeprowadzić jedna osoba. Ponadto siła prowokująca niestabilność narasta stopniowo i łagodnie, nie następuje gwałtowne szarpnięcie – ból podczas badania może zostać ograniczony, a głowica ultrasonograficzna się nie przemieszcza, co poprawia wiarygodność i powtarzalność testu.

Ograniczeniem prezentowanego testu, typowym dla wszystkich badań klinicznych, jest jego obniżona skuteczność diagnostyczna w ostrej fazie urazu. Warto jednak zauważyć, że nawet w przypadku badania MR czułość w tej fazie maleje z powodu występowania krwiaka w stawie kolanowym i lokalnego obrzęku tkanek⁽¹⁾.

Wnioski

Zaprezentowany test to szybki i nieinwazyjny sposób mogący ułatwić zdiagnozowanie całkowitej niewydolności ACL. Dzięki dużej obiektywności mógłby stać się elementem pierwszoplanowego badania obrazowego u pacjentów z podejrzeniem niewydolności ACL. Konieczne są jednak dalsze badania, służące ocenie efektywności testu i kryteriów diagnostycznych rozpoznania przedniej niestabilności, występującej w różnych stanach patologicznych stawu kolanowego.

Konflikt interesów

Autorzy powyższego artykułu nie zgłaszają żadnego konfliktu interesów.

Piśmiennictwo/References

1. Kam CK, Chee DW, Peh WC: Magnetic resonance imaging of cruciate ligament injuries of the knee. *Can Assoc Radiol J* 2010; 61: 80–89.
2. Palm HG, Bergenthal G, Ehry P, Schwarz W, Schmidt R, Friemert B: Functional ultrasonography in the diagnosis of acute anterior cruciate ligament injuries: a field study. *Knee* 2009; 16: 441–446.
3. Pugh L, Mascarenhas R, Arneja S, Chin PY, Leith JM: Current concepts in instrumented knee-laxity testing. *Am J Sports Med* 2009; 37: 199–210.
4. Fibiger W, Kukielka R, Jasiak-Tyrkalska B, Frańczuk B: Rehabilitation after damage to the anterior cruciate ligament for persons actively participating in sport. *Ortop Traumatol Rehabil* 2004; 6: 461–466.
5. Araki D, Kuroda R, Kubo S, Nagamune K, Hoshino Y, Nishimoto K *et al.*: The use of an electromagnetic measurement system for anterior tibial displacement during the Lachman test. *Arthroscopy* 2011; 27: 792–802.
6. Fuchs S, Chylarecki C: Sonographic evaluation of ACL rupture signs compared to arthroscopic findings in acutely injured knees. *Ultrasound Med Biol* 2002; 28: 149–154.
7. Lerat JL, Moyen BL, Cladière F, Besse JL, Abidi H: Knee instability after injury to the anterior cruciate ligament. Quantification of the Lachman test. *J Bone Joint Surg Br* 2000; 82: 42–47.
8. Liu SH, Osti L, Henry M, Bocchi L: The diagnosis of acute complete tears of the anterior cruciate ligament. Comparison of MRI, arthroscopy and clinical examination. *J Bone Joint Surg Br* 1995; 77: 586–588.
9. Gebhard F, Authenrieth M, Strecker W, Kinzl L, Hehl G: Ultrasound evaluation of gravity induced anterior drawer following anterior cruciate ligament lesion. *Knee Surg Sports Traumatol Arthrosc* 1999; 7: 166–172.
10. Donell ST, Marshall TJ, Darrah C, Shepstone L: Cruciate ligament assessment in MRI scans: a pilot study of a static drawer technique. *Knee* 2006; 13: 137–144.
11. Skovgaard Larsen LP, Rasmussen OS: Diagnosis of acute rupture of the anterior cruciate ligament of the knee by sonography. *Eur J Ultrasound* 2000; 12: 163–167.
12. Paczesny Ł, Kruczyński J: Ultrasound of the knee. *Semin Ultrasound CT MR* 2011; 32: 114–124.
13. Suzuki S, Kasahara K, Futami T, Iwasaki R, Ueo T, Yamamuro T: Ultrasound diagnosis of pathology of the anterior and posterior cruciate ligaments of the knee joint. *Arch Orthop Trauma Surg* 1991; 110: 200–203.
14. Oei EH, Nikken JJ, Verstijnen AC, Ginai AZ, Myriam Hunink MG: MR imaging of the menisci and cruciate ligaments: a systematic review. *Radiology* 2003; 226: 837–848.
15. Friedl W, Glaser F: Dynamic sonography in the diagnosis of ligament and meniscal injuries of the knee. *Arch Orthop Trauma Surg* 1991; 110: 132–138.
16. Gebhard F, Authenrieth M, Strecker W, Kinzl L, Hehl G: Ultrasound evaluation of gravity induced anterior drawer following anterior cruciate ligament lesion. *Knee Surg Sports Traumatol Arthrosc* 1999; 7: 166–172.
17. Schwarz W, Hagelstein J, Minholz R, Schierlinger M, Danz B, Gerngross H: Manual ultrasound of the knee joint. A general practice method for diagnosis of fresh rupture of the anterior cruciate ligament. *Unfallchirurg* 1997; 100: 280–285.

Thus the test can be performed by a single physician. Moreover, the test depends on the application of constantly increased force rather than on the dynamic pull. Hence, the pain symptoms due to examination can be diminished, and the displacement of the US probe during manoeuvre is reduced, enabling more precise diagnosis and improving test repeatability.

The limitation of presented test concern its decreased diagnostic ability in acute phase after trauma. However, even the MRI sensitivity is reduced in acute phase due to the presence of haematoma and/or oedema in the injured joint⁽¹⁾.

Conclusions

The presented test in a quick and non-invasive manner allow for evaluation of complete ACL insufficiency. Due to its objectivity it holds the potential to become the first-line imaging technique when ACL insufficiency is suspected. However, further research is required to determine the test reliability and a cut-off value of the anterior translation in patients with insufficient ACL and also other knee pathologies.

Conflict of interest

The authors do not report any conflict of interest.