

Case report

Une cause rare de plexopathie brachiale : une métastase d'un cancer du sein.

Mustapha Maâroufi^{1,&}, Imane Kamaoui¹, Meriem Boubbou¹, Nadia Sqalli¹, Siham Tizniti¹

¹Service de Radiologie, Centre Hospitalier Universitaire Hassan II, Fès, Maroc

[&]Corresponding author: Mustapha Maâroufi, Service de Radiologie, CHU Hassan II, BP 1893, Km 2200, Route de Sidi Hrazem, Fès 30 000, Maroc

Key words: Plexus brachial, IRM, cancer du sein, métastase

Received: 23/07/2011 - Accepted: 02/11/2011 - Published: 03/05/2014

Abstract

Nous rapportons le cas d'une patiente de 50 ans ayant une histoire de cancer du sein et qui accuse une symptomatologie d'atteinte du plexus brachial. L'IRM montre une masse qui envahie le plexus brachial compatible avec une métastase. L'IRM est très utile pour le diagnostic et l'orientation thérapeutique des plexopathies brachiales chez les femmes présentant un cancer du sein

Pan African Medical Journal. 2014; 18:12 doi:10.11604/pamj.2014.18.12.1008

This article is available online at: <http://www.panafrican-med-journal.com/content/article/18/12/full/>

© Mustapha Maâroufi et al. The Pan African Medical Journal - ISSN 1937-8688. This is an Open Access article distributed under the terms of the Creative Commons Attribution License (<http://creativecommons.org/licenses/by/2.0>), which permits unrestricted use, distribution, and reproduction in any medium, provided the original work is properly cited.

Introduction

Le plexus brachial est un ensemble de structures nerveuses situées de part et d'autre de la colonne cervicale, de localisation superficielle assurant l'innervation sensitivomotrice des membres supérieurs. Les pathologies du plexus brachial sont des pathologies peu connues, souvent mal diagnostiquées. La pathologie tumorale est la deuxième en fréquence après la pathologie traumatique, représentée essentiellement par l'envahissement par une tumeur de l'apex pulmonaire. Les envahissements métastatiques sont plus rares et sont souvent l'apanage du cancer du sein, c'est ce que nous allons discuter à travers ce cas clinique.

Patient et observation

Il s'agit d'une femme de 50 ans, suivie depuis quatre ans pour une tumeur du sein gauche pour laquelle elle a bénéficié d'une mastectomie de type Patey avec curage ganglionnaire axillaire suivie d'une radiothérapie d'une dose globale de 40Gy, elle accuse depuis 3 mois des paresthésies et une lourdeur du membre supérieur gauche avec à l'examen clinique un déficit moteur proximal et distal des fléchisseurs et des extenseurs, une abolition des reflexes ostéo-tendineux bicipital et tricipital, une hypoesthésie de tout le membre et une amyotrophie de la main. L'Electromyogramme trouve une abolition des réponses motrices et sensibles de l'ensemble des nerfs du membre supérieur. L'IRM du plexus brachial (**Figure 1**) révèle une lésion nodulaire sus claviculaire de forme arrondie et de contours irréguliers envahissant les troncs plexiques. L'aspect IRM est équivoque de métastase envahissant le plexus brachial.

Discussion

Chez les patientes traitées pour cancer du sein, l'extension métastatique et les lésions post-radiques sont les étiologies les plus communes des plexopathies brachiales. Sur le plan clinique, 85% des ces patientes se présentent pour des douleurs de l'épaule et du bras avec souvent une distribution en dermatome, et 15% se présentent pour des paresthésies. L'examen clinique révèle un déficit moteur, une atrophie musculaire et une hypoesthésie dans 75% des cas. Le syndrome de Claude Bernard Horner survient dans 50% des cas [1].

En raison du drainage lymphatique majoritaire du sein via le creux axillaire et sus claviculaire, l'envahissement métastatique du plexus brachial en contexte de cancer du sein n'est pas rare. Les adénopathies tumorales infiltrant les troncs et les faisceaux nerveux au niveau du creux sus claviculaire et plus distalement les nerfs au niveau de leur passage axillaire. L'envahissement des éléments vasculaires de contiguïté est également possible [2].

L'IRM est actuellement le moyen le plus pertinent pour l'étude du plexus brachial et offre de nombreux avantages en comparaison avec le scanner. En effet, le caractère multiplanaire et la haute résolution en contraste permettent la différenciation des éléments nerveux des vaisseaux et des autres tissus avoisinants [3]. Les métastases présentent l'aspect de masse en hyposignal en T1 et en hypersignal modéré en T2 (par rapport au muscle). Le rehaussement est en général modéré et l'augmentation de volume tumoral détermine un aspect hétérogène en raison des phénomènes de nécrose [4,5,6]. Chez les femmes ayant subi une radiothérapie axillaire voire sus claviculaire, la distinction entre une métastase et une neuropathie radio-induite peut être difficile. Les lésions neurologiques après radiothérapie peuvent apparaître après un délai

de plusieurs mois voire années et semblent plus fréquentes après une dose totale dépassant 60Gy [7]. La traduction en IRM de la fibrose post-radique du plexus brachial se manifeste par un épaississement diffus avec rehaussement du plexus brachial sans masse focale et des anomalies de signal de la graisse avec un hyposignal T1 et T2 similaire au muscle. Le signal en T2 peut aider dans la différenciation de la fibrose post-radique de l'infiltration tumorale précoce sans véritable effet de masse. En effet, la fibrose post radique est en hyposignal T2 alors que le tissu tumoral est en hypersignal T2 modéré. Parfois la discrimination entre métastase et fibrose post-radique est impossible en IRM, le recours se fait alors à la tomographie par émission de positron PET FDG qui permet de confirmer le diagnostic de métastase en montrant une hypercaptation du traceur au niveau du site lésionnel [8].

Conclusion

L'IRM reste le moyen d'imagerie de première intention devant un tableau clinique d'atteinte du plexus brachial. Le diagnostic de métastase quoiqu'il est rare doit être systématiquement envisagé devant toute anomalie plexique rencontrée chez une patiente suivie pour cancer du sein. Elle permet dans la quasi-totalité des cas d'en faire le diagnostic et d'en orienter le traitement.

Conflits d'intérêts

Les auteurs déclarent n'avoir aucun conflit d'intérêt.

Contributions des auteurs

Mustapha Maàroufi a rédigé l'article. Imane Kamaoui, Meriem Boubbou, Nadia Sqalli et Siham Tizniti ont participé à la rédaction de l'article et à la recherche bibliographique.

Figures

Figure 1: IRM en séquence STIR (A) et T2 (B) en coupe coronale et en séquence T2 en coupe sagittale (C) : masse sus claviculaire gauche (flèche) de limites finement irrégulières en hypersignal STIR et en hypersignal modéré T2 au contact de l'artère axillaire (tête de flèche) et envahissant les faisceaux du plexus brachial

Références

1. Lingawi SS, Bilbey JH, Munk PL, Poon PY, Allan BM, Olivotto IA, Marchinkow LO. MR imaging of brachial plexopathy in breast cancer patients without palpable recurrence. *Skeletal Radiol.* 1999 Jun;28(6):318-23. [PubMed](#) | [Google Scholar](#)
2. Wittenberg KH, Adkins MC. MR imaging of nontraumatic brachial plexopathies: frequency and spectrum of findings. *Radiographics.* 2000 Jul-Aug;20(4):1023-32. [PubMed](#) | [Google Scholar](#)

3. Todd M, Shah GV, Mukherji SK. MR imaging of brachial plexus. *Top Magn Reson Imaging*. 2004 Apr;15(2):113-25. Review. **PubMed | Google Scholar**
4. Saifuddin A. Imaging tumours of the brachial plexus. *Skeletal Radiol*. 2003 Jul;32(7):375-87. **PubMed | Google Scholar**
5. Qayyum A, MacVicar AD, Padhani AR, Revell P, Husband JE. Symptomatic brachial plexopathy following treatment for breast cancer: utility of MR imaging with surface-coil techniques. *Radiology*. 2000 Mar;214(3):837-42. **PubMed | Google Scholar**
6. Meller I, Alkalay D, Mozes M, Geffen DB, Ferit T. Isolated metastases to peripheral nerves. Report of five cases involving the brachial plexus. *Cancer*. 1995 Nov 15;76(10):1829-32. **PubMed | Google Scholar**
7. Wouter van Es H, Engelen AM, Witkamp TD, Ramos LM, Feldberg MA. Radiation-induced brachial plexopathy: MR imaging. *Skeletal Radiol*. 1997 May;26(5):284-8. **PubMed | Google Scholar**
8. Hathaway PB, Mankoff DA, Maravilla KR, Austin-Seymour MM, et al. Value of combined FDG PET and MR imaging in the evaluation of suspected recurrent local-regional breast cancer: preliminary experience. *Radiology*. 1999 Mar;210(3):807-14. **PubMed | Google Scholar**

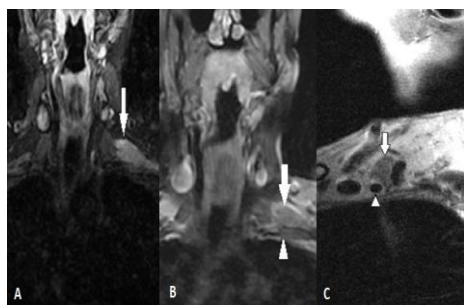


Figure 1: IRM en séquence STIR (A) et T2 (B) en coupe coronale et en séquence T2 en coupe sagittale (C) : masse sus claviculaire gauche (flèche) de limites finement irrégulières en hypersignal STIR et en hypersignal modéré T2 au contact de l'artère axillaire (tête de flèche) et envahissant les faisceaux du plexus brachial