
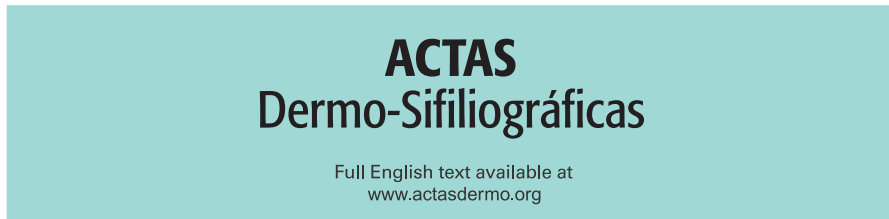




Since January 2020 Elsevier has created a COVID-19 resource centre with free information in English and Mandarin on the novel coronavirus COVID-19. The COVID-19 resource centre is hosted on Elsevier Connect, the company's public news and information website.

Elsevier hereby grants permission to make all its COVID-19-related research that is available on the COVID-19 resource centre - including this research content - immediately available in PubMed Central and other publicly funded repositories, such as the WHO COVID database with rights for unrestricted research re-use and analyses in any form or by any means with acknowledgement of the original source. These permissions are granted for free by Elsevier for as long as the COVID-19 resource centre remains active.



## CARTA AL DIRECTOR

### Herpes zoster oftálmico y COVID-19: ¿Complicación post-COVID-19 o coincidencia?

#### Herpes Zoster Ophthalmicus and COVID-19: A Post-COVID-19 Complication or a Coincidence?

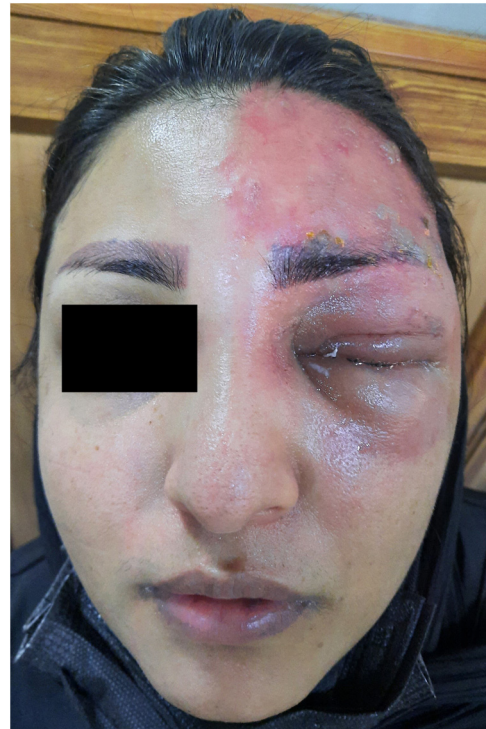Sr. Director:

Tras la progresión de la pandemia de la enfermedad por coronavirus de 2019 (COVID-19), los informes y las series de casos a nivel mundial han identificado una asociación potencial entre el herpes zoster y COVID-19<sup>1,2</sup>. En el presente documento introducimos un nuevo caso de herpes zoster oftálmico (HZO) asociado a la COVID-19. Además, nuestra carta destaca el riesgo incrementado de HZO en pacientes jóvenes, incluso no inmunodeficientes, lo cual es motivo de preocupación.

Una mujer de 25 años de edad acudió con historia de lesiones cutáneas papulovesiculares dolorosas con trasfondo eritematoso, de dos días de evolución. La piel afectada era particularmente dolorosa al tacto con un dolor de tipo «eléctrico» acompañado de parestesia. Había experimentado cierto alivio con analgésicos sin receta.

Su historia clínica no era significativa, exceptuando que había padecido recientemente COVID-19 de moderada a grave, lo cual fue confirmado mediante los hallazgos de una tomografía computarizada (TC) en espiral de tórax, incluyendo zonas irregulares de opacidades en «vidrio deslustrado» en ambos pulmones, compatibles con neumonía por COVID-19. La paciente negó haber tenido lesiones cutáneas similares en el pasado. Su estado de salud fue el habitual antes de la aparición de estos síntomas.

Los signos vitales de la paciente fueron normales durante la exploración física. El examen de la piel del rostro reveló lesiones papulopustulares vesiculares localizadas en el lado izquierdo, sin cruzar la línea media (fig. 1). Se aplicó tinción de fluoresceína en los ojos para examinar los signos potenciales de compromiso de la córnea, no advirtiéndose dichas lesiones. No se observaron lesiones en nariz y oídos, incluyendo el meato acústico externo. El examen neurológico fue normal. Finalizada la exploración física se diagnosticó HZO, prescribiéndose terapia antiviral y cuidados locales durante 10 días. Las lesiones mejoraron significativamente tras dicho periodo de tratamiento.



**Figura 1** lesiones cutáneas papulopustulares vesiculares en el lado izquierdo del rostro, sin cruzar la línea media.

El herpes zoster es una reactivación oportunista del virus de la varicela zoster que ocurre cuando se debilita la respuesta inmune original. La edad avanzada es uno de los factores de riesgo más importantes, particularmente en pacientes inmunocompetentes<sup>3,4</sup>.

Nuestra paciente fue una mujer joven sin factores de riesgo bien definidos y clásicos ni condiciones de salud para HZO, exceptuando la infección por COVID-19 de moderada a grave que había padecido algunas semanas atrás.

Aunque no deba excluirse que en algunos pacientes el herpes zoster observado pueda representar una coincidencia de dos enfermedades, existen ciertas hipótesis sobre una asociación potencial entre el síndrome respiratorio agudo severo por coronavirus-2 (SARS-CoV-2) y la reactivación del herpes zoster en pacientes inmunocompetentes con historia previa de infección por COVID-19 de moderada a grave. Los mecanismos potenciales que contribuyen a la patofisiología

<https://doi.org/10.1016/j.ad.2021.10.001>

0001-7310/© 2021 AEDV. Publicado por Elsevier España, S.L.U. Este es un artículo Open Access bajo la licencia CC BY-NC-ND (<http://creativecommons.org/licenses/by-nc-nd/4.0/>).

Cómo citar este artículo: M. Pourazizi, S. Dehghani and B. Abtahi-Naeini, Herpes zoster oftálmico y COVID-19: ¿Complicación post-COVID-19 o coincidencia? ACTAS Dermo-Sifiliográficas, <https://doi.org/10.1016/j.ad.2021.10.001>

de la reactivación del herpes zoster tras COVID-19 aguda incluyen<sup>1</sup>: disfunción inmune de las células T<sup>2</sup>; aberraciones inmunológicas y desregulación inmune subsiguiente a COVID-19<sup>1</sup>.

El documento actual destaca la posibilidad de una concurrencia de la reactivación del herpes y la infección por SARS-COV-2. Son necesarios estudios clínicos y epidemiológicos futuros para delinear mejor estos hallazgos.

## Financiación

Este trabajo no ha recibido ningún tipo de financiación.

## Bibliografía

1. Diez-Domingo J, Parikh R, Bhavsar AB, Cisneros E, McCormick N, Lecrenier N. Can COVID-19 Increase the Risk of Herpes Zoster? A Narrative Review. *Dermatol Ther.* 2021;1-8.
2. Desai HD, Sharma K, Patoliya JV, Ahadov E, Patel NN. A Rare Case of Varicella-Zoster Virus Reactivation Following Recovery From COVID-19. *Cureus.* 2021;13:e12423.
3. Cohen JI. Clinical practice: Herpes zoster. *N Engl J Med.* 2013;369:255-63.
4. Petrun B, Williams V, Brice S. Disseminated varicella-zoster virus in an immunocompetent adult. *Dermatol Online J.* 2015;21.

M. Pourazizi<sup>a</sup>, S. Dehghani<sup>b</sup> y B. Abtahi-Naeini<sup>c,\*</sup>

<sup>a</sup> *Centro de Investigación Ocular de Isfahan, Departamento de Oftalmología, Universidad de Ciencias Médicas de Isfahan, Isfahan, Irán*

<sup>b</sup> *Facultad de Medicina, Universidad de Ciencias Médicas de Isfahan, Isfahan, Irán*

<sup>c</sup> *División de Dermatología Pediátrica del Departamento de Pediatría, Hospital Infantil Imam Hossein, Universidad de Ciencias Médicas de Isfahan. Centro de Investigación de Enfermedades de la Piel y Leishmaniasis, Universidad de Ciencias Médicas de Isfahan, Isfahan, Irán*

\* Autor para correspondencia.

Correo electrónico: [bahareh.abtahi@yahoo.com](mailto:bahareh.abtahi@yahoo.com)  
(B. Abtahi-Naeini)