



Alternative iliofemoral revascularization in extensive aortoiliac occlusive disease

Revascularização ilíaco-femoral alternativa em doença oclusiva aortoiliaca extensa

Júlio César Gomes Giusti¹ , Janderson Ribeiro Fernandes¹, Samara Pontes Soares¹, Karoline Rayana dos Santos¹, Fabio Henrique Rossi², João Paulo Neves Beraldo¹, Francisco Cardoso Brochado Neto¹

Abstract

Over recent decades, there has been a considerable increase in use of endovascular methods to treat aortoiliac occlusive disease. It has been demonstrated that this approach offers many benefits, primarily for non-complex arterial lesions of the iliac axis, but difficulties persist with achieving adequate results over the medium and long term when treating extensive occlusive disease. Arterial bypasses to alternative vicarious arteries of the femoral-genicular complex for limb salvage are well known in the literature describing cases that are not favorable for conventional or endovascular surgery. We describe the case of a patient with extensive aortoiliac occlusive disease treated with an arterial bypass in the iliofemoral territory, using an alternative autologous substitute and the descending lateral femoral artery as recipient artery. Alternative bypasses and substitutes that are normally reserved for exceptional cases can and should be part of the vascular therapeutic arsenal and have a contribution to make in cases in which endovascular surgery does not yet enable us to achieve good results.

Keywords: atherosclerosis; arterial stenosis; autologous transplant; vascular graft.

Resumo

Nas últimas décadas, observou-se o aumento expressivo do tratamento endovascular para a doença oclusiva aortoiliaca. Muitos benefícios foram demonstrados, principalmente nas lesões arteriais não complexas do eixo ilíaco; porém, ainda existe dificuldade na obtenção de resultados adequados a médio e longo prazo quando falamos de doenças oclusivas extensas. As derivações arteriais para artérias vicariantes alternativas do complexo femoro-genicular para salvamento de membro são bem conhecidas na literatura em casos desfavoráveis para cirurgias convencionais ou endovasculares. Descrevemos o caso de um paciente portador de doença oclusiva aortoiliaca extensa tratado com derivação arterial no território ilíaco-femoral, utilizando substituto autógeno alternativo e a artéria descendente femoral lateral como artéria receptora. Derivações e substitutos alternativos, utilizados normalmente em casos de exceção, podem e devem fazer parte do arsenal terapêutico vascular, podendo contribuir nos casos em que a cirurgia endovascular ainda não nos permite alcançar bons resultados.

Palavras-chave: aterosclerose; estenose arterial; transplante autólogo; enxerto vascular.

How to cite: Giusti JCG, Fernandes JR, Soares SP, et al. Alternative iliofemoral revascularization in extensive aortoiliac occlusive disease. *J Vasc Bras.* 2019;18:e20180083. <https://doi.org/10.1590/1677-5449.180083>

¹Hospital Municipal Carmino Caricchio – HMCC, Departamento de Cirurgia Vascular, São Paulo, SP, Brasil.

²Instituto Dante Pazzanese de Cardiologia – IDPC-SP, Departamento de Cirurgia Vascular, São Paulo, SP, Brasil.

Financial support: None.

Conflicts of interest: No conflicts of interest declared concerning the publication of this article.

Submitted: September 05, 2018. Accepted: February 13, 2019.

The study was carried out at Departamento de Cirurgia Vascular, Hospital Municipal Carmino Caricchio (HMCC), São Paulo, SP, Brazil.

■ INTRODUCTION

Over recent decades, endovascular treatment has achieved good results in stenosing lesions and short occlusions involving the aortoiliac segment, but, to date, results are still poor for extensive occlusive disease and in cases in which the common femoral artery is compromised.^{1,2} Currently, endarterectomy, iliofemoral arterial bypass, or even aortofemoral bypass, are the most widely performed procedures in these cases.³

Bypass to alternative collateral arteries in the lower limbs has already been well-described in the literature by Barral et al.,⁴ Brochado-Neto et al.,⁵ and De Luccia et al.,^{6,7} using the descending genicular artery and the sural genicular arteries. The latter are extremely important in patients with extensive femoropopliteal occlusion and no trunk arteries to receive outflow.^{5,6} With regard to substitutes, good quality autologous grafts are to be preferred over prosthetic (heterologous) substitutes because of the lower rates of infection of the surgical site and greater patency. Furthermore, autologous veins are more resistant to scenarios with high peripheral vascular resistance, as is the case when alternative collateral recipient arteries are used. In common with the great saphenous vein, which remains the first choice when available, upper limb veins have demonstrated good results as alternative substitutes.⁷

Infection of surgical vascular access at the groin is still of great concern to vascular surgeons, because of the potential for severe outcomes, including limb loss and death.^{8,9} The principal factors involved in complications are diabetes, obesity, and malnutrition. The choice of surgical access and intraoperative and postoperative care are therefore essential to achieving good results.

■ PART I: CLINICAL SITUATION

The patient was a white, male, 58-year-old smoker with hypertension and diabetes who presented at our first-aid station complaining of pain at rest in the right lower limb, which, on physical examination was found to have necrosis of the first, fourth, and fifth toes, in addition to necrotic plaques on the medial and lateral surfaces of the calcaneus (Figure 1). His abdomen was convex, painless, and free from pulsatile masses. Palpation of pulses revealed total absence of right lower limb pulses and a full femoral pulse present in the left lower limb (3+/3). The ankle-brachial index (ABI) for the affected limb was calculated as 0.35 for the posterior tibial artery. Initial laboratory tests only revealed leukocytosis of 13,200/mm³, with no shift. Renal function was preserved, with serum creatinine

of 0.8 mg/dL and urea of 29 mg/dL. Initially, we decided to perform aortic arteriography (Figure 2) of the right lower limb via a retrograde contralateral puncture, which showed a patent left iliac axis free from stenosis. The infrarenal aorta exhibited mural

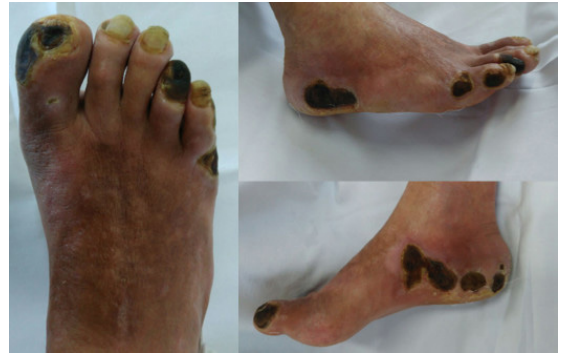

Figure 1. Necrotic lesions of the first, fourth, and fifth toes of the right foot and the medial and lateral surfaces of the right calcaneus.

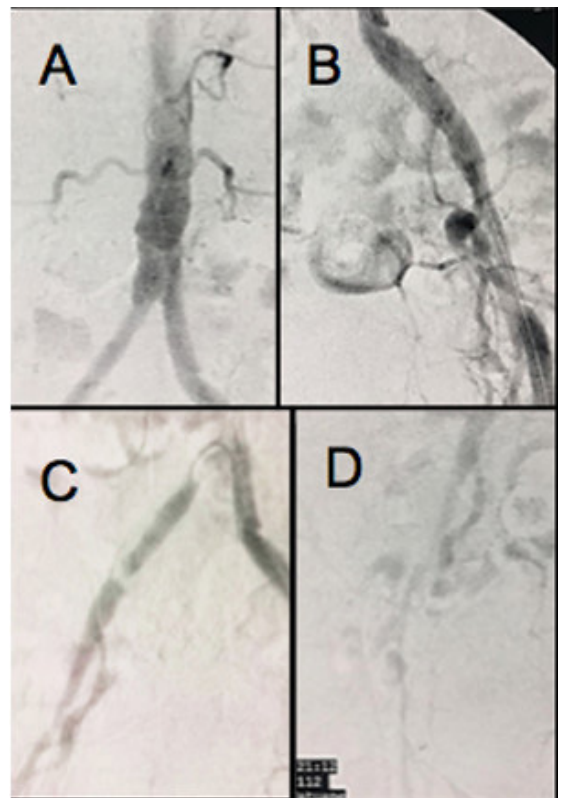


Figure 2. Aortic arteriography via retrograde left femoral puncture. (A) Origin of the iliac arteries free from stenosis; (B) Left iliac axis patent, only exhibiting mural irregularities; (C) Subocclusion of the distal third of the right common iliac artery; (D) Right external iliac with gradually reducing diameter and occlusion in the distal third. Ipsilateral common femoral artery occluded.

irregularities, but the origins of the iliac arteries were conserved. In the right iliac axis, there was distal subocclusive stenosis of the common iliac artery. The external iliac artery was patent at its origin, with gradual reduction in diameter and distal occlusion. The common, superficial, and deep femoral arteries were occluded. During the late phase of fluoroscopy, considerable collateralization was observed in the femoral territory, converging to the first branch of the deep femoral artery, in other words, the lateral circumflex femoral artery (Figure 3). Because of the extent of the occlusion, there was no contrast uptake in the more distal segments.

The patient was then examined with vascular ultrasound, in order to obtain greater information on femoral outflow and potential availability of autologous substitutes. Ultrasound confirmed occlusion at the iliofemoral transition and also of the ipsilateral femoral arteries, including the deep femoral artery, up to the third portion. The examination also showed refilling, via collaterals, of the descending lateral femoral artery, which was providing collateral supply, with 2.0 mm luminal diameter and monophasic “tardus-parvus” flow.

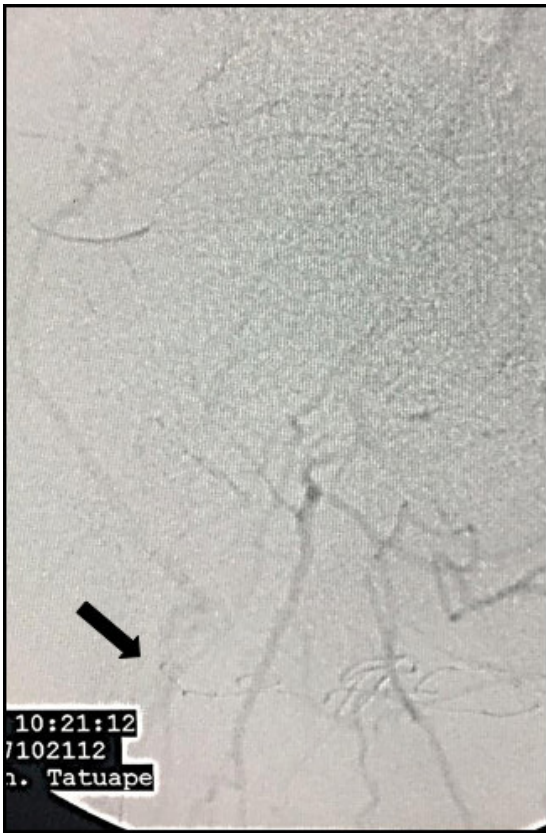


Figure 3. Arteriography demonstrating late re-filling of the descending lateral femoral artery (black arrow), via the iliofemoral collateral network.

Venous mapping only identified veins with adequate diameters in the left upper limb. The ipsilateral great saphenous vein was not adequate. Cardiological assessment classified surgical risk as intermediate (Lee-Vasc and ACP Classification).

In view of this presentation, a number of treatment options were discussed:

- 1 -High transfemoral amputation;
- 2 -Open endarterectomy of the right common iliac artery;
- 3 -Arterial bypass from the left external iliac artery to the descending lateral femoral artery with an alternative autologous substitute.

■ PART II: WHAT WAS DONE

We decided to perform a crossover bypass from the left external iliac artery to the right descending lateral femoral artery using an autologous substitute from the left upper limb. The procedure was conducted by two surgical teams simultaneously, under magnification with surgical loupes. The procedure was conducted in an operating theater, under general anesthesia. We started by dissecting the right groin, using a longitudinal incision, and dissected the deep femoral artery up to its third portion, confirming its total occlusion. We also identified occlusion of the lateral circumflex femoral artery, which is often the first perforating branch from the deep femoral artery. The descending lateral femoral branch, also known as the anastomotica magna, was patent, providing collateral circulation, with a fibroelastic appearance, and free from calcifications (Figure 4). Retroperitoneal access to the left external iliac artery was obtained via an arch-shaped incision at the iliac fossa, with no complications. This artery was conserved, fibroelastic, and exhibited low-level calcification. The venous graft was placed along a subcutaneous suprapubic tunnel. Concurrently, the other vascular surgery team explored the left upper limb to prepare the venous substitute. The basilic, superficial cubital, and median antebrachial veins had adequate diameters and consistency. It was observed that there was a nacreous venous thickening in the region of the cubital fossa, suggestive of prior thrombophlebitis. This segment was resected and a vein-to-vein anastomosis was constructed between the veins using two wire suture of 7-0 polypropylene. After systemic heparinization with 5,000 UI of unfractionated heparin, the proximal anastomosis to the left external iliac artery was constructed with two wires suture of 6-0 polypropylene. The vein was devalved, with continuous flow, using a Mills

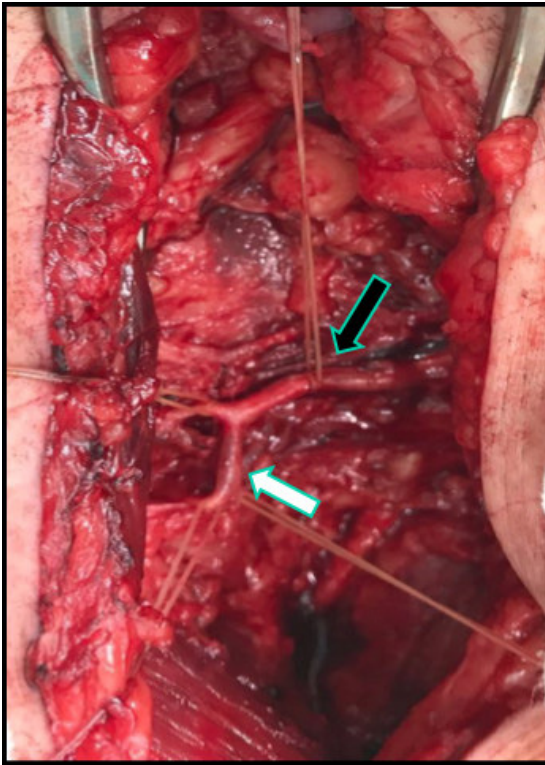


Figure 4. Surgical access via the right groin, revealing the lateral circumflex femoral artery (black arrow) and its descending branch, also known as the anastomotica magna (white arrow).

valvulotome. After the venous graft had been guided through the suprapubic subcutaneous tunnel (Figure 5), the distal anastomosis to the proximal segment of the descending lateral femoral artery was constructed, using a single wire suture of 7-0 polypropylene (Figure 6). After release of clamps, the segment caudal of the distal anastomosis had a wide pulse, suggestive of technically successful anastomoses. The patient was administered 25 mg of protamine hydrochloride to achieve partial reversal of the effects of the heparin. Incisions were closed and the patient was transferred to the Intensive Care Unit (ICU) and extubated, where he remained hemodynamically stable. The patient recovered satisfactorily and was discharged from the ICU to the wards on the second day after the operation. On the tenth day, the necrotic lesions underwent debridement, with good results, and he was discharged to outpatients follow-up on the fifteenth day after the operation. At discharge, ABI for the posterior tibial artery was 0.6. The arterial bypass was evaluated before hospital discharge and at 5 months' follow-up, finding the graft patent, with good amplitude biphasic flow, and without stenosis (Figure 7). The luminal diameter of the anastomotica magna artery after the distal anastomosis was 2.6 mm.

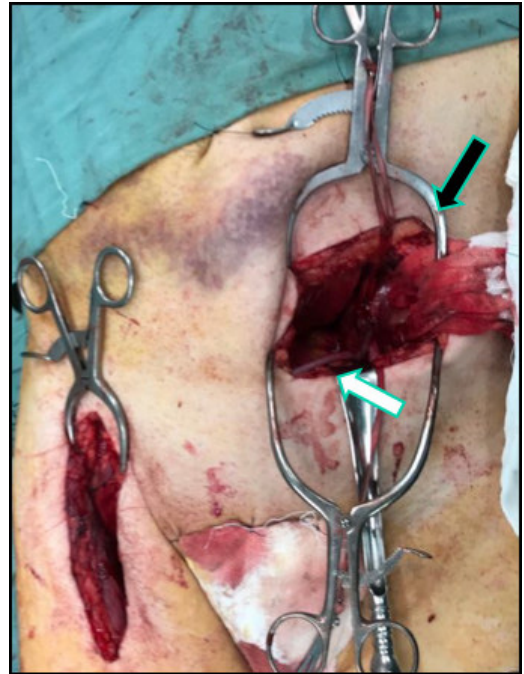


Figure 5. Retroperitoneal surgical access to the left external iliac (black arrow), showing venous graft following a suprapubic subcutaneous tunnel (white arrow).

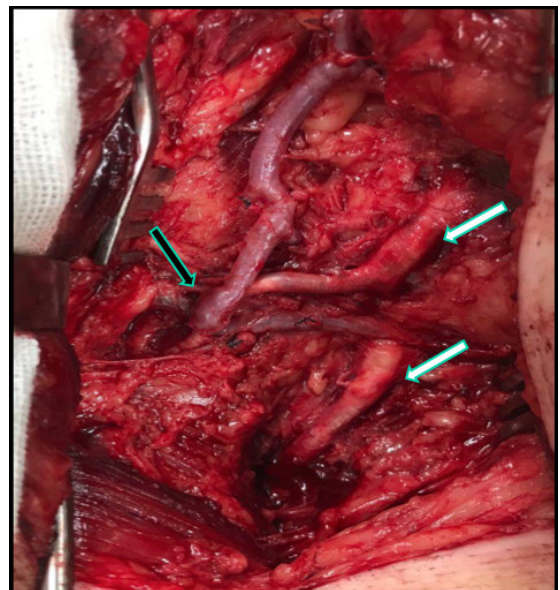


Figure 6. Surgical access via the right groin, showing the occluded first and second portions of the deep femoral artery (white arrows) and distal anastomosis to the descending lateral femoral artery (black arrow) with a venous substitute from the left upper limb.

At the time of writing, the patient has been in follow-up for 8 months, is asymptomatic and independent and the lesions on his right foot have almost completely healed (Figure 8).

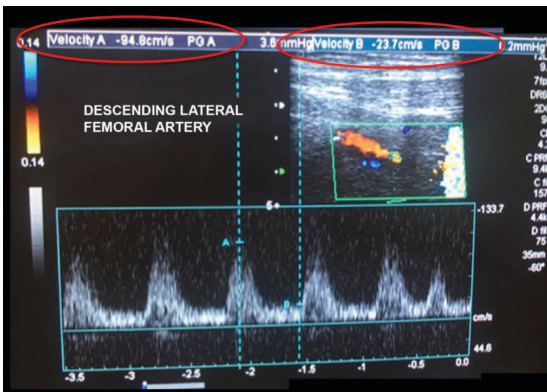


Figure 7. Postoperative follow-up control ultrasound at 5 months, showing adequate outflow via the descending lateral femoral artery, with biphasic wave, normal acceleration, and good amplitude.

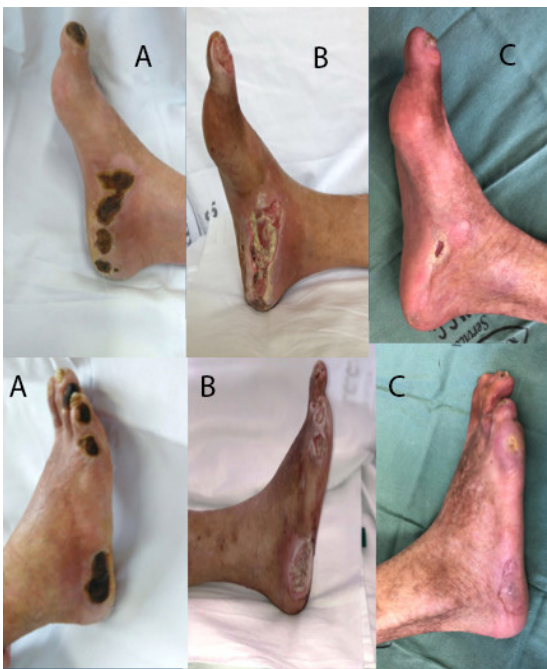

Figure 8. Progress of healing of right foot lesions. (A) Preoperative; (B) 10 days after operation; (C) 8 months after operation.

DISCUSSION

Percutaneous transluminal angioplasty (PTA) is not always available in Brazilian hospitals and for younger patients, as was the case of the patient described here, the open technique offers better results over the long term. Furthermore, recanalization of the external iliac artery, which is sometimes associated with disease of the common femoral artery, can be extremely complex.^{1,2} When PTA is not acceptable for iliac lesions, conventional surgery is the most appropriate procedure to employ.^{10,11}

In the case presented here, the primary reason for choosing the surgical approach was the extent of occlusive disease, which had compromised the entire iliofemoral transition. The choice to use a surgical access for the proximal anastomosis, using the left external iliac artery as the donor artery, was because our service has higher infection rates when the groin is used, possibly related to the number of comorbidities and low socioeconomic status of our patients.⁸ Groin infection rates after vascular procedures can reach 3 to 44%, according to the literature, with potential for serious outcomes, including increased mortality and limb loss.^{9,12} With regard to the substitute chosen, we preferred to use autologous venous material from the upper limb because of better compatibility of anastomotic diameters and low infection rates.¹³ In the case described here, the choice of a combination of veins from the upper limb was made on the basis of the inadequacy of the great saphenous vein, the venous thickening in the cubital topography, and our service's considerable experience with using upper limb venous substitutes. Devalving of the venous substitute is the preferred option at our service because it preserves the anatomic profile of the native arteries in terms of their proximal and distal diameters, enabling more compatible anastomoses, and also preserves arterial phasicity within the graft.

The descending lateral femoral artery is known to play an important role in supragenicular and infragenicular collateral supply in femoropopliteal occlusions via natural communication with the genicular arteries and in this case it was the only viable option identified that could serve as recipient artery for the arterial bypass. This use has not yet been described in the literature, but similar procedures with alternative vicarious arteries, such as the descending genicular artery and the sural genicular arteries, are good bypass options in cases in which possible substitutes are limited, or in cases in which we cannot identify adequate trunk arteries to use as recipients.^{7,14}

One possible criticism of our conduct with relation to this procedure could be the possibility of performing a hybrid treatment using PTA for the lesion of the right common iliac with an arterial bypass to the anastomotic magna artery, thereby avoiding a crossover graft. However, the necessary endovascular material was not available when this patient was admitted.

Alternative bypasses and substitutes that are normally reserved for exceptional cases can and should be part of the vascular therapeutic arsenal and have a contribution to make in cases in which endovascular surgery does not yet enable us to achieve good results.^{4,5,7,15,16}

■ REFERENCES

- Powell RJ, Fillingim M, Walsh DB, Zwolak R, Cronenwett JL. Predicting outcome of angioplasty and selective stenting of multisegment iliac artery occlusive disease. *J Vasc Surg.* 2000;32(3):564-9. <http://dx.doi.org/10.1067/mva.2000.107760>. PMID:10957665.
- Timaran CH, Prault TL, Stevens SL, Freeman MB, Goldman MH. Iliac artery stenting versus surgical reconstruction for TASC (TransAtlantic Inter-Society Consensus) type B and type C iliac lesions. *J Vasc Surg.* 2003;38(2):272-8. [http://dx.doi.org/10.1016/S0741-5214\(03\)00411-7](http://dx.doi.org/10.1016/S0741-5214(03)00411-7). PMID:12891108.
- Simó G, Banga P, Darabos G, Mogán I. Stent-assisted remote iliac artery endarterectomy: an alternative approach to treating combined external iliac and common femoral artery disease. *Eur J Vasc Endovasc Surg.* 2011;42(5):648-55. <http://dx.doi.org/10.1016/j.ejvs.2011.06.005>. PMID:21704539.
- Barral X, Salari GR, Toursarkissian B, Favre JP, Gournier JP, Reny P. Bypass to the perigeniculate collateral vessels: a useful technique for limb salvage: preliminary report on 20 patients. *J Vasc Surg.* 1998;27(5):928-35. [http://dx.doi.org/10.1016/S0741-5214\(98\)70274-5](http://dx.doi.org/10.1016/S0741-5214(98)70274-5). PMID:9620146.
- Brochado-Neto FC, Gonzalez J, Cinelli M Jr, Albers M. Bypass to the genicular arteries for revascularisation of the lower limb. *Eur J Vasc Endovasc Surg.* 2000;20(6):545-9. <http://dx.doi.org/10.1053/ejvs.2000.1236>. PMID:11136590.
- De Luccia N, Sasaki P, Durazzo A, et al. Limb salvage using bypass to the perigeniculate arteries. *Eur J Vasc Endovasc Surg.* 2011;42(3):374-8. <http://dx.doi.org/10.1016/j.ejvs.2011.04.024>. PMID:21632264.
- De Luccia N, Appolonio F, Santo FR. Arm vein bypass from distal deep femoral to superior medial genicular artery for limb salvage. *J Vasc Surg.* 2009;50(5):1196. <http://dx.doi.org/10.1016/j.jvs.2009.02.239>. PMID:19375268.
- Szilagyi DE, Smith RF, Elliott JP, Vrandecic MP. Infection in arterial reconstruction with synthetic grafts. *Ann Surg.* 1972;176(3):321. <http://dx.doi.org/10.1097/0000658-197209000-00008>. PMID:4262892.
- Matatov T, Reddy KN, Doucet LD, Zhao CX, Zhang WW. Experience with a new negative pressure incision management system in prevention of groin wound infection in vascular surgery patients. *J Vasc Surg.* 2013;57(3):791-5. <http://dx.doi.org/10.1016/j.jvs.2012.09.037>. PMID:23312938.
- Smeets L, Borst GJ, Vries JP, van den Berg JC, Ho GH, Moll FL. Remote iliac artery endarterectomy: seven-year results of a less invasive technique for iliac artery occlusive disease. *J Vasc Surg.* 2003;38(6):1297-304. [http://dx.doi.org/10.1016/S0741-5214\(03\)00929-7](http://dx.doi.org/10.1016/S0741-5214(03)00929-7). PMID:14681631.
- Jaff MR, White CJ, Hiatt WR, et al. An update on methods for revascularization and expansion of the TASC lesion classification to include below-the-knee arteries: a supplement to the Inter-Society Consensus for the Management of Peripheral Arterial Disease (TASC II). *Vasc Med.* 2015;20(5):465-78. <http://dx.doi.org/10.1177/1358863X15597877>. PMID:26268268.
- Bandyk DF. Vascular surgical site infection: risk factors and preventive measures. *Semin Vasc Surg.* 2008;21(3):119-23. <http://dx.doi.org/10.1053/j.semvascsurg.2008.05.008>. PMID:18774446.
- Spahos T, Torella F. The basilic vein: an alternative conduit for complex iliofemoral reconstruction. *Eur J Vasc Endovasc Surg.* 2012;43(4):457-9. <http://dx.doi.org/10.1016/j.ejvs.2012.01.002>. PMID:22264425.
- Latour B, Nourissat G, Duprey A, Berger L, Favre JP, Barral X. Bypass to the perigeniculate collateral arteries: mid-term results. *Eur J Vasc Endovasc Surg.* 2008;35(4):473-9. <http://dx.doi.org/10.1016/j.ejvs.2007.11.013>. PMID:18226562.
- Romiti M, Miranda F Jr, Brochado-Neto FC, Kikuchi M, Albers M. Importance of the arteriographic anatomy of the descending genicular artery and sural arteries in patients with atherosclerotic occlusion of the popliteal artery. *Vascular.* 2006;14(4):201-5. <http://dx.doi.org/10.2310/6670.2006.00043>. PMID:17026910.
- Norgren L, Hiatt WR, Dormandy JA, Nehler MR, Harris KA, Fowkes FGR. Inter-society consensus for the management of peripheral arterial disease (TASC II). *Eur J Vasc Endovasc Surg.* 2007;33(Supl 1):S1-75. <http://dx.doi.org/10.1016/j.ejvs.2006.09.024>. PMID:17140820.

Correspondence

Júlio César Gomes Giusti
 Centro CardioVascular Paulista
 Av. Paulista 509, conjunto 504 - Bela Vista
 CEP 01311-910 - São Paulo (SP), Brasil
 Tel: +55 (11) 3284-4292 / +55 (11) 3266-5066
 E-mail: julio@ccvp.med.br

Author information

JCGG - Assistant physician, Departamento de Cirurgia Vascular, Hospital Municipal Carmino Carrichio (HMCC-SP); Board-certified in Vascular Surgery, Angioradiology, Endovascular Surgery, and Doppler Vascular Ultrasound.
 JRF, SPS and KRS - Resident physicians, Vascular Surgery, Departamento de Cirurgia Vascular, Hospital Municipal Carmino Carrichio (HMCC-SP).
 FHR - Vascular and endovascular surgeon at the Departamento de Cirurgia Vascular, Instituto Dante Pazzanese de Cardiologia (IDPC-SP).
 JPNB - Assistant physician, Departamento de Cirurgia Vascular, Hospital Municipal Carmino Carrichio (HMCC-SP).
 FCBN - PhD in Health Sciences from Universidade de São Paulo (USP); Coordinator, Departamento de Cirurgia Vascular, Hospital Municipal Carmino Carrichio (HMCC-SP).

Author contributions


Conception and design: JCGG, FCBN
 Analysis and interpretation: JCGG, FCBN
 Data collection: SPS, JRF, JPNB
 Writing the article: JCGG, FHR
 Critical revision of the article: SPS, KRS, JRF, FHR, JPNB, JCGG, FCBN
 Final approval of the article*: SPS, KRS, JRF, FHR, JPNB, JCGG, FCBN
 Statistical analysis: N/A.
 Overall responsibility: JCGG

*All authors have read and approved of the final version of the article submitted to *J Vasc Bras.*



Revascularização ilíaco-femoral alternativa em doença oclusiva aortoiliaca extensa

Alternative iliofemoral revascularization in extensive aortoiliac occlusive disease

Júlio César Gomes Giusti¹ , Janderson Ribeiro Fernandes¹, Samara Pontes Soares¹, Karoline Rayana dos Santos¹, Fabio Henrique Rossi², João Paulo Neves Beraldo¹, Francisco Cardoso Brochado Neto¹

Resumo

Nas últimas décadas, observou-se o aumento expressivo do tratamento endovascular para a doença oclusiva aortoiliaca. Muitos benefícios foram demonstrados, principalmente nas lesões arteriais não complexas do eixo ilíaco; porém, ainda existe dificuldade na obtenção de resultados adequados a médio e longo prazo quando falamos de doenças oclusivas extensas. As derivações arteriais para artérias vicariantes alternativas do complexo femoro-genicular para salvamento de membro são bem conhecidas na literatura em casos desfavoráveis para cirurgias convencionais ou endovasculares. Descrevemos o caso de um paciente portador de doença oclusiva aortoiliaca extensa tratado com derivação arterial no território ilíaco-femoral, utilizando substituto autólogo alternativo e a artéria descendente femoral lateral como artéria receptora. Derivações e substitutos alternativos, utilizados normalmente em casos de exceção, podem e devem fazer parte do arsenal terapêutico vascular, podendo contribuir nos casos em que a cirurgia endovascular ainda não nos permite alcançar bons resultados.

Palavras-chave: aterosclerose; estenose arterial; transplante autólogo; enxerto vascular.

Abstract

Over recent decades, there has been a considerable increase in use of endovascular methods to treat aortoiliac occlusive disease. It has been demonstrated that this approach offers many benefits, primarily for non-complex arterial lesions of the iliac axis, but difficulties persist with achieving adequate results over the medium and long term when treating extensive occlusive disease. Arterial bypasses to alternative vicarious arteries of the femoral-genicular complex for limb salvage are well known in the literature describing cases that are not favorable for conventional or endovascular surgery. We describe the case of a patient with extensive aortoiliac occlusive disease treated with an arterial bypass in the iliofemoral territory, using an alternative autologous substitute and the descending lateral femoral artery as recipient artery. Alternative bypasses and substitutes that are normally reserved for exceptional cases can and should be part of the vascular therapeutic arsenal and have a contribution to make in cases in which endovascular surgery does not yet enable us to achieve good results.

Keywords: atherosclerosis; arterial stenosis; autologous transplant; vascular graft.

Como citar: Giusti JCG, Fernandes JR, Soares SP, et al. Revascularização ilíaco-femoral alternativa em doença oclusiva aortoiliaca extensa. J Vasc Bras. 2019;18:e20180083. <https://doi.org/10.1590/1677-5449.180083>

¹Hospital Municipal Carmino Caricchio – HMCC, Departamento de Cirurgia Vascular, São Paulo, SP, Brasil.

²Instituto Dante Pazzanese de Cardiologia – IDPC-SP, Departamento de Cirurgia Vascular, São Paulo, SP, Brasil.

Fonte de financiamento: Nenhuma.

Conflito de interesse: Os autores declararam não haver conflitos de interesse que precisam ser informados.

Submetido em: Setembro 05, 2018. Aceito em: Fevereiro 13, 2019.

O estudo foi realizado no Departamento de Cirurgia Vascular, Hospital Municipal Carmino Caricchio (HMCC), São Paulo, SP, Brasil.

■ INTRODUÇÃO

Nas últimas décadas, a terapia endovascular alcançou bons resultados em lesões estenosantes e oclusões curtas do segmento aortoiliaco, porém apresenta ainda hoje resultados limitados nas doenças oclusivas extensas ou naqueles casos em que a artéria femoral comum encontra-se acometida^{1,2}. Atualmente, endarterectomia, derivação arterial ilíaco-femoral, ou até mesmo derivação aortofemoral, são os procedimentos mais realizados nesses casos³.

A derivação para artérias vicariantes alternativas de membros inferiores já foi bem descrita na literatura por Barral et al.⁴, Brochado-Neto et al.⁵ e De Luccia et al.^{6,7}, em artéria genicular descendente e artérias geniculares surais. Estas últimas são de extrema importância em pacientes com oclusão femoropoplíteia extensa e ausência de artérias receptoras tronculares^{5,6}. Em relação aos substitutos, os enxertos autógenos de boa qualidade são os preferidos em relação aos substitutos protéticos (heterólogos), devido às menores taxas de infecção de sítio cirúrgico e maior perviidade. Além disso, as veias autógenas são mais resistentes a regimes de alta resistência vascular periférica, como é o caso de artérias receptoras alternativas e vicariantes. Assim como a veia safena magna, que ainda é a primeira escolha quando disponível, as veias de membros superiores já demonstraram bons resultados como substitutos alternativos⁷.

A infecção do acesso cirúrgico vascular em prega inguinal ainda é temida pelos cirurgiões vasculares, devido aos seus potenciais desfechos graves, como perda de membro e óbito^{8,9}. Como principais fatores de complicação encontram-se diabetes, obesidade e desnutrição. Logo, a escolha cuidadosa do acesso cirúrgico e os cuidados intra e pós-operatórios são essenciais para alcançar bons resultados.

■ PARTE I: SITUAÇÃO CLÍNICA

Paciente masculino, 58 anos, branco, tabagista, hipertenso e diabético, deu entrada no pronto atendimento de nosso serviço queixando-se de dor em repouso no membro inferior direito, onde apresentava, ao exame físico, lesões necróticas em primeiro, quarto e quinto pododáctilos, além de placas necróticas nas faces medial e lateral do calcâneo (Figura 1). O abdome era globoso, indolor, sem massas pulsáteis. À palpação dos pulsos, notou-se ausência global de pulsos em membro inferior direito e o pulso femoral presente e cheio em membro inferior esquerdo (3+/3). Foi realizado o índice tornozelo-braço (ITB) no membro acometido, com valor de 0,35 em artéria tibial posterior. Os exames laboratoriais de entrada acusavam apenas uma leucocitose de 13.200/mm³ sem

desvio. A função renal estava preservada, com valores séricos de creatinina de 0,8 mg/dL e ureia de 29 mg/dL. Optamos inicialmente pela aortoarteriografia (Figura 2) de membro inferior direito através de punção retrógrada contralateral, que evidenciou um eixo ilíaco esquerdo

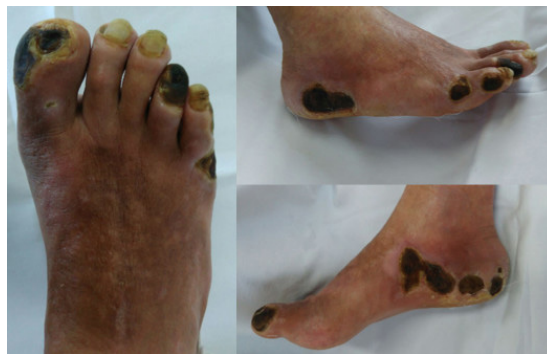

Figura 1. Lesões necróticas em primeiro, quarto e quinto pododáctilos direitos, e nas faces medial e lateral do calcâneo direito.

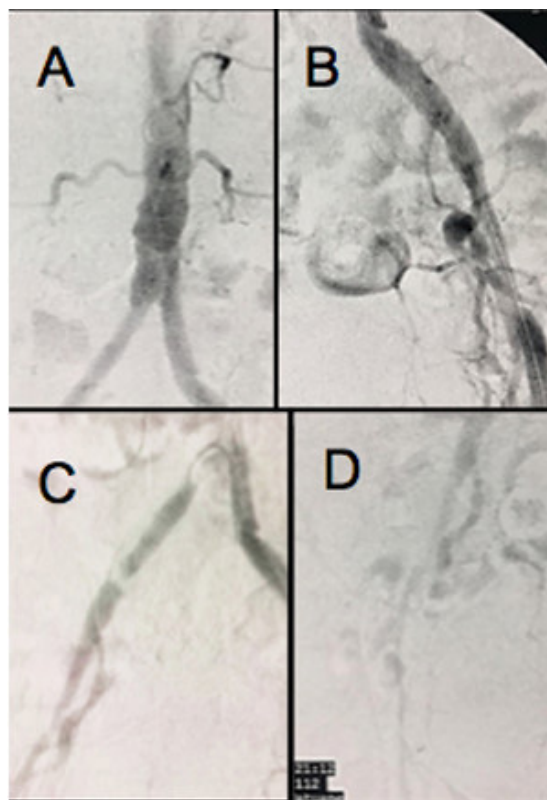


Figura 2. Aortoarteriografia por punção retrógrada femoral esquerda. (A) Origem de artérias ilíacas sem estenoses; (B) Eixo ilíaco esquerdo pérvio apenas com irregularidades murais; (C) Suboclusão em terço distal de artéria ilíaca comum direita; (D) Ilíaca externa direita com redução gradual de diâmetro e oclusão em terço distal. Artéria femoral comum ipsilateral ocluída.

pérvio e sem estenoses. A aorta infrarenal apresentava irregularidades murais, porém as origens das artérias ilíacas estavam preservadas. No eixo ilíaco direito, evidenciou-se estenose suboclusiva distal em artéria ilíaca comum. A artéria ilíaca externa encontrava-se pérvia em sua origem, com redução gradual de seu diâmetro e oclusão distal. As artérias femorais comum, superficial e profunda estavam ocluídas. Em tempo tardio de fluoroscopia, observou-se colateralização importante em território femoral, convergente para o primeiro ramo da artéria femoral profunda, ou seja, a artéria circunflexa femoral lateral (Figura 3). Devido à extensão da oclusão, não houve contrastação dos segmentos mais distais.

O paciente passou por ecografia vascular, na tentativa de obtermos maiores informações em relação ao escoamento femoral e aos potenciais substitutos autógenos disponíveis. O ultrassom confirmou a oclusão na transição ilíaco-femoral e também nas artérias femorais ipsilaterais, incluindo a artéria femoral profunda, até sua terceira porção. O exame também evidenciou o reenchimento, através de colaterais, da artéria descendente femoral lateral, que se encontrava

vicariante, com diâmetro luminal de 2,0 mm e fluxo monofásico “tardus-parvus”. No mapeamento venoso, encontramos veias de diâmetros adequados apenas em membro superior esquerdo. A veia safena magna ipsilateral era inadequada. A avaliação cardiológica determinou risco cirúrgico intermediário (Classificação Lee-Vasc e ACP).

Diante desse quadro, algumas opções terapêuticas foram discutidas:

- 1 -Amputação transfemoral alta;
- 2 -Endarterectomia a céu aberto de artéria ilíaca comum direita;
- 3 -Derivação arterial da artéria ilíaca externa esquerda para artéria descendente femoral lateral com substituto autógeno alternativo.

■ PARTE II: O QUE FOI FEITO

Optamos pela derivação cruzada da artéria ilíaca externa esquerda para a artéria descendente femoral lateral direita utilizando substituto autógeno de membro superior esquerdo. O procedimento foi realizado por duas equipes cirúrgicas, de forma simultânea e com magnificação através de lupas cirúrgicas. O procedimento foi realizado em centro cirúrgico, sob anestesia geral. Iniciamos pela dissecação da prega inguinal direita, através de incisão longitudinal, e dissecação da artéria femoral profunda até sua terceira porção, confirmando-se sua oclusão completa. Identificamos a oclusão também da artéria circunflexa femoral lateral, frequentemente primeira perfurante da artéria femoral profunda. O ramo descendente femoral lateral, também conhecido por anastomótica magna, encontrava-se pérvio, vicariante, com aspecto fibroelástico e sem calcificações (Figura 4). O acesso retroperitoneal à artéria ilíaca externa esquerda foi realizado através de incisão arciforme de fossa ilíaca, sem intercorrências. A artéria encontrava-se preservada, fibroelástica e com pouca calcificação. O trajeto do enxerto venoso foi subcutâneo suprapúbico. Concomitantemente, a outra equipe vascular explorava o membro superior esquerdo para preparo do substituto venoso. As veias basilica supracubital e intermédia de antebraço apresentavam-se com diâmetro e consistência adequados. Em topografia de prega cubital, notou-se um espessamento venoso de coloração nacarada, sugestivo de tromboflebite prévia. O segmento alterado foi ressecado e confeccionou-se uma anastomose veno-venosa entre as veias descritas com dois fios de polipropileno 7-0. Após heparinização sistêmica com 5.000 UI de heparina não fracionada, confeccionou-se a anastomose proximal em artéria ilíaca externa

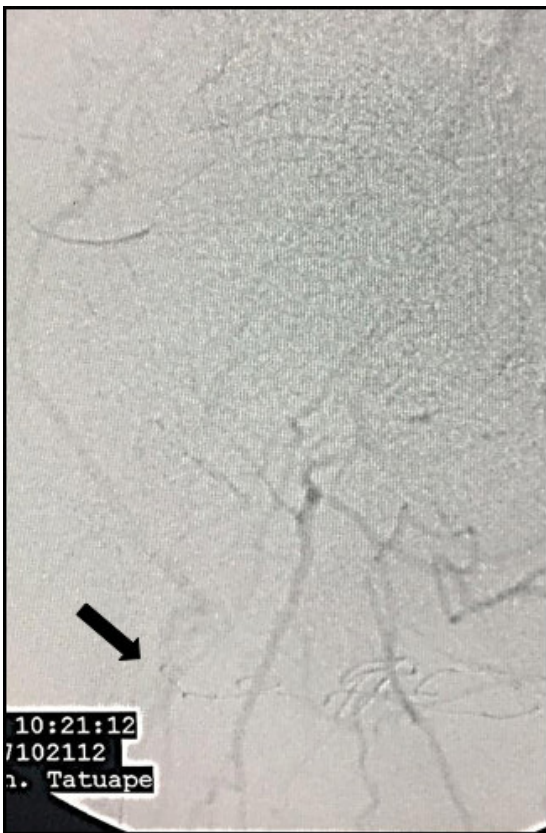


Figura 3. Arteriografia demonstrando reenchimento em tempo tardio de artéria descendente femoral lateral (seta preta), através de rede colateral ilíaco-femoral.

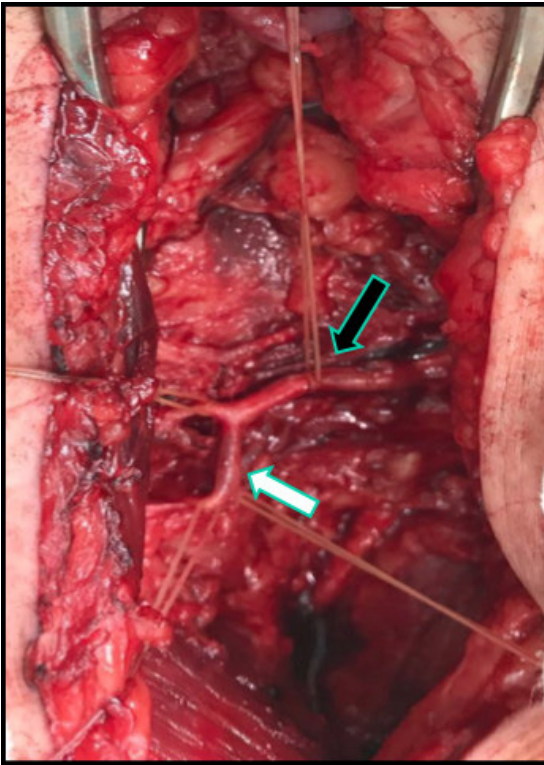


Figura 4. Acesso cirúrgico em prega inguinal direita evidenciando artéria circunflexa femoral lateral (seta preta) e seu ramo descendente, também conhecido como anastomótica magna (seta branca).

esquerda, utilizando dois fios de polipropileno 6-0. A veia foi devalvulada, sob fluxo contínuo, com auxílio de valvulótomo de Mills. Após passagem de enxerto venoso através de túnel subcutâneo suprapúbico (Figura 5), a anastomose distal foi confeccionada em segmento proximal de artéria descendente femoral lateral, utilizando fio único de polipropileno 7-0 (Figura 6). Após desclameamento, o segmento caudal à anastomose distal apresentava pulso amplo, sugerindo sucesso técnico das anastomoses. Foram administrados 25 mg de cloridrato de protamina para reversão parcial do efeito heparinoide. As incisões foram fechadas e o paciente foi encaminhado à Unidade de Terapia Intensiva (UTI), extubado, e permaneceu estável hemodinamicamente. O paciente evoluiu satisfatoriamente e teve alta da UTI para enfermaria no segundo dia pós-operatório, e no 10º dia passou por desbridamento das lesões necróticas, com boa evolução, sendo liberado para acompanhamento ambulatorial no 15º dia de pós-operatório. O ITB de alta foi de 0,6 em artéria tibial posterior. A vigilância da derivação arterial foi realizada antes da alta hospitalar e com 5 meses de acompanhamento, e demonstrou

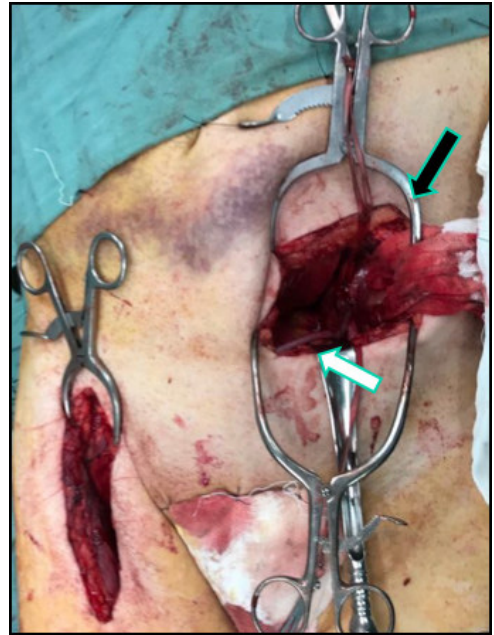


Figura 5. Acesso cirúrgico retroperitoneal à íliaca externa esquerda (seta preta) evidenciando enxerto venoso em trajeto subcutâneo suprapúbico (seta branca).

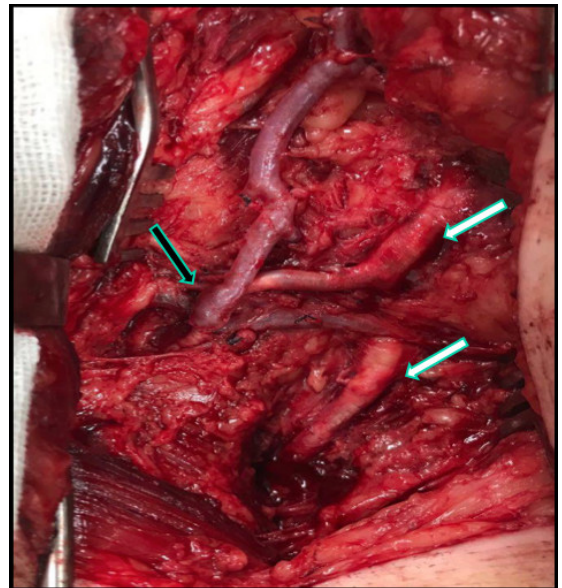


Figura 6. Acesso cirúrgico em prega inguinal direita evidenciando artéria femoral profunda ocluída em suas primeira e segunda porções (setas brancas) e anastomose distal em artéria descendente lateral femoral (seta preta) com substituto venoso de membro superior esquerdo.

enxerto pérvio, com fluxo bifásico de boa amplitude, sem estenoses (Figura 7). O diâmetro luminal da artéria anastomótica magna, após a anastomose distal, foi de 2,6 mm.

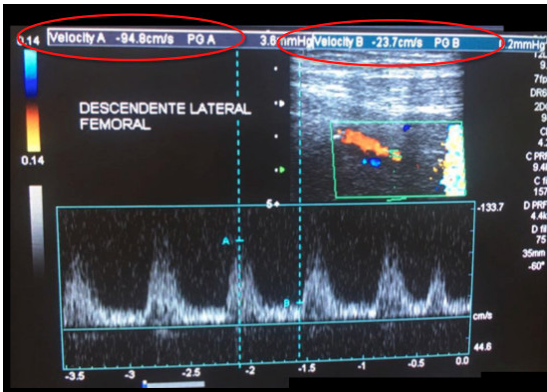


Figura 7. Vigilância ecográfica pós-operatória com 5 meses de evolução demonstrando escoamento adequado em artéria descendente lateral femoral, com onda de caráter bifásico, tempo de aceleração normal e boa amplitude.

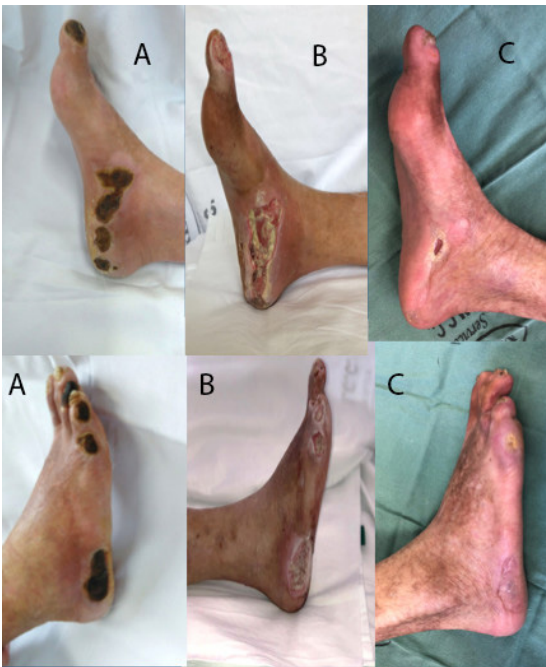

Figura 8. Evolução cicatricial das feridas de pé direito. (A) Pré-operatório; (B) 10º dia de pós-operatório; (C) 8 meses de pós-operatório.

O paciente encontra-se no momento deste relato com 8 meses de evolução, assintomático, independente, com cicatrização quase completa (Figura 8) das feridas em pé direito.

DISCUSSÃO

A angioplastia transluminal percutânea (ATP) pode nem sempre estar disponível em alguns hospitais no país e, em doentes mais jovens, como no caso do paciente aqui relatado, a técnica aberta tem melhor resultado

a longo prazo. Além disso, a recanalização da artéria ilíaca externa, algumas vezes associada a doença da artéria femoral comum, pode ser extremamente complexa^{1,2}. Quando a ATP das lesões ilíacas não é aceitável, a cirurgia convencional é o procedimento mais adequado a ser realizado^{10,11}.

No caso aqui apresentado, a opção pelo tratamento cirúrgico teve como principal motivo a extensão da doença oclusiva, que acometia toda a transição ilíaco-femoral. A escolha do acesso cirúrgico para a anastomose proximal, utilizando a artéria ilíaca externa esquerda como artéria doadora, foi devido aos maiores índices de infecção de prega inguinal que temos em nosso serviço, talvez relacionados ao número de comorbidades e ao baixo nível socioeconômico de nossos pacientes⁸. A infecção de prega inguinal após procedimentos vasculares pode alcançar taxas entre 3 e 44%, segundo a literatura, com potenciais desfechos graves, como aumento de mortalidade e perda de membro^{9,12}. Em relação ao substituto escolhido, nossa preferência foi pelo material venoso autógeno de membro superior, devido à maior compatibilidade de diâmetros anastomóticos e à baixa taxa de infecção¹³. No caso aqui apresentado, a escolha da composição venosa de veia de membro superior deu-se devido à inadequação da veia safena magna, ao espessamento venoso em topografia cubital, e à larga experiência de nosso serviço no uso do substituto venoso de membros superiores. A devalvulação do substituto venoso é a preferência do nosso serviço, pois preserva o padrão anatômico das artérias nativas em relação aos seus diâmetros proximal e distal, permitindo anastomoses mais compatíveis, além de manter a fasicidade arterial no enxerto.

A artéria descendente lateral femoral, conhecida pelo seu papel importante na colateralização supra e infragenicular em oclusões femoropoplíteas, através da comunicação natural com as artérias geniculares, foi a única opção viável encontrada como artéria receptora para a derivação arterial. Seu uso ainda não foi descrito na literatura, mas procedimentos similares com artérias vicariantes alternativas, como a artéria genicular descendente e as artérias geniculares surais, constituem uma boa opção de derivação nos casos em que os substitutos são restritos ou mesmo naqueles em que não encontramos artérias tronculares receptoras adequadas^{7,14}.

Como crítica à nossa conduta frente a esse procedimento, poderíamos citar a possibilidade de tratamento híbrido com ATP da lesão de ilíaca comum direita associada à derivação arterial para artéria anastomótica magna, evitando assim o enxerto cruzado. Porém, não dispúnhamos de material endovascular adequado no momento da internação.

Derivações e substitutos alternativos, utilizados normalmente em casos de exceção, podem e devem fazer parte do arsenal terapêutico vascular, podendo contribuir nos casos em que a cirurgia endovascular ainda não nos permite alcançar bons resultados^{4,5,7,15,16}.

■ REFERÊNCIAS

- Powell RJ, Fillingner M, Walsh DB, Zwolak R, Cronenwett JL. Predicting outcome of angioplasty and selective stenting of multisegment iliac artery occlusive disease. *J Vasc Surg.* 2000;32(3):564-9. <http://dx.doi.org/10.1067/mva.2000.107760>. PMID:10957665.
- Timaran CH, Prault TL, Stevens SL, Freeman MB, Goldman MH. Iliac artery stenting versus surgical reconstruction for TASC (TransAtlantic Inter-Society Consensus) type B and type C iliac lesions. *J Vasc Surg.* 2003;38(2):272-8. [http://dx.doi.org/10.1016/S0741-5214\(03\)00411-7](http://dx.doi.org/10.1016/S0741-5214(03)00411-7). PMID:12891108.
- Simó G, Banga P, Darabos G, Mogán I. Stent-assisted remote iliac artery endarterectomy: an alternative approach to treating combined external iliac and common femoral artery disease. *Eur J Vasc Endovasc Surg.* 2011;42(5):648-55. <http://dx.doi.org/10.1016/j.ejvs.2011.06.005>. PMID:21704539.
- Barral X, Salari GR, Toursarkissian B, Favre JP, Gournier JP, Reny P. Bypass to the perigeniculate collateral vessels: a useful technique for limb salvage: preliminary report on 20 patients. *J Vasc Surg.* 1998;27(5):928-35. [http://dx.doi.org/10.1016/S0741-5214\(98\)70274-5](http://dx.doi.org/10.1016/S0741-5214(98)70274-5). PMID:9620146.
- Brochado-Neto FC, Gonzalez J, Cinelli M Jr, Albers M. Bypass to the genicular arteries for revascularisation of the lower limb. *Eur J Vasc Endovasc Surg.* 2000;20(6):545-9. <http://dx.doi.org/10.1053/ejvs.2000.1236>. PMID:11136590.
- De Luccia N, Sasaki P, Durazzo A, et al. Limb salvage using bypass to the perigeniculate arteries. *Eur J Vasc Endovasc Surg.* 2011;42(3):374-8. <http://dx.doi.org/10.1016/j.ejvs.2011.04.024>. PMID:21632264.
- De Luccia N, Appolonio F, Santo FR. Arm vein bypass from distal deep femoral to superior medial genicular artery for limb salvage. *J Vasc Surg.* 2009;50(5):1196. <http://dx.doi.org/10.1016/j.jvs.2009.02.239>. PMID:19375268.
- Szilagyi DE, Smith RF, Elliott JP, Vrandecic MP. Infection in arterial reconstruction with synthetic grafts. *Ann Surg.* 1972;176(3):321. <http://dx.doi.org/10.1097/0000658-197209000-00008>. PMID:4262892.
- Matatov T, Reddy KN, Doucet LD, Zhao CX, Zhang WW. Experience with a new negative pressure incision management system in prevention of groin wound infection in vascular surgery patients. *J Vasc Surg.* 2013;57(3):791-5. <http://dx.doi.org/10.1016/j.jvs.2012.09.037>. PMID:23312938.
- Smeets L, Borst GJ, Vries JP, van den Berg JC, Ho GH, Moll FL. Remote iliac artery endarterectomy: seven-year results of a less invasive technique for iliac artery occlusive disease. *J Vasc Surg.* 2003;38(6):1297-304. [http://dx.doi.org/10.1016/S0741-5214\(03\)00929-7](http://dx.doi.org/10.1016/S0741-5214(03)00929-7). PMID:14681631.
- Jaff MR, White CJ, Hiatt WR, et al. An update on methods for revascularization and expansion of the TASC lesion classification to include below-the-knee arteries: a supplement to the Inter-Society Consensus for the Management of Peripheral Arterial Disease (TASC II). *Vasc Med.* 2015;20(5):465-78. <http://dx.doi.org/10.1177/1358863X15597877>. PMID:26268268.
- Bandyk DF. Vascular surgical site infection: risk factors and preventive measures. *Semin Vasc Surg.* 2008;21(3):119-23. <http://dx.doi.org/10.1053/j.semvascsurg.2008.05.008>. PMID:18774446.
- Spahos T, Torella F. The basilic vein: an alternative conduit for complex iliofemoral reconstruction. *Eur J Vasc Endovasc Surg.* 2012;43(4):457-9. <http://dx.doi.org/10.1016/j.ejvs.2012.01.002>. PMID:22264425.
- Latour B, Nourissat G, Duprey A, Berger L, Favre JP, Barral X. Bypass to the perigeniculate collateral arteries: mid-term results. *Eur J Vasc Endovasc Surg.* 2008;35(4):473-9. <http://dx.doi.org/10.1016/j.ejvs.2007.11.013>. PMID:18226562.
- Romiti M, Miranda F Jr, Brochado-Neto FC, Kikuchi M, Albers M. Importance of the arteriographic anatomy of the descending genicular artery and sural arteries in patients with atherosclerotic occlusion of the popliteal artery. *Vascular.* 2006;14(4):201-5. <http://dx.doi.org/10.2310/6670.2006.00043>. PMID:17026910.
- Norgren L, Hiatt WR, Dormandy JA, Nehler MR, Harris KA, Fowkes FGR. Inter-society consensus for the management of peripheral arterial disease (TASC II). *Eur J Vasc Endovasc Surg.* 2007;33(Supl 1):S1-75. <http://dx.doi.org/10.1016/j.ejvs.2006.09.024>. PMID:17140820.

Correspondência

Júlio César Gomes Giusti
Centro Cardiovascular Paulista
Av. Paulista 509, conjunto 504 - Bela Vista
CEP 01311-910 - São Paulo (SP), Brasil
Tel.: (11) 3284-4292 / (11) 3266-5066
E-mail: julio@ccvp.med.br

Informações sobre os autores

JCGG - Médico assistente, Departamento de Cirurgia Vascular, Hospital Municipal Carmino Carrichio (HMCC-SP); Especialista em Cirurgia Vascular, Angiorradiologia e Cirurgia Endovascular e Ecografia Vascular com Doppler.
JRF, SPS e KRS - Médicos residentes, Cirurgia Vascular, Departamento de Cirurgia Vascular, Hospital Municipal Carmino Carrichio (HMCC-SP).
FHR - Médico cirurgião vascular e endovascular, Departamento de Cirurgia Vascular, Instituto Dante Pazzanese de Cardiologia (IDPC-SP).
JPNB - Médico assistente, Departamento de Cirurgia Vascular, Hospital Municipal Carmino Carrichio (HMCC-SP).
FCBN - Doutor em Ciências da Saúde, Universidade de São Paulo (USP); Coordenador, Departamento de Cirurgia Vascular, Hospital Municipal Carmino Carrichio (HMCC-SP).

Contribuições dos autores

Concepção e desenho do estudo: JCGG, FCBN
Análise e interpretação dos dados: JCGG, FCBN
Coleta de dados: SPS, JRF, JPNB
Redação do artigo: JCGG, FHR
Revisão crítica do texto: SPS, KRS, JRF, FHR, JPNB, JCGG, FCBN
Aprovação final do artigo*: SPS, KRS, JRF, FHR, JPNB, JCGG, FCBN
Análise estatística: N/A.
Responsabilidade geral pelo estudo: JCGG

*Todos os autores leram e aprovaram a versão final submetida ao J Vasc Bras.