

Case series

Les hémorragies post coïtales: à propos de 68 cas et revue de littérature

Postcoital bleeding: 68 case-reports and review of the literature

Lahssen Boukhanni^{1,&}, Hanane Dhibou¹, Wafaa Zilfi¹, Kawtar Iraki Housseini¹, Yasser Ait Benkeddour¹, Abderrahim Aboulfalah¹, Hamid Asmouki¹, Abderraouf Soummani¹

¹Service de Gynécologie Obstétrique, Pôle Mère et Enfant, CHU Mohamed VI, Marrakech, Maroc

[&]Corresponding author: Lahssen Boukhanni, Service de Gynécologie Obstétrique, Pôle Mère et Enfant, CHU Mohamed VI, Marrakech, Maroc

Mots clés: Rapport sexuel, traumatisme, hémorragie

Received: 08/02/2016 - Accepted: 18/02/2016 - Published: 25/03/2016

Abstract

L'acte sexuel consenti ou imposé, peut être à l'origine des traumatismes. L'hémorragie post coïtale est un symptôme gynécologique commun. Elle peut révéler de sérieux problèmes. Le but de notre travail est d'étudier le profil épidémiologique, diagnostique et thérapeutique ainsi que les moyens préventifs en cas de déchirure post coïtale. Il s'agit d'une étude prospective, étalée sur deux ans, menée au service de gynécologie obstétrique du CHU Med VI de Marrakech. Nous avons colligé 68 patientes. L'âge moyen est de 27 ans, la majorité des patientes étaient des nullipares soit 89,7% des cas. La moitié des patientes avaient un mariage traditionnel. Le rapport était consentant dans 74% des cas. L'hémorragie génitale a constitué le motif de consultation le plus fréquent soit 98% des cas. Les lésions hyménales ont été retrouvées dans 39% des cas et la lésion siégeait dans le cul de sac postérieur chez 35% des cas. La prise en charge thérapeutique a consisté en une suture chirurgicale chez 97% des cas, associé à une transfusion sanguine chez deux patientes et une abstinence sexuelle pendant minimum deux semaines chez toutes nos patientes. Le contexte social ainsi que le manque d'éducation sexuelle sont souvent incriminé d'où l'intérêt d'une prise en charge psychologique pour prévenir aussi bien le retentissement du traumatisme sur la sexualité que les récives.

Pan African Medical Journal. 2016; 23:131 doi:10.11604/pamj.2016.23.131.9073

This article is available online at: <http://www.panafrican-med-journal.com/content/article/23/131/full/>

© Lahssen Boukhanni et al. The Pan African Medical Journal - ISSN 1937-8688. This is an Open Access article distributed under the terms of the Creative Commons Attribution License (<http://creativecommons.org/licenses/by/2.0>), which permits unrestricted use, distribution, and reproduction in any medium, provided the original work is properly cited.

Abstract

Consensual or imposed sexual act can cause traumas. Post coital bleeding is a common gynecological symptom. It can reveal serious problems. The aim of our study is to analyze the epidemiological, diagnostic and therapeutic profile as well as preventive measures in case of post coital tear. This is a prospective study, over two years, conducted in the Department of Obstetrics and Gynecology at the Center Hospital University Mohammad VI (CHU) in Marrakech. We collected 68 patients. The average age was 27 years. Most of the patients were nulliparous (89.7% of the cases). Half of the patients had traditional wedding. Sexual intercourse was consensual in 74% of the cases. Vaginal bleeding was the most frequent reason for consultation (98% of the cases). Hymenal lesions were found in 39% of the cases and the lesion involved the posterior fornix of the vagina in 35% of the cases. Therapeutic management consisted of a surgical suture in 97% of the cases, associated with blood transfusion in two patients and sexual abstinence of all patients for at least two weeks. The social context as well as the lack of sex education were often highlighted, hence the importance of psychological support to prevent both the impact of traumas on sexuality and the recurrences.

Key words: Sexual intercourse, trauma, bleeding

Introduction

Le saignement post-coïtal est un symptôme gynécologique commun qui pourrait être le premier signe d'une pathologie grave tels que les néoplasies cervicales intra-épithéliales (CIN), le carcinome de col utérin ou une infection à Chlamydia [1]. Mais le plus souvent le saignement post coïtal peut être secondaire à un traumatisme des organes génitaux, et donc il faut penser qu'il peut s'agir d'une agression sexuelle. Les blessures causées par le coït consensuel peuvent être particulièrement difficile de distinguer de ceux trouvés après l'agression sexuelle d'où l'intérêt d'un examen physique complet et d'une enquête étiologique [2]. L'objectif de notre travail est d'étudier le profil épidémiologique, diagnostique et thérapeutique ainsi que les moyens préventifs en cas de déchirure post coïtale.

Méthodes

Il s'agissait d'une étude transversale prospective de type connaissance et attitude pratique. L'étude s'était déroulée du 1^{er} janvier 2012 au 30 décembre 2013 dans le service de gynécologie et d'obstétrique du CHU de Marrakech. Un questionnaire a été soumis directement aux femmes qui ont été hospitalisées dans notre service et qui ont accepté de participer à l'étude après un consentement éclairé. Il a été soumis à un effectif de 68 patientes. Le questionnaire comportait plusieurs items; ils ont concerné l'âge, le statut matrimonial, les conditions des rapports sexuels, le motif de consultation, le bilan lésionnel, le traitement préconisé et l'évolution.

Résultats

Nous avons colligé 68 cas sur une période de 24 mois, soit une incidence mensuelle de 2.5. Les patientes étaient âgées de 27 ans en moyenne, paucipares dans plus de 50% des cas, ce traumatisme est survenu plus en période gynécologique (92%) qu'en post partum et notamment dans un contexte de nuptialité (89%). Dans 74% des cas, la relation sexuelle était consentante, alors que dans 9% des cas il s'agissait d'un viol conjugal (Figure 1). Le motif de consultation était l'hémorragie génitale chez 98% des cas. Le délai entre le traumatisme et la consultation variait entre une heure et 3 jours. La lésion vaginale siégeait dans le CDS post (Effet de piston) dans 35% des cas et atteignait au moins 5 cm dans 45% des cas avec un cas flagrant d'éviscération vaginale (Figure 2). Des sutures chirurgicales ont été réalisées dans 97% des cas, associée à une antibiothérapie locale et générale et certes une abstinence sexuelle d'au moins 3 semaines. Le cas d'éviscération a nécessité une laparotomie en extrême urgence.

Discussion

L'incidence des hémorragies post coïtales varie largement entre les différentes études utilisant une variété de méthodologie. En général, elle est estimée à moins de 1% des urgences gynécologiques [3]. L'utilisation de la coloscopie et des colorations comme le bleu de toluidine a permis le diagnostic des lésions infra cliniques [4]. Dans l'étude de Sommers en 2007, [5] les lésions observées généralement à l'examen direct ont été estimées à 40%, entre 40 et 58% à la coloration par bleu de toluidine, et jusqu'à

87% dans l'examen par colposcopie. Les hémorragies post coïtales pendant les rapports sexuels consensuels sont très rare, ces lésions sont plus fréquentes chez les femmes ménopausées, les adolescentes, les femmes opérées par voie basse ou après une radiothérapie [6]. Une position inhabituelle permettant une pénétration particulièrement profonde de la verge (décubitus dorsal avec hyper flexion des cuisses, position assise), la brutalité ou une hâte excessive sont souvent à l'origine de ces traumatismes [7]. En post partum, les déchirures peuvent être observées lors des accouchements dystociques imposant parfois des manœuvres instrumentales, des déchirures vulvaires accidentelles ou des rétractions cicatricielles des épisiotomies ou des déchirures méconnues ou mal suturées [8]. Dans notre étude les déchirures post coïtales en post partum ont survécu chez 7% des cas.

Geist note que les hémorragies post coïtales graves sont généralement retrouvées dans les culs de sacs vaginaux, alors que les lésions moins graves sont généralement retrouvées au niveau de la partie inférieure du vagin et de la fourchette vulvaire [9]. Dans notre étude les lésions des culs de sacs vaginaux (effet de piston) ont été observées dans 42% des cas, et les lésions hyméniales dans 39% des cas avec un cas grave d'éviscération. Lauber et Souma [10] ont également rapporté une différence marquée dans les blessures subies par les rapports sexuels consensuels et non consensuels. Ils ont effectué une comparaison des 22 femmes récemment agressées avec 22 d'autres qui avaient eu des rapports sexuels consentants de pénis-vagin. Neuf (41%) des femmes victimes de violence ont subi des blessures, alors que seulement un (5%) des femmes qui avaient consenti à des rapports sexuels ont subi une blessure. Dans la littérature, de grave cas de déchirures post coïtales ont été rapportés, notamment un cas d'éviscération chez une patiente en péri ménopause pour lequel une coelioscopie a été réalisée [11]. Egalement, deux cas de déchirures post coïtales graves avec perforation du cul de sac vaginal postérieur et hémopéritoine chez deux jeunes femmes ont été décrits. Un retard diagnostique a été responsable de choc hypovolémique indiquant une laparotomie ainsi qu'une transfusion [3]. Chez les adolescentes, 4 cas ont été décrits avec des lésions vaginales profondes arrivant au cul de sac vaginal postérieur et qui ont nécessité une prise en charge chirurgicale [12].

Conclusion

L'incidence des hémorragies post coïtales est sous estimée dans notre contexte marocain, le contexte social ainsi que le manque d'éducation sexuelle est souvent incriminé d'où l'intérêt d'une prise en charge psychologique pour prévenir aussi bien le retentissement du traumatisme sur la sexualité que les récurrences.

Etat des connaissances sur le sujet

- Le saignement post-coïtal est un symptôme gynécologique commun.
- Il peut être un signe d'une pathologie grave tels que les néoplasies cervicales, mais le plus souvent le saignement post coïtal peut être secondaire à un traumatisme.

Contribution de notre étude à la connaissance

- Etude du profil épidémiologique, diagnostique et thérapeutique des déchirures post coïtales dans notre contexte

Conflits d'intérêts

Les auteurs ne déclarent aucun conflit d'intérêt.

Contributions des auteurs

Tous les auteurs ont contribué à la conduite de ce travail. Tous les auteurs déclarent également avoir lu et approuvé la version finale du manuscrit.

Figures

Figure 1: Condition de la relation sexuelle

Figure 2: Bilan lésionnel

Références

1. Alfhaily F, Ewies A. Managing women with post-coital bleeding: A prospective observational non-comparative study. *Journal of Obstetrics and Gynaecology*. February 2010; 30(2): 190-194. **PubMed | Google Scholar**
2. Iain McLean A, Stephen A, Roberts B, White C, Paul S. Female genital injuries resulting from consensual and non-consensual vaginal intercourse. *Forensic Science International*. 2011; 204(1-3):27-33. **PubMed | Google Scholar**
3. Fletcher H, Bambury I, Williams M. Post-coital posterior fornix perforation with peritonitis and haemoperitoneum. *International Journal of Surgery Case Reports*. 2013;4(2):153-5. **PubMed | Google Scholar**
4. Jones J, Rossman L, Hartman M, Alexander C. Anogenital injuries in adolescents after consensual sexual intercourse. *Acad Emerg Med*. 2003 Dec;10(12):1378-83. **PubMed | Google Scholar**
5. Sommers M. Defining patterns of genital injury from sexual assault: a review. *Trauma Violence Abuse*. 2007 Jul;8(3):270-80. **PubMed | Google Scholar**
6. Sommers M, Zink T, Baker R, Fargo J, Porter J, Weybright D, Schafer J. The effects of age and ethnicity on physical injury from rape. *J Obstet Gynecol Neonatal Nurs*. 2006 Mar-Apr;35(2):199-207. **PubMed | Google Scholar**
7. Jones J, Wynn B, Kroeze B, Dunnuck C, Rossman L. Comparison of sexual assaults by strangers versus known assailants in a community-based population. *Am J Emerg Med*. 2004; 22 (6): 454-459. **PubMed | Google Scholar**
8. Kouakou KP, Doumbia Y, Djanhan LE, Menin MM, Djanhan Y. La sexualité du post-partum: analyse du vécu dans le couple noir africain. *J Gynecol Obstet Biol Reprod (Paris)*. 2015 Mar;44(3):280-5. **PubMed | Google Scholar**
9. Geist R. Sexually related trauma. *Emerg Med Clin North Am*. 1988; 6 (3): 439-466. **PubMed | Google Scholar**
10. Hoffman RJ, Ganti S. Vaginal laceration and perforation resulting from first coitus. *Pediatric Emergency Care*. 2001 Apr;17(2):113-4. **PubMed | Google Scholar**
11. Mona C, Cullough M, Hart S. Laparoscopic Repair of Postcoital Vaginal Evisceration with Intact Pelvic Organs. *JSLs*. 2012 Jan-Mar;16(1):182-3. **PubMed | Google Scholar**
12. Frioux SM, Blinman T, Cind W. Vaginal lacerations from consensual intercourse in adolescents. *Child Abuse Negl*. 2011 Jan;35(1):69-73. **PubMed | Google Scholar**

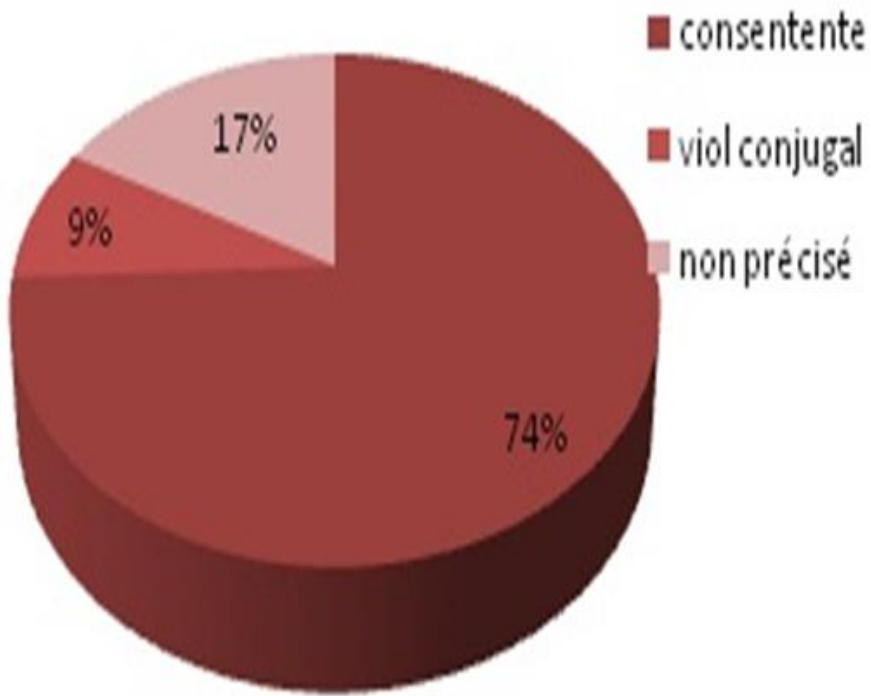


Figure 1: Condition de la relation sexuelle

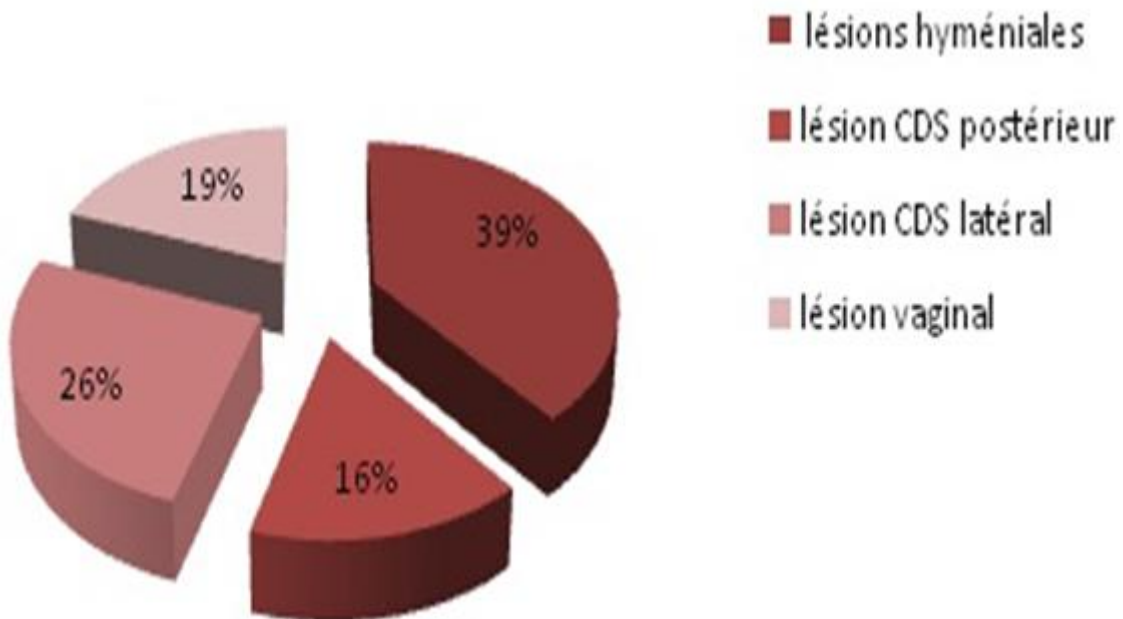


Figure 2: Bilan lésionnel