

Case Report

# Remisión de aneurisma luego de exéresis de MAV con aparición de síndrome del acento extranjero

## Foreign accent syndrome after aneurysmal disappearance due to AVM treatment

Fidel Sosa, Jorge Bustamante, Facundo Rodríguez, Romina Argañaraz, Pablo Rubino, Jorge Lambre

Servicio de Neurocirugía, Hospital El Cruce SAMIC, Florencio Varela, Buenos Aires, Argentina

E-mail: \*Fidel Sosa - fidelrosa@hotmail.com; Jorge Bustamante - jorgeluisbustamante@hotmail.com; Facundo Rodríguez - facu\_r@hotmail.com; Romina Argañaraz - romina\_arganaraz@hotmail.com; Pablo Rubino - parubino@hotmail.com; Jorge Lambre - jlambre@fibertel.com.ar

\*Corresponding author

Received: 16 October 16 Accepted: 26 October 16 Published: 28 March 17

### Abstract

**Introduction:** Aneurysms associated with arteriovenous malformations (AVM) are vascular lesions usually found in up to 15% of cases, increasing the overall risk of bleeding. The behavior against associated aneurysms is dichotomous while there are reports of disappearance of the same after the removal of the AVM; other items emphasize early treatment. Foreign accent syndrome is a rare neurological disorder in which the patient speaks his mother language as would a foreigner and sounds as foreign “accent” to native listeners.

**Objective:** To report a patient who developed foreign accent syndrome after excision of an AVM and the evolution of an associated aneurysm.

**Case Presentation:** A pediatric patient after a resection of fronto-opercular AVM referred back completely on an aneurysm associated hyper flow, presented with postsurgical foreign accent syndrome.

**Conclusion:** A rare syndrome and spontaneous resolution of a proximal aneurysm after excision of an AVM is hereby reported.

**Key Words:** Cerebral aneurysms, cerebral arteriovenous malformations, foreign accent syndrome

### Resumen

**Introducción:** Los aneurismas asociados a malformaciones arteriovenosas (MAV) son lesiones vasculares que suelen encontrarse hasta en el 15% de los casos, incrementando el riesgo global de hemorragia. La conducta frente a los

**Access this article online**

**Website:**

[www.surgicalneurologyint.com](http://www.surgicalneurologyint.com)

**DOI:**

10.4103/2152-7806.203165

**Quick Response Code:**



This is an open access article distributed under the terms of the Creative Commons Attribution-NonCommercial-ShareAlike 3.0 License, which allows others to remix, tweak, and build upon the work non-commercially, as long as the author is credited and the new creations are licensed under the identical terms.

**For reprints contact:** [reprints@medknow.com](mailto:reprints@medknow.com)

**How to cite this article:** Sosa F, Bustamante J, Rodríguez F, Argañaraz R, Rubino P, Lambre J. Remisión de aneurisma luego de exéresis de MAV con aparición de síndrome del acento extranjero. Surg Neurol Int 2017;8:S1-4.

<http://surgicalneurologyint.com/Remisión-de-aneurisma-luego-de-exéresis-de-MAV-con-aparición-de-síndrome-del-acento-extranjero/>

aneurismas asociados es dicotómica en la literatura, mientras existen reportes de la desaparición de los mismos luego de la exéresis de la MAV, otros artículos enfatizan su tratamiento precoz. El síndrome del acento extranjero es un raro trastorno neurológico en el que el paciente habla su lengua materna como lo haría una persona extranjera y suena con “acento” extranjero a oídos de los oyentes nativos.

**Objetivo:** Presentar un paciente que desarrolla el síndrome del acento extranjero posterior a la exéresis de una MAV y la evolución de un aneurisma asociado.

**Presentación de caso:** Paciente pediátrico que luego de la exéresis de una MAV fronto-opercular posterior izquierda remite por completo un aneurisma de hiperflujo asociado, presentando en el postquirúrgico el síndrome del acento extranjero.

**Conclusión:** Queda reportado el caso de este raro síndrome y la resolución espontánea de un aneurisma proximal luego de la exéresis de una MAV.

**Palabras Clave:** Aneurismas cerebrales, malformaciones vasculares cerebrales, síndrome del acento extranjero

## INTRODUCCIÓN

Los aneurismas asociados a malformaciones arteriovenosas (MAV) son lesiones vasculares que suelen encontrarse hasta en el 15% de los casos. Estos aneurismas incrementan el riesgo global de hemorragia y pueden clasificarse en aneurismas de arterias proximales, intranidales o venosos.<sup>[1,6]</sup>

La conducta frente a los aneurismas asociados es dicotómica en la literatura, mientras existen reportes de la desaparición de los mismos luego de la exéresis de la MAV, otros artículos enfatizan su tratamiento precoz.<sup>[1,4,8,10]</sup>

Las lesiones cerebrales localizadas en la región fronto-opercular posterior pueden tener repercusión en el lenguaje luego de su exéresis, debido a que el área de Broca suele encontrarse en dicha región en el hemisferio dominante.

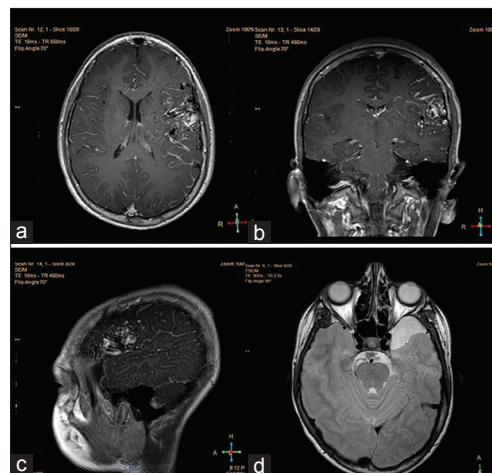
El síndrome del acento extranjero es un raro trastorno neurológico en el que el paciente habla su lengua materna como lo haría una persona extranjera y suena con “acento” extranjero a oídos de los oyentes.<sup>[3]</sup> Se encuentran reportados en la literatura solo 70 casos en el mundo al año 2015.<sup>[7]</sup>

Nuestro objetivo es presentar un paciente pediátrico que luego de la exéresis de una MAV fronto-opercular posterior remite por completo un aneurisma de hiperflujo asociado, presentando en el postquirúrgico el síndrome del acento extranjero.

## DESCRIPCIÓN DEL CASO

Paciente masculino de 13 años de edad que presenta crisis parciales complejas de ausencia. Es tratado inicialmente con ácido valproico y luego de la solicitud

de neuroimágenes se le diagnostica una malformación arteriovenosa (MAV) Spetzler-Martin grado 3, modificación de Evandro de Oliveira tipo A, de 4.5 por 3 centímetros en el plano axial y 3 centímetros en el plano sagital, localizada en el área premotora del opérculo frontal izquierdo. Asimismo se observa un quiste aracnoideo grado 1 de la clasificación de Galassi, homolateral a la malformación [Figura 1].<sup>[2,5,9]</sup> La angiografía digital evidenció un nido malformativo compacto con aferencia de ramo silviano segmento M2 izquierdo, con drenaje superficial a la vena de Labbé y al seno longitudinal superior a través de vena cortical frontal, y en menor medida por la vena de Trolard. Se observó además asociado un aneurisma de hiperflujo localizado en arteria silviana izquierda en su segmento M1 [Figura 2]. La resonancia funcional demostró que las áreas relacionadas al lenguaje de Broca y Wernicke



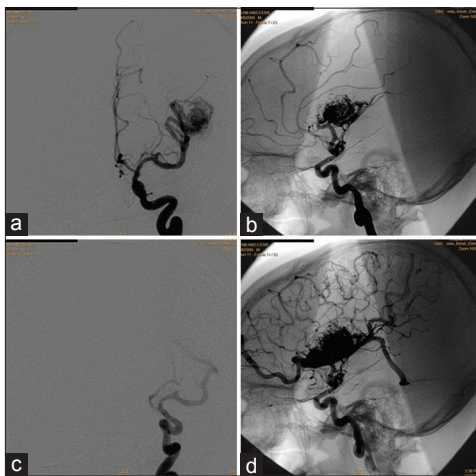
**Figura 1:** (a) Corte Axial de RNM con gadolinio que muestra la MAV. (b) Corte Coronal. (c) Corte Sagital. (d) RNM tiempo T2 que evidencia Quiste Subaracnoideo

se hallaban en el hemisferio contralateral a la MAV, lo cual reduciría en principio la afectación de dicha función luego de su exéresis [Figura 3].

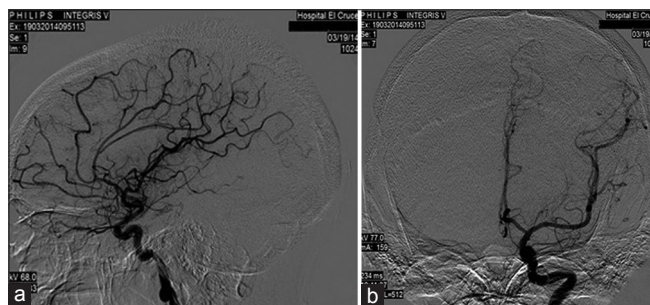
Como táctica quirúrgica se empleó un abordaje amplio frontotemporo parietal izquierdo mediante una incisión de Penfield, se fenestró el quiste subaracnoideo para disminuir la tensión del parénquima cerebral y se realizó la exéresis de la MAV con técnica microquirúrgica. En este acto quirúrgico no se realizó ninguna conducta con respecto al aneurisma que se encontraba en la arteria aferente de la MAV.

Se logró una resección macroscópica completa de la MAV, corroborada por la angiografía digital de control, donde además se evidenció la desaparición completa del aneurisma asociado [Figura 4]. Luego de 2 años se realizó un control alejado con angiotomografía que muestra la ausencia de MAV y aneurisma [Figura 5].

El paciente tuvo una evolución postquirúrgica favorable desarrollando una hemiparesia transitoria en el postoperatorio inmediato con remisión *ad integrum* en dos semanas.



**Figura 2:** (a) Incidencia Anteroposterior de angiografía digital que muestra MAV izquierda alimentada por M2 y aneurisma asociado en M1. (b) Incidencia lateral de la MAV en fase arterial. (c) Incidencia contra oblicua del aneurisma asociado. (d) Incidencia lateral de la MAV con drenaje venoso



**Figura 4:** Angiografía digital postoperatoria mediata. (a) Incidencia lateral. (b) Incidencia anteroposterior

Asimismo se encuentra libre de crisis de ausencias sin administración de anticonvulsivos.

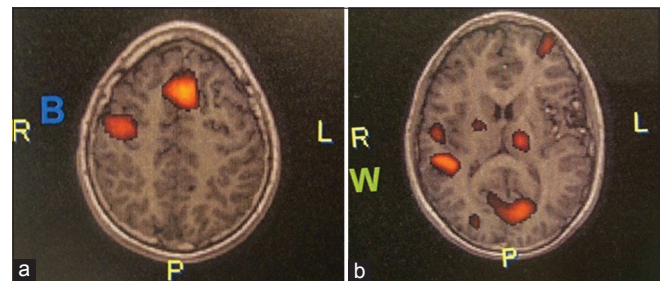
La única alteración neurológica sostenida en el tiempo consiste en poseer un acento extranjero al habla, que resulta ser fluida sin ningún tipo de alteración en el entendimiento ni en la ejecución del lenguaje oral. Esta afección mejoró con el correr de los meses, siendo perceptible levemente en la entrevista médica; no obstante el paciente refiere que empeora esta condición en situaciones de ansiedad y nerviosismo.

## DISCUSIÓN

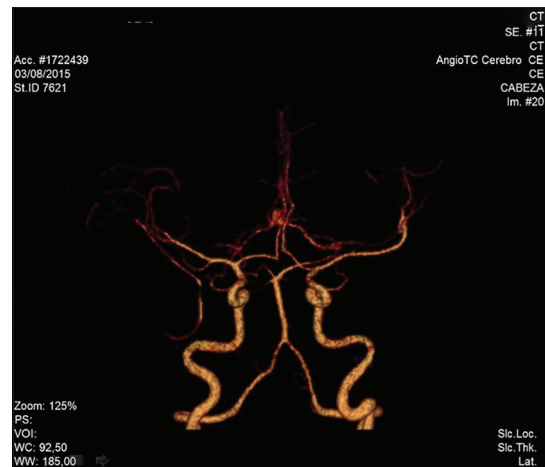La asociación de MAV y aneurismas arteriales en la población pediátrica incrementa la probabilidad de hemorragia. Siendo el aneurisma un factor de riesgo independiente de sangrado.<sup>[1]</sup>

Se estima que el riesgo de sangrado anual de una MAV es de aproximadamente un 3%, mientras que la presencia de aneurismas asociados elevan ese riesgo entre un 7 a un 9.8% por año.<sup>[1,6]</sup>

Los aneurismas arteriales que se asocian con las MAV poseen un flujo sanguíneo incrementado, y por ende una mayor presión transmural, lo que aumenta el riesgo de ruptura, frente a los aneurismas intranidales o venosos.<sup>[1]</sup>



**Figura 3:** RNM funcional. (a) Activación en lado derecho del área de Broca. (b) Activación del área de Wernicke en lado derecho



**Figura 5:** Angiotomografía en postoperatorio alejado

Varias hipótesis fueron postuladas para la explicación de la formación de los aneurismas asociados a MAV.<sup>[6]</sup>

- Estrés hemodinámico al que es sometido el vaso relacionado con la MAV
- Ambas son malformaciones congénitas del desarrollo vascular
- Que su asociación sea accidental.

La primera se basa en que la mayoría de los aneurismas asociados a MAV se encuentran en los vasos que nutren dicha lesión. Así como también la regresión aneurismática luego de la exéresis de la MAV.<sup>[6]</sup>

La relación hemodinámica entre la MAV y el aneurisma arterial proximal asociado se encuentra escasamente comprendida. Los defensores de la teoría del estrés hemodinámico argumentan que al realizar la exéresis de la MAV disminuye el flujo en el vaso aferente portador del aneurisma asociado y por ende se produciría la obliteración de este último. Esto obviamente no ocurre en aquellos pacientes que inician su sintomatología con una hemorragia subaracnoidea asociada al aneurisma.

Los retractores de la conducta expectante respecto al aneurisma arterial asociado opinan que el tratamiento de la MAV como primera conducta quirúrgica produciría un incremento de la presión intra-aneurismática lo que favorecería su ruptura.<sup>[6]</sup>

En nuestro paciente se decidió la conducta quirúrgica de la MAV debido a la edad del paciente y el riesgo acumulado de posibilidad de sangrado, incrementado por la presencia del aneurisma asociado. Al tratarse de un aneurisma incidental se optó por la conducta expectante respecto del mismo.

Anderson<sup>[1]</sup> en su análisis de 77 casos pediátricos de MAV, reconoce un 29% de asociación con aneurismas, de los cuales 37% fueron arteriales, 30% intranidales y 33% venosos. Recomienda el tratamiento endovascular de los aneurismas arteriales al momento de su diagnóstico.

El primer caso del síndrome del acento extranjero fue reportado en 1917 por Marie y Foix en un paciente parisino.<sup>[3]</sup> En el año 2010 fueron clasificados los casos descriptos en la bibliografía en 3 categorías:<sup>[11]</sup>

Neurógeno: Resultado de una lesión encefálica.

Psicógeno: Asociado a trastornos puramente psicogénicos sin evidencia de daño encefálico.

Mixtos: La conjunción de los previos.

Si bien la lesión encefálica suele localizarse en el hemisferio dominante para la función del habla, existen

reportes de que no se asociaría con la lesión de un sitio específico, sino que lesiones corticales o subcorticales (por ejemplo en ganglios basales) de pequeño tamaño pueden producir el síndrome.<sup>[3,11]</sup>

En nuestro paciente se produjo el síndrome de acento extranjero incluso con la evidencia, por resonancia magnética funcional, de la contralateralización de las áreas del lenguaje con respecto a la lesión vascular. En adición, a pesar de la mejoría de este síndrome, el paciente refirió la acentuación de su trastorno en situaciones de estrés emocional.

## CONCLUSIÓN

Queda reportado el caso de este raro síndrome en un paciente pediátrico, que actualmente posee escasa comprensión de su fisiopatología, y la resolución espontánea de un aneurisma proximal luego de la exéresis de una MAV.

## Financial support and sponsorship

Nil.

## Conflicts of interest

There are no conflicts of interest.

## CITAS BIBLIOGRÁFICAS

1. Anderson RC, McDowell MM, Kellner CP, Appelboom G, Bruce SS, Kotchetkov IS, et al. Arteriovenous malformation-associated aneurysms in the pediatric population. *J Neurosurg Pediatr* 2012;9:11-6.
2. Galassi E, Tognetti F, Gaist G, Fagioli L, Frank F, Frank G. CT scan and metrizamide CT cisternography in arachnoid cysts of the middle cranial fossa: Classification and pathophysiological aspects. *Surg Neurol* 1982;17:363-9.
3. Gonzalez-Alvarez J, Parcet-Ibars MA, Avila C, Geffner-Sclarsky D. A rare neurologically originated speech disorder: Foreign accent syndrome. *Rev Neurol* 2003;36:227-34.
4. He L, Gao J, Thomas AJ, Fusco MR OC. Disappearance of a Ruptured Distal Flow-Related Aneurysm after Arteriovenous Malformation Nidal Embolization. *World Neurosurg* 2015;15:714-7.
5. Joaquim AF, de Oliveira E. Management of supratentorial arteriovenous malformations. *Clin Neurosurg* 2009;56:40-4.
6. Joo KH, Seok KC, Tae SK, Bong AR, Young JL. Multi-modality treatment for intracranial arteriovenous malformation associated with arterial aneurysm. *J Korean Neurosurg Soc* 2009;46:116-22.
7. Liu HE, Qi P, Liu YL, Liu HX LG. Foreign accent syndrome: Two case reports and literature review. *Eur Rev Med Pharmacol Sci* 2015;19:81-5.
8. Stein K-P, Wanke I, Forsting M, Zhu Y, Moldovan AS, Dammann P, et al. Associated aneurysms in supratentorial arteriovenous malformations: Impact of aneurysm size on haemorrhage. *Cerebrovasc Dis* 2015;39:122-9.
9. Spetzler RF, Martin N a. A proposed grading system for arteriovenous malformations. *J Neurosurg* 1986;65:476-83.
10. Thompson RC, Steinberg GK, Levy RP, Marks MP. The management of patients with arteriovenous malformations and associated intracranial aneurysms. *Neurosurgery* 1998;43:202-11; discussion 211-2.
11. Vares E. Un nuevo caso de síndrome del acento extranjero ligado al desarrollo. *RevLogop Foniatría y Audiol* 2015;35:77-83.