



Carta al Editor

Disco protésico atascado detectado por ecocardiografía transesofágica 3D

Stuck valve leaflet detected by 3D transesophageal echocardiography

Roberto Baltodano-Arellano ^{1a,2b}, Kelly Cupe-Chacalcaje ^{1a}, Ángela Cachicatari-Beltrán ^{1a}

Recibido: 12 de julio de 2021
Aceptado: 22 de julio de 2021

Filiación de los autores

- ¹ Hospital Nacional Guillermo Almonara Irigoyen, EsSalud. Lima-Perú.
- ² Facultad de Medicina, Universidad Nacional Mayor de San Marcos. Lima-Perú.
- ^a Especialista en imágenes cardíacas.
- ^b Docente.

*Correspondencia

Cristóbal de Peralta 1133 Dpto. 102, Surco, Lima, Perú
+51 996-723-803.

Correo

rbaltodanoa@unmsm.edu.pe

Conflictos de interés

Ninguno.

Financiamiento

Autofinanciado.

Citar como:

Baltodano-Arellano R, Cupe-Chacalcaje K, Cachicatari-Beltrán A. Disco protésico atascado detectado por ecocardiografía transesofágica 3D. Arch Peru Cardiol Cir Cardiovasc. 2021;2(3):216-218. doi: 10.47487/apcyccv.v2i3.144.

Sr. Editor:

Paciente varón de 67 años con antecedente de prótesis mecánica mitral implantada 5 meses antes, acude a consulta ambulatoria por disnea de esfuerzo. El electrocardiograma destacó por bloqueo de rama derecha. Siguiendo recomendaciones internacionales ⁽¹⁾, dada la sospecha de disfunción protésica, se indica la ecocardiografía transtorácica (ETT) y(o) transesofágica (ETE).

El hallazgo más relevante de la ETT estuvo en el estudio de la prótesis: el gradiente medio resultó en 8,4 mmHg (**Figura 1**), la relación del índice velocidad tiempo (ITV) prótesis/tracto de salida del ventrículo izquierdo calculada en 4, y el área de orificio efectivo por tiempo de hemipresión estimado en 1,5 cm². Una vez definida la severidad, se indicó la ETE para determinar el mecanismo de obstrucción valvular y valorar la presencia de regurgitación protésica, la cual se dificulta en la ETT por artefactos metálicos ⁽²⁾. Con la ETE-2D a nivel esofágico medio, se descubrió atascamiento del disco lateral y, consecuentemente, impedimento del flujo auriculoventricular de ese lado (**Figura 2**) además de regurgitación leve intraprotésica. Imágenes compatibles con trombos o pannus fueron descartadas por este método. La ETE-3D, desde la vista auricular o de cirujano, demostró con gran realismo asincronía bidisco, con movimientos adecuados del disco medial y completa inmovilidad del lateral (**Figura 3**), configurando con ello el origen de la disfunción protésica en este paciente.

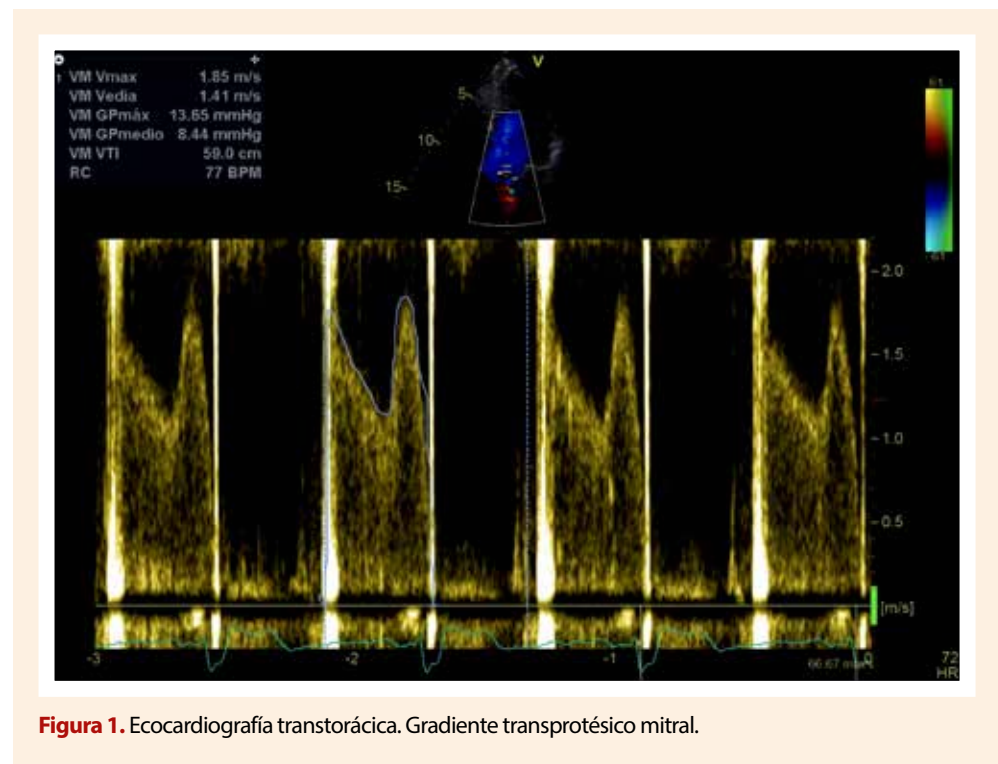


Figura 1. Ecocardiografía transtorácica. Gradiente transprotésico mitral.

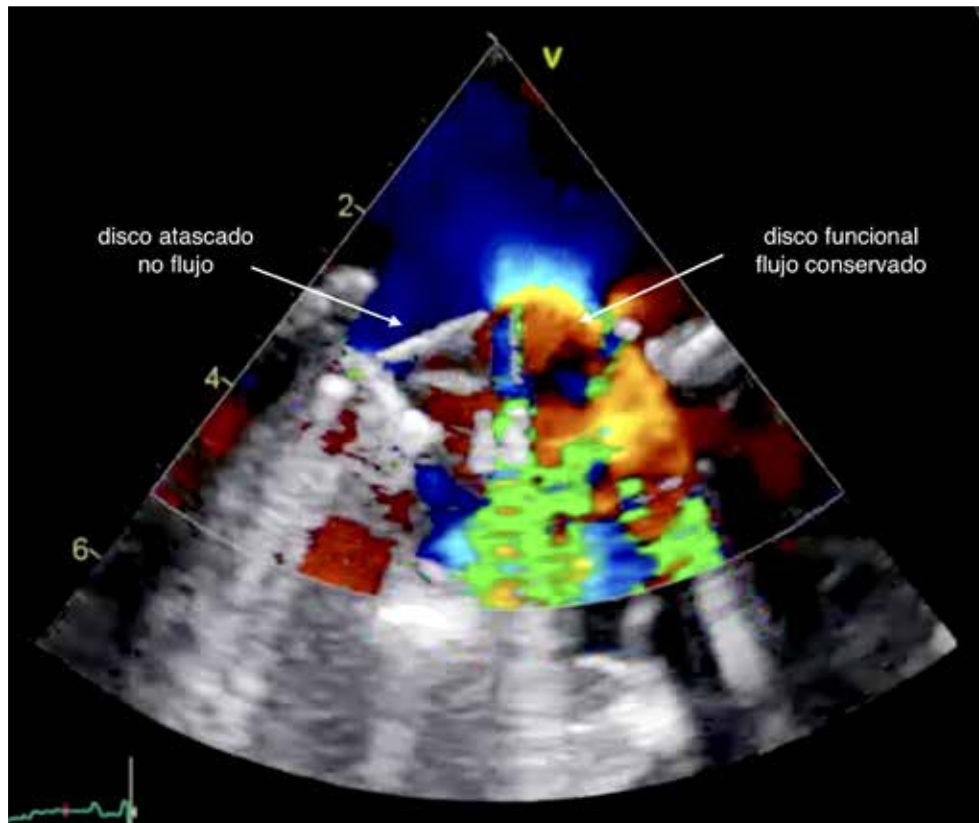


Figura 2. Ecocardiografía transesofágica a nivel esofágico medio en diástole. Doppler color en prótesis mitral.

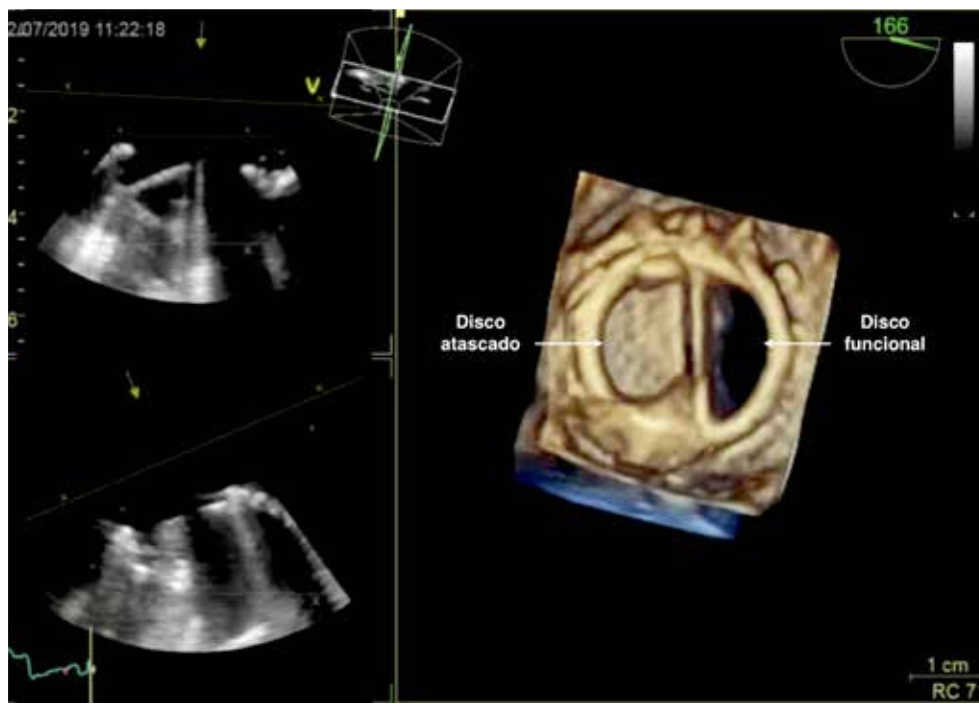


Figura 3. Ecografía transesofágica 3D a nivel esofágico medio en diástole. Prótesis mitral bidisco.

Contribución de los autores

RBA. Extracción, revisión, redacción, aprobación.

KCC. Extracción, revisión, redacción, aprobación.

ACB. Extracción, revisión, redacción, aprobación.

Referencias bibliográficas

1. Otto C, Nishimura R, Bonow R, Carabello B, Erwin J, Gentile F *et al.* 2020 ACC/AHA Guideline for the Management of Patients with Valvular Heart Disease: Executive Summary: A Report of the American College of Cardiology/American Heart Association Joint Committee on Clinical Practice Guidelines [published correction appears in *Circulation*. 2021 Feb 2;143(5): e228] [published correction appears in *Circulation*. 2021 Mar 9;143(10): e784]. *Circulation*. 2021;143(5):e35-e71. DOI:10.1161/CIR.0000000000000932
2. Tsang W, Weinert L, Kronzon I, Lang R. Three-dimensional echocardiography in the assessment of prosthetic valves. *Rev Esp Cardiol*. 2011; 64(1): p.1–7. DOI:10.1016/j.recesp.2010.09.003