



# Recent Updates of Abbreviated MRI for Hepatocellular Carcinoma Screening

## 간세포암 감시를 위한 단축 자기공명영상의 최신지견

Jeong Woo Kim, MD , Chang Hee Lee, MD\*

Department of Radiology, Korea University Guro Hospital, Korea University College of Medicine, Seoul, Korea

International guidelines recommended screening with ultrasonography (US) every 6 months for patients at risk for hepatocellular carcinoma (HCC). However, US demonstrates low sensitivity for the early detection of HCC. Magnetic resonance imaging (MRI) plays an important role in the noninvasive diagnosis of HCC, but it is not suitable for surveillance due to its lengthy examination and high cost. Therefore, several studies have been using various abbreviated MRI strategies, including noncontrast abbreviated MRI, dynamic contrast-enhanced abbreviated MRI, and abbreviated MRI using hepatobiliary phase image for HCC surveillance. In this article, we aim to review these various strategies and explore the future direction of HCC surveillance considering the cost-effectiveness aspect.

**Index terms** Hepatocellular Carcinoma; Magnetic Resonance Imaging; Surveillance

## 서론

간세포암은 세계에서 6번째로 가장 흔한 암이자 암 사망의 4번째 원인이다(1, 2). 특히 우리나라에서는 암 사망의 두 번째 원인이자 가장 왕성한 생산활동 연령층인 40~59세 사이에서는 간세포암으로 인한 사망률이 1위이며, 간세포암으로 인한 연간 경제적 부담은 모든 암 중 가장 높다(3). American Association of Study of Liver Disease (이하 AASLD)에서는 고위험 환자에서 6개월마다 혈청 알파태아단백(alpha-fetoprotein) 검사와 함께 초음파 검사를 할 것을 권고하고 있다(4). 간세포암 감시(surveillance)에 관한 한 전향적 무작위 대조군 연구(randomized controlled trial)는 6개월마다 간 초음파 검사와 함께 혈청 알파태아단백 검사를 하는 것이 간세포암 관련 사망률을 37% 감소시킨다는 것을 보여주었다(5). 그러나

Received February 8, 2021  
Revised March 12, 2021  
Accepted March 17, 2021

\*Corresponding author  
Chang Hee Lee, MD  
Department of Radiology,  
Korea University Guro Hospital,  
Korea University  
College of Medicine,  
148 Gurodong-ro, Guro-gu,  
Seoul 08308, Korea.

Tel 82-2-2626-1338  
Fax 82-2-863-9282  
E-mail chlee86@korea.ac.kr

This is an Open Access article distributed under the terms of the Creative Commons Attribution Non-Commercial License (<https://creativecommons.org/licenses/by-nc/4.0>) which permits unrestricted non-commercial use, distribution, and reproduction in any medium, provided the original work is properly cited.

### ORCID iDs

Jeong Woo Kim   
<https://orcid.org/0000-0003-1580-1006>  
Chang Hee Lee   
<https://orcid.org/0000-0003-3381-2227>

초음파 검사는 간 경변(cirrhosis) 환자에서 초기 간세포암을 발견하는 데에 민감도(sensitivity)가 47~63% 정도로 비교적 낮으며, 특히 비알코올성 지방간질환(non-alcoholic fatty liver disease)을 가진 비만 환자에서는 더 낮은 민감도를 보인다(6-10). 간 경변 환자와 비만 환자는 점차 증가하고 있기 때문에 다른 영상 진단 장비를 이용한 개선된 선별검사 전략이 필요할 것으로 생각된다.

역동적 조영증강(dynamic contrast-enhanced) 전산화단층촬영(computed tomography; 이하 CT)과 자기공명영상(magnetic resonance imaging; 이하 MRI)은 간세포암 환자에서 가장 널리 사용되는 영상 검사로서 민감도/특이도(sensitivity/specificity)가 각각 68~80/84~93% 그리고 79~86/79~93%로 보고되었다(11, 12). CT와 MRI는 AASLD, Organ Procurement and Transplant Network, 그리고 Liver Imaging Reporting and Data System (이하 LI-RADS)을 포함한 여러 가지 임상진료지침에 포함되어 간세포암을 진단하는 데 중요한 역할을 하는 영상 검사들이다(4, 13, 14). 간세포암은 간 경변 환자에서 특정한 영상 소견들[예를 들어, 크기, 동맥기 과조영증강(arterial phase hyperenhancement), 그리고 씻김(washout)]을 보이는 경우 침습적인 조직검사를 통한 확진 없이 진단할 수 있다(13, 15).

간세포암의 비침습적인 진단에서 이러한 사용에도 불구하고, 간 경변 환자의 선별검사로 CT 또는 MRI를 사용할 수 있을지는 보건경제학적인 관점에서 논란의 여지가 있다(16). 특히 MRI는 영상 데이터 획득(data acquisition), 영상 재구성(image reconstruction), 사후처리 잡음제거(post-processing denoising), 그리고 인공물 감소(artifact reduction)에 있어서 기술적인 발전을 이뤄내며 간세포암 진단에 널리 사용되고 있지만, 검사 시간이 길고, 접근성이 제한적이며, 검사 비용이 높아 선별검사로 적합하지 않다(17). LI-RADS에서 권고하는 완전한 프로토콜의 진단 MRI (complete-protocol diagnostic MRI)에는 비조영증강 시퀀스[T2-강조, T1-강조 동위상/역위상(in- and opposed-phase), 확산강조(diffusion-weighted)]와 조영증강 시퀀스들이 포함되어 환자 준비, 영상 획득, 검사실 회전(room turnover)을 포함한 “검사실 시간(room time)”이 약 40분 정도 소요된다(18, 19). 필수적인 시퀀스들만 조합하여 MRI의 진단적 정확성은 유지하면서도 검사 시간과 비용을 감소시킬 수 있다면, 단축 MRI (abbreviated MRI)가 비용-효과적인 선별검사의 대안(alternative)이 될 수 있을 것이다.

영어로 “abbreviated”, 한글로 “단축”이라는 용어는 자칫 뭔가 부족한 검사로 느껴져 부적절한 용어라고 생각될 수 있지만, 이는 2014년 Kuhl 등(20)이 유방암 감시 연구에서 처음 사용한 이후로 유방암뿐만 아니라 다양한 질병을 감시하는 연구에 널리 사용되고 있다. 앞서 언급한 바와 같이 간세포암을 진단하는 데에는 40분 이상 소요되는 완전한 프로토콜의 진단 MRI가 필요하지만, 간세포암 감시는 병변을 발견을 하여 추가적인 검사를 결정하는 것이 일차적인 목적이기 때문에 긴 시간이 소요되는 완전한 프로토콜의 진단 MRI를 시행할 필요가 없다. 시간과 공간이 제한된 상황에서 감시가 필요한 환자들에게는 의심되는 병변을 발견하는 데 꼭 필요한 시퀀스들만 조합하여 MRI를 시행하고, 진단이 필요한 환자들에게는 완전한 프로토콜의 MRI를 시행하는 것이 비용-효과적인 것이다.

간 경변 환자의 간세포암 감시에 있어 다양한 단축 MRI 전략들을 이용한 여러 가지 연구들이 있었다. 여기에는 조영제를 이용하지 않는 전략들(T1-강조, T2-강조, 확산강조영상)과 조영제를

이용한 전략들이 있으며, 조영제를 이용한 전략에는 간세포 특이(hepatocyte-specific) 조영제를 이용하여 획득한 간담도기(hepatobiliary phase; 이하 HBP) 영상을 포함한 전략들과 세포 외(extracellular) 가돌리늄(gadolinium) 조영제를 이용한 전략들이 있다. 이 종설에서는 다양한 전략들을 살펴보고 비용-효과적인 측면을 고려하여 간세포암 감시의 앞으로 나아가야 할 방향에 대해 살펴보고자 한다.

### 단축 MRI 전략

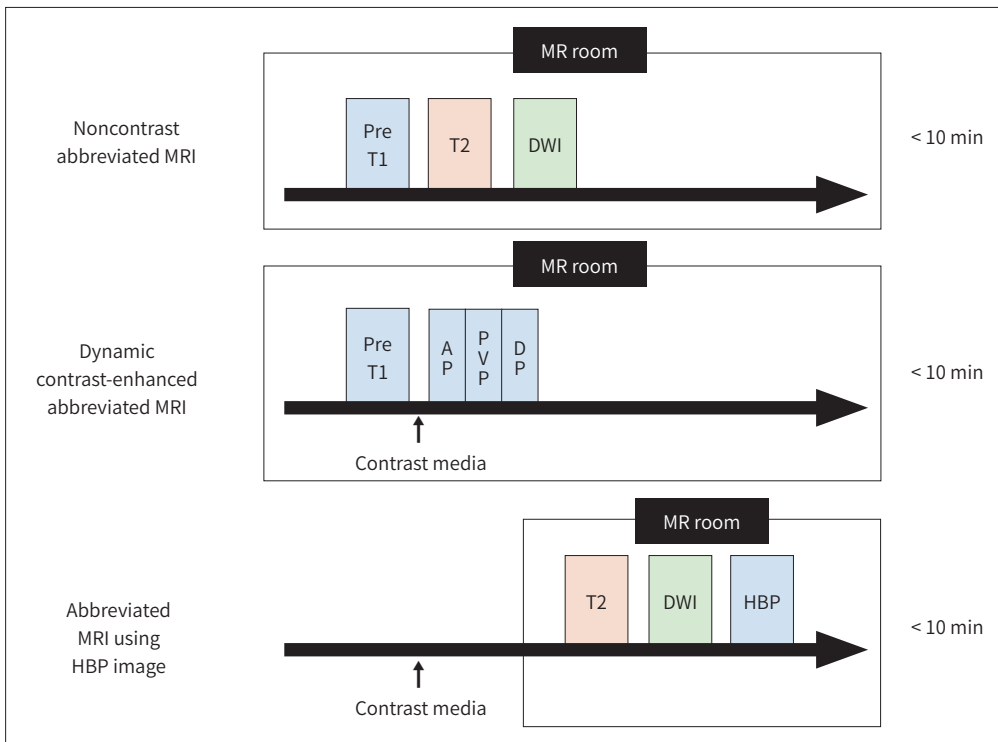
간세포암 감시를 위해 여러 연구들에서 다양한 단축 MRI 전략들이 제시되었다. 그 전략들은 다음과 같이 크게 세 가지로 나누어 볼 수 있다(Fig. 1). 단축 MRI 전략들에서 영상 획득 시간은 모두 10분 이내이다.

- 1) 비조영증강 단축 MRI (Noncontrast Abbreviated MRI) (Fig. 2, Table 1)
- 2) 역동적 조영증강 단축 MRI (Dynamic Contrast-Enhanced Abbreviated MRI) (Fig. 3, Table 2)
- 3) 간담도기영상을 포함한 단축 MRI (Abbreviated MRI Using HBP Image) (Fig. 4, Table 3)

Fig. 1. Strategies of abbreviated MRI.

Noncontrast abbreviated MRI consists of pre-enhanced T1-weighted, T2-weighted, and DWIs. Dynamic contrast-enhanced abbreviated MRI consists of gadolinium-based contrast agent-enhanced T1-weighted dynamic (pre-enhanced, AP, PVP, DP) images. Abbreviated MRI using HBP image consists of T2-weighted, diffusion-weighted, and HBP images. All abbreviated MRI strategies take less than 10 minutes.

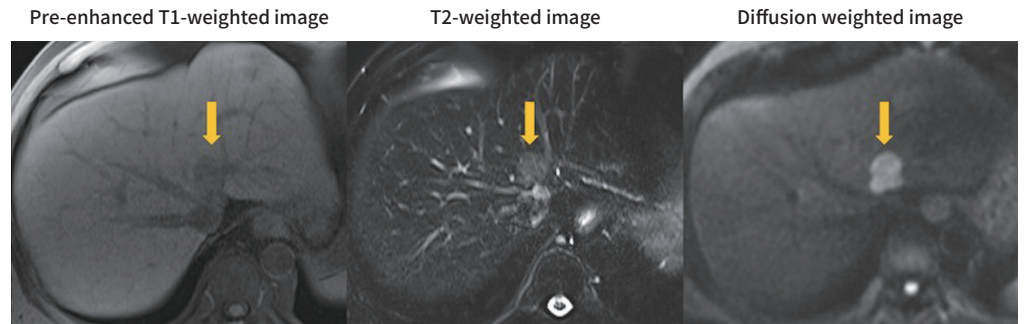
AP = arterial phase, DP = delayed phase, DWI = diffusion weighted image, HBP = hepatobiliary phase, PVP = portal venous phase



**Fig. 2.** An example of noncontrast abbreviated MRI for HCC surveillance.

Noncontrast abbreviated MR images in a 51-year-old male with chronic hepatitis B demonstrate a 2.3-cm observation in segment 4a that shows hypointensity on the pre-enhanced T1-weighted image and mild hyperintensity on the T2-weighted and diffusion-weighted images. This study was considered positive for suspected HCC, and the patient was referred for a complete-protocol diagnostic MRI.

HCC = hepatocellular carcinoma



### 비조영증강 단축 MRI (Noncontrast Abbreviated MRI)

비조영증강 단축 MRI는 T1-강조, T2-강조, 그리고 확산강조영상들로 구성되어 있다(Fig. 2). 이 시퀀스들을 이용한 간세포암의 발견은 LI-RADS의 부가적 소견(ancillary feature)들을 이용한다. 비조영증강 단축 MRI에서 관찰 가능한 부가적 소견들로는 제한된 확산(restricted diffusion), 경도-중등도 T2 고신호강도(mild-to-moderate T2 hyperintensity), 철 또는 지방 회피(iron or fat sparing) (동위상/역위상 영상이 포함된 경우), 그리고 종괴 내 혈액 산물(blood product)이 있다(21-23). T2-강조영상에서 매우 밝은 신호강도를 보이는 경우 낭종(cyst)이나 혈관종(hemangioma)을 배제하는 데 도움이 된다. 확산강조영상은 간 내 병변을 발견하는 데 도움이 되며, 특히 혈관 근처의 병변을 발견하는 데 도움이 된다(24).

비조영증강 단축 MRI를 이용한 연구들은 모두 후향적 연구로 완전한 프로토콜의 MRI에서 T1-강조, T2-강조, 그리고 확산강조영상 시퀀스들을 조합한 시뮬레이션 된 프로토콜(simulated protocol)을 이용하였다(Table 1) (25-28).

Kim 등(25)이 157명의 환자를 대상으로 한 연구에서는 3명의 평가자가 4단계로 악성 가능성을 평가하고, 3단계(probably a malignancy)와 4단계(definitely a malignancy)를 검사 양성(test-positive)으로 보았을 때, 환자별 분석(per-patient analysis)에서 민감도, 특이도, 양성예측도(positive predictive value), 그리고 음성예측도(negative predictive value)가 각각 91.7%, 77.5%, 94.7%, 그리고 68.1%였다.

Han 등(26)이 175명의 초 진단된 간세포암 환자들과 72명의 대조군을 대상으로 한 연구에서는 2명의 평가자가 3가지 소견(경도-중등도의 T2 고신호강도, 제한된 확산, 동위상/역위상 영상에서 지방 성분) 중에 2가지 이상이 있는 경우 “suspicious lesion”으로 기록하였을 때, 환자별 분석에서 조직학적 또는 영상으로 확진된 간세포암에 대한 민감도와 특이도가 각각 82.9~86.3%와 76.4~87.5%였다. 병변별 분석(per-lesion analysis)에서는 민감도가 70.5~75.9%였다.

Chan 등(27)이 188명의 환자를 대상으로 한 연구에서는 3명의 평가자가 “return to screening” 또는 “needs further imaging”으로 각 병변들을 분류하였을 때, 환자별 분석에서 LR-4, LR-5, 그

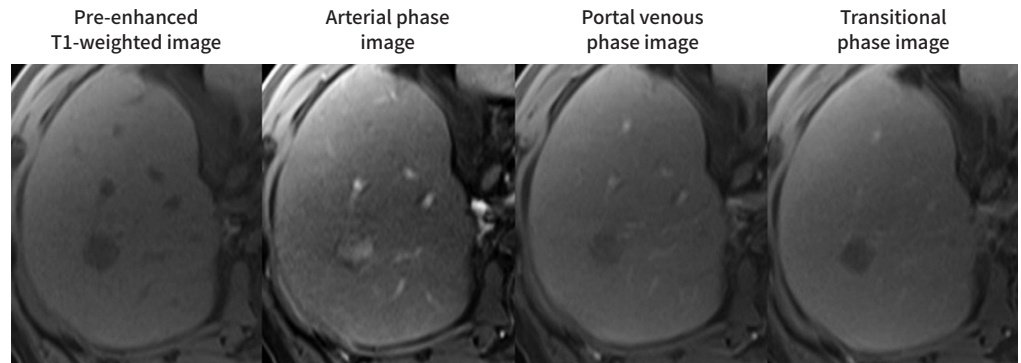
Table 1. Studies on Noncontrast Abbreviated MRI

Reference	Composition of Patients	Composition of Abbreviated MRI	Assessment	Reference Standard	Sensitivity (%)	Specificity (%)	PPV (%)	NPV (%)
Kim et al. (25)	135 patients with 136 HCCs, 12 cholangiocarcinoma, 34 benign lesions 22 patients with cirrhosis but no focal lesion	T1-WI T2-WI DWI	Any size 4-point scale 1) probably not a malignancy, 2) possibly not a malignancy, 3) probably a malignancy, 4) definitely a malignancy Test-positive: 3 and 4	Histopathological examination	91.7	77.5	94.7	68.1
Han et al. (26)	175 patients with initially diagnosed HCCs 72 patients with chronic liver disease	T1-WI T2-WI DWI	≥ 10 mm If any two of three findings favoring HCC, "suspicious lesion" (test-positive) 1) Mild-to-moderate T2 hyperintensity 2) Fat component on T1-WI in- and out-of- phase 3) Restricted diffusion	Histopathological examination or imaging findings	82.9-86.3	76.4-87.5	N/A	N/A
Chan et al. (27)	188 patients including 28 patients with 42 malignant lesions	T1-WI T2-WI DWI	Any size "return to screening" or "needs further imaging" (test-positive)	Imaging findings	84.5	92.7	67.0	97.1
Whang et al. (28)	140 patients with initially diagnosed HCCs 123 patients with chronic liver disease	T1-WI T2-WI DWI	≥ 10 mm If any two of three findings favoring HCC, "suspicious lesion" (test-positive) 1) Mild-to-moderate T2 hyperintensity 2) Fat component on T1-WI in- and out-of- phase 3) Restricted diffusion	Histopathological examination or imaging findings	85.7-89.6	92.7	N/A	N/A

DWI = diffusion weighted image, HCC = hepatocellular carcinoma, N/A = not available, NPV = negative predictive value, PPV = positive predictive value, T1-WI = T1-weighted image, T2-WI = T2-weighted image

**Fig. 3.** An example of dynamic contrast-enhanced abbreviated MRI for HCC surveillance. Axial dynamic gadoteric acid-enhanced T1-weighted MR images in a 53-year-old male with chronic hepatitis B demonstrate a 2.0-cm observation in segment 5 that shows enhancement on the arterial phase image and washout appearance on the portal venous and transitional phase images. These imaging findings correspond to Liver Imaging Reporting and Data System category LR-5, and this study was considered positive for suspected HCC.

HCC = hepatocellular carcinoma



리고 LR-M에 대한 민감도, 특이도, 양성예측도, 그리고 음성예측도가 각각 84.5%, 92.7%, 67%, 그리고 97.1%였다.

Whang 등(28)이 140명의 초 진단된 간세포암 환자들과 123명의 대조군을 대상으로 한 연구에서는 2명의 평가자가 3가지 소견(경도-중등도의 T2 고신호강도, 제한된 확산, 동위상/역위상 영상에서 지방 성분) 중에 2가지 이상이 있는 경우 “suspicious lesion”으로 기록하였을 때, 환자별 분석에서 LR-4, LR-5, 그리고 LR-M에 대한 민감도와 특이도가 각각 85.7~86.4%, 92.7%였고, LR5와 LR-M에 대한 민감도는 89.6%였다. 병변별 분석에서는 LR-4, LR-5, 그리고 LR-M에 대한 민감도가 79.8~81.5%였고, LR-5와 LR-M에 대한 민감도가 86.7%였다.

정리해보면, 비조영증강 단축 MRI의 환자별 민감도와 특이도는 각각 79.1~91.7%와 76~98%로 이는 초음파의 보고된 환자별 민감도(47~63%)와 비교하면 높은 수치이다(6, 7). Park 등(29)의 연구에서는 조영증강 MRI와 초음파를 모두 시행한 382명의 환자들을 대상으로 T2-강조영상과 확산강조영상으로 구성된 비조영증강 단축 MRI와 초음파의 진단능(diagnostic performance)을 비교하였을 때 병변별 민감도(77.1% vs. 25.0%), 환자별 민감도(79.1% vs. 27.9%)와 특이도(97.9% vs. 94.5%)가 비조영증강 단축 MRI에서 모두 유의하게 높았다(29). 한편, Whang 등(28)의 연구에서는 비조영증강 단축 MRI와 간담도기영상을 포함한 단축 MRI를 비교하였을 때, 환자별 민감도(85.7~86.4% vs. 89.3~90.0%)와 특이도(92.7% vs. 92.7%) 그리고 병변별 민감도(79.8~81.5% vs. 84.4%)에 유의한 차이를 보이지 않았다(28). Vietti Violi 등(30)의 연구에서도 간담도기영상을 포함한 단축 MRI와 비조영증강 단축 MRI를 비교하였는데, 비조영증강 단축 MRI의 환자별 민감도(61.5% vs. 80.8%)는 낮은 수치였지만 통계적으로 유의한 차이를 보이지 않았고( $p=0.06$ ), 환자별 특이도(95.5% vs. 94.9%) 또한 유의한 차이가 없었다.

### 역동적 조영증강 단축 MRI (Dynamic Contrast-Enhanced MRI)

역동적 조영증강 단축 MRI는 세포 외 가돌리늄 조영제를 이용하여 얻은 T1-강조 비조영증강,



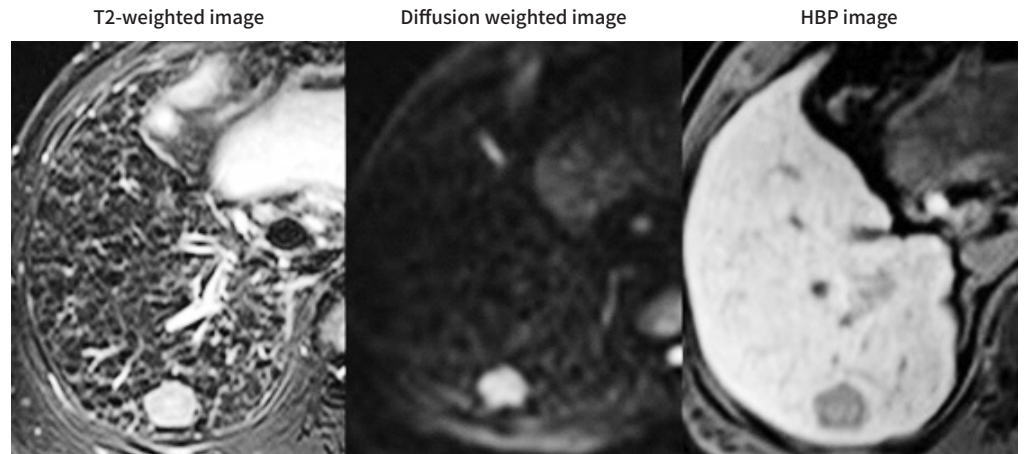
Table 2. Studies of Dynamic Contrast-Enhanced Abbreviated MRI

Reference	Composition of Patients	Composition of Abbreviated MRI	Assessment	Reference Standard	Sensitivity (%)	Specificity (%)	PPV (%)	NPV (%)	Remarks
Lee et al. (31)	164 patients at increased risk for HCC	Gadobutrol (Gadovist®)-enhanced T1-weighted dynamic (pre/arterial/portal/delayed phase) images	LI-RADS v2014 category	Complete-protocol MRI	N/A	N/A	N/A	N/A	No change of LI-RADS category in 95% of cases
Khatri et al. (16)	93 patients with liver cirrhosis	Gadobutrol (Gadovist®)-enhanced T1-weighted dynamic (arterial/portal/delayed phase) images T2-WI	LI-RADS v2018 category	Histopathological examination or imaging findings	92.1	88.6	N/A	N/A	
Vietti Vroli et al. (30)	237 patients with chronic liver disease	Gadoxetate disodium (Eovist®/Primovist®)-enhanced T1-weighted dynamic (pre/arterial/portal/transitional phase) images T2-WI DWI	LI-RADS v2018 category	Histopathological examination or imaging findings	84.6	99.8	95.7	99.1	

DWI = diffusion weighted image, HCC = hepatocellular carcinoma, LI-RADS = Liver Imaging Reporting and Data System, N/A = not available, NPV = negative predictive value, PPV = positive predictive value, T2-WI = T2-weighted image

**Fig. 4.** An example of abbreviated MRI using HBP image for HCC surveillance. Axial MR images in a 43-year-old male with chronic hepatitis B demonstrate a 2.1-cm observation in segment 6 that shows mild hyperintensity on the T2-weighted and diffusion-weighted images and hypointensity on the HBP image. This study was considered positive for suspected HCC, and the patient was referred for a complete-protocol diagnostic MRI.

HBP = hepatobiliary phase, HCC = hepatocellular carcinoma



동맥기, 문맥기, 지연기 영상들을 포함한 역동적 조영증강 영상들로 구성되며, 일부 연구에서는 T2-강조영상을 포함하거나 세포 외 가돌리늄 조영제 대신 간세포 특이 조영제를 이용하였다(Fig. 3). 역동적 조영증강 단축 MRI에서는 LI-RADS의 주요 소견(major feature) 들인 동맥기 과조영증강, 찢김 현상, 그리고 피막 현상(capsule appearance)을 평가할 수 있어 병변의 발견과 동시에 특성화(characterization)를 할 수 있다는 장점이 있다(31, 32).

역동적 조영증강 단축 MRI를 이용한 연구들 또한 모두 후향적 연구로 완전한 프로토콜의 MRI에서 T1-강조 역동적 조영증강 영상에 T2-강조영상을 포함하거나 포함하지 않은 영상 시퀀스들을 조합한 시뮬레이션된 프로토콜을 이용하였다(Table 2) (16, 30, 31).

Lee 등(31)이 156명의 환자를 대상으로 한 연구에서는 T1-강조 조영증강 전 영상과 역동적 조영증강[gadobutrol (Gadovist<sup>®</sup>, Bayer Schering Pharma, Berlin, Germany)] 영상만을 포함한 조영증강 단축 MRI에서 세 명의 평가자가 LI-RADS 분류로 각 병변들을 평가하였을 때, 93~96%의 환자들은 완전한 프로토콜의 MRI와 비교하여 LI-RADS 분류에 변화가 없었다. LI-RADS 분류에 변화가 있는 사례들은 대부분 T2 고신호강도 또는 제한된 확산과 같은 부가적 소견이 추가됨에 따라 LI-RADS 분류가 LR-3에서 LR-4로 한 단계 상승한 경우였다.

Khatri 등(16)이 93명의 환자를 대상으로 한 연구에서는 T2-강조영상과 T1-강조 역동적 조영증강(gadobutrol, Gadovist<sup>®</sup>, Bayer Schering Pharma) 영상을 포함한 조영증강 단축 MRI에서 5명의 평가자가 LI-RADS 분류로 각 병변들을 평가하였는데, LR-4 이상[즉, LR-4, LR-5, LR-M, 그리고 LR-tumor in vein (TIV)]을 검사 양성으로 보았을 때, 환자별 민감도와 특이도가 각각 92.1%와 88.6%였다.

한편 간세포 특이 조영제를 이용한 Vietti Violi 등(30)의 연구에서는 T1-강조 역동적 조영증강(gadoxetate disodium, Eovist<sup>®</sup> in the USA/Primovist<sup>®</sup> in Europe, Bayer Schering Parma) 영



Table 3. Studies of Abbreviated MRI using HBP Image

Reference	Composition of Patients	Composition of Abbreviated MRI	Assessment	Reference Standard	Sensitivity (%)	Specificity (%)	PPV (%)	NPV (%)
Marks et al. (33)	298 patients at risk for HCC	T2-WI DWI HBP image	≥ 10 mm, imaging score 1-5 Test-positive: 4 and 5	Histopathological examination or imaging findings	83.7	93.2	71.4	96.7
Besa et al. (21)	62 patients with treatment-naïve HCC 112 patients with liver cirrhosis	Pre-enhanced T1-WI T2-WI DWI HBP images	≥ 10 mm Restricted diffusion and HBP hypointensity	Histopathological examination	80.6	96.1	92.0	90.0
Tillman et al. (34)	79 patients at risk for HCC	T2-WI DWI HBP image	≥ 10 mm Imaging score 1-4 Test-positive: 3 and 4	Histopathological examination or imaging findings	85.2	N/A	78.0	95.0
Vietti Violi et al. (30)	237 patients with chronic liver disease	T2-WI DWI HBP image	Negative (no observation or definitely benign observations), subthreshold (≥ 1 lesions < 10 mm and not clearly benign), positive [≥ 1 nodules ≥ 10 mm or distinctive area (s) of heterogeneity]	Histopathological examination or imaging findings	80.8	94.9	47.7	98.8
Whang et al. (28)	140 patients with initially diagnosed HCCs 123 patients with chronic liver disease	T2-WI DWI HBP image	If any two of three findings favoring HCC, "suspicious lesion" (test-positive) 1) Mild-to-moderate T2 hyperintensity 2) Restricted diffusion 3) HBP hypointensity	Histopathological examination or imaging findings	89.3-91.3	92.7	N/A	N/A
Brunsing et al. (35)	330 patients (93% with cirrhosis, 7% with CHBV)	T2-WI DWI HBP image	4-point scale 1) Negative: no focal observations or only definitely benign observations 2) Subthreshold: ≥ 1 observations not definitely benign, < 10 mm 3) Positive: ≥ 1 observations not definitely benign, ≥ 10 mm 4) Inadequate: HBP images severely limited	Histopathological examination or imaging findings	92.0	91.0	48.0	99.0

CHBV = chronic hepatitis B virus, DWI = diffusion weighted image, HBP = hepatobiliary phase, HCC = hepatocellular carcinoma, N/A = not available, NPV = negative predictive value, PPV = positive predictive value, T1-WI = T1-weighted image, T2-WI = T2-weighted image

상, T2-강조영상, 확산강조영상을 포함한 역동적 조영증강 단축 MRI에서 2명의 평가자가 LI-RADS 분류로 각 병변들을 평가하였을 때, 환자별 민감도, 특이도, 양성예측도, 음성예측도가 각각 84.6%, 99.8%, 95.7%, 99.1%였다.

정리해보면, 역동적 조영증강 단축 MRI의 환자별 민감도와 특이도는 각각 84.6~92.1%와 88.6~99.8%이고, 이는 역시 초음파의 환자별 민감도(47~63%)에 비하여 높은 수치이다(6, 7). Vietti Violi 등(30)의 연구에서는 간세포 특이 가돌리늄 조영제인 gadoxetate disodium (Eovist<sup>®</sup> in the USA and Primovist<sup>®</sup> in Europe, Bayer Schering Parma, Berlin, Germany)를 이용하여 역동적 조영증강 단축 MRI (T2-강조영상 + 확산강조영상 + T1-강조 역동적 조영증강 영상)를 비조영증강 단축 MRI (T2-강조영상 + 확산강조영상) 그리고 간담도기영상을 포함한 단축 MRI (T2-강조영상 + 확산강조영상 + 간담도기영상)와 비교하였는데, 역동적 조영증강 단축 MRI의 환자별 민감도는 가장 높았으나 통계적으로 유의한 차이는 없었고(84.6% vs. 61.5% vs. 80.8%), 특이도는 유의하게 가장 높은 수치를 보여주었다(99.8% vs. 95.5% vs. 94.9%).

### 간담도기영상을 포함한 단축 MRI (Abbreviated MRI Using HBP Image)

간담도기영상을 포함한 단축 MRI는 간세포 특이 가돌리늄 조영제인 gadoxetate disodium (Eovist<sup>®</sup> in the USA 또는 Primovist<sup>®</sup> in Europe, Bayer Schering Parma)을 정맥 내로 주입하여 얻어진다(21, 28, 30, 33-35). 간담도기영상을 포함한 단축 MRI는 T1-강조 간담도기영상, T2-강조 영상, 그리고 확산강조영상으로 구성된다(Fig. 4). 간세포암의 발견은 주로 LI-RADS의 부가적 소견인 간담도기 저신호강도(HBP hypointensity)와 제한된 확산을 이용하며, T2-강조영상은 앞서 비조영증강 단축 MRI에서 언급한 바와 같이 매우 밝은 신호강도를 보이는 경우 낭종이나 혈관종을 배제하는 데에 도움을 줄 수 있다.

Gadoxetate disodium은 혈관 내(intravascular)와 간질(interstitial) 공간으로 분포되는 세포 외 조영제와 달리 세포막에 있는 간세포 특이 유기 음이온 수송체 단백질 (organic anion transporter protein; 이하 OATP)에 의해 간세포에 흡수(uptake) 되고 축적되어 조영제 주입 후 약 20 분 후에 최대의 조영증강을 보인다. 간암 발생과정 동안 OATP의 발현이 점차 감소하여 간세포암에서 간담도기 저신호강도 소견이 나타나게 된다. 그러나 약 5~12%의 중등도분화 또는 고분화된 간세포암에서는 OATP가 과발현(overexpression) 되어 간담도기 고신호강도 소견을 보이게 된다(36-39). 이러한 소견은 양성 병변, 특히 국소결절성과증식(focal nodular hyperplasia)과의 감별을 어렵게 한다. 그 밖에도 심한 간 경변이나 담즙정체(cholestasis)가 있는 경우에도 간담도기의 흡수(uptake)가 감소하여 병변의 명확성(lesion conspicuity)이 감소하게 되고, 이는 간세포암 발견에 부정적인 영향을 미치게 된다. 일부 간세포암에서 간담도기 고신호강도를 보일 수 있다는 점과 간담도기 흡수가 감소하는 상황에서 병변의 명확성이 감소될 수 있다는 점은 간담도기영상을 포함한 단축 MRI에서 주의해야 할 점(pitfall) 들이다.

간담도기영상을 포함한 단축 MRI를 이용한 연구들 또한 모두 후향적 연구로 완전한 프로토콜의 MRI에서 T1-강조 간담도기영상, T2-강조영상, 그리고 확산강조영상 시퀀스들을 조합한 시뮬레이션 된 프로토콜을 이용하였다(Table 3) (21, 28, 30, 33-35).

Marks 등(33)이 298명의 환자를 대상으로 한 연구에서는 T2-강조영상과 간담도기영상을 포함한 단축 MRI (set 1)와 T2-강조영상, 간담도기영상, 그리고 확산강조영상을 포함한 단축 MRI (set 2)에서 2명의 평가자가 각 영상에서의 신호강도에 따라 5단계로 분류하고 4단계와 5단계를 검사 양성으로 보았을 때, set 1에서 환자별 민감도, 특이도, 양성예측도, 음성예측도가 각각 82.6%, 93.2%, 71.0%, 96.5%, set 2에서는 83.7%, 93.2%, 71.4%, 96.7%였고, set 1과 set 2에 유의한 차이가 없었다.

Besa 등(21)이 62명의 초진단 된 간세포암 환자들과 112명의 대조군을 대상으로 한 연구에서는 T1-강조 조영증강 전 영상, T2-강조영상, 확산강조영상, 그리고 간담도기영상을 포함한 단축 MRI에서 3명의 평가자가 제한된 확산과 간담도기 저신호강도 소견으로 간세포암을 발견하였을 때, 환자별 민감도, 특이도, 양성예측도, 음성예측도가 각각 80.6%, 96.1%, 92.0%, 90%였다. 병변별 민감도와 양성예측도는 각각 77.9%와 92.3%였다.

Tillman 등(34)이 206명의 환자들을 대상으로 한 연구에서는 T2-강조영상과 간담도기영상을 포함한 단축 MRI에서 두 명의 평가자가 T2-강조영상과 간담도기영상에서의 신호강도에 따라 병변을 4단계로 분류하고, 3단계와 4단계를 검사 양성으로 보았을 때, 병변별 민감도, 양성예측도, 음성예측도가 각각 85.2%, 78.0%, 95.0%였다.

Vietti Violi 등(30)이 237명의 환자들을 대상으로 한 연구에서는 T2-강조영상, 확산강조영상, 그리고 간담도기영상을 포함한 단축 MRI에서 2명의 평가자가 환자들을 negative, subthreshold, positive로 분류하였을 때, 환자별 민감도, 특이도, 양성예측도, 음성예측도가 각각 80.8%, 94.9%, 47.7%, 98.8%였다.

앞서 비조영증강 단축 MRI에서 언급한 바 있는 Whang 등(28)의 연구에서는 T2-강조영상, 확산강조영상, 그리고 간담도기영상을 포함한 단축 MRI에서 2명의 평가자가 3가지 소견(경도-중등도의 T2 고신호강도, 제한된 확산, 간담도기 저신호강도) 중에 2가지 이상이 있는 경우 “suspicious lesion”으로 기록하였을 때, 환자별 분석에서 LR-4, LR-5, 그리고 LR-M에 대한 민감도와 특이도가 각각 89.3~90.0%, 92.7%였고, LR-5와 LR-M에 대한 민감도는 90.4~91.3%였다. 병변별 분석에서는 LR-4, LR-5, LR-M에 대한 민감도가 84.4%였고, LR-5와 LR-M에 대한 민감도가 89.1%였다.

마지막으로 Brunsing 등(35)이 330명의 환자를 대상으로 한 연구에서는 T2-강조영상, 확산강조영상, 그리고 간담도기영상을 포함한 단축 MRI에서 6명 중 한 명의 평가자가 환자들을 negative, subthreshold, positive, inadequate 4단계로 분류하였는데, positive 분류만을 검사 양성으로 보았을 때 민감도, 특이도, 양성예측도, 음성예측도가 각각 92%, 91%, 48%, 99%였고, positive와 subthreshold 분류를 검사 양성으로 보았을 때 각각 92%, 85%, 36%, 99%였으며, inadequate를 제외하고 positive 분류만을 검사 양성으로 보았을 때 각각 92%, 89%, 48%, 99%였다.

정리해보면, 간담도기영상을 포함한 단축 MRI는 민감도가 81~92%, 음성예측도가 90~96%였고, 이는 역시 초음파의 민감도(47~63%)에 비하여 높은 수치이다(6, 7).

## 단축 MRI의 실용화를 위한 고려 사항

지금까지 비조영증강 단축 MRI, 역동적 조영증강 단축 MRI, 그리고 간담도기영상을 포함한 단축 MRI를 포함한 다양한 단축 MRI 전략들을 살펴보았다. 단축 MRI가 간세포암의 감시를 하는데 실제로 사용되기 위해서는 크게 4가지 측면에 대한 고려가 필요할 것으로 생각된다.

- 1) 단축 MRI에 대한 근거(Evidence)
- 2) 표준화된 판독 형태(Standardized Reporting Template)
- 3) 비용-효과 분석(Cost-Effectiveness Analysis)
- 4) 부적당한 검사(Inadequate Examination)와 추가검사를 위한 콜백(Callback)

### 간세포암 감시에 있어 단축 MRI에 대한 근거(Evidence for Abbreviated MRI in HCC Surveillance)

앞서 살펴본 다양한 단축 MRI 전략들을 이용한 연구들은 모두 후향적 연구였고 진정한 의미의 간세포암 감시 코호트가 포함되지 않았다. 대부분의 간세포암 가이드라인에서는 원인과 관계없이 간 경변(Child-Pugh 분류 A 또는 B) 환자군과 만성 B형 간염 환자군을 감시 대상으로 하고 있다. 안타깝게도 현재까지 진정한 의미의 감시 코호트에서 초음파와 단축 MRI를 비교하거나 단축 MRI 전략들을 서로 비교한 전향적 연구는 없었다. 후향적 연구들에서 사용된 단축 MRI의 프로토콜과 포함된 집단의 구성이 연구마다 서로 다르기 때문에 다양한 연구들의 결과를 통합하는 것은 어려운 일이다. 또한 조직검사 결과를 참조 표준(reference standard)으로 사용한 연구들도 있었지만, 대부분의 연구들은 완전한 프로토콜의 MRI 소견을 참조 표준으로 사용하는 등 참조 표준이 연구마다 달랐다.

비록 이러한 제한점들이 있지만, 각 연구들에서 보고된 단축 MRI의 환자별 민감도와 특이도는 그동안 보고된 초음파의 민감도, 특이도 보다 높았고, 단축 MRI의 평가자 간 일치도(inter-reader agreement) (환자별  $\kappa = 0.51 \sim 0.8$ , 병변별  $\kappa = 0.67 \sim 0.88$ ) 또한 비교적 높았다(40). 이러한 근거들은 일관성 있는 판독으로 단축 MRI가 간세포암 감시에 사용될 가능성을 보여주었다. 앞서 언급한 Park 등(29)의 연구에서는 초음파와 MRI를 모두 시행한 간세포암의 고위험군을 전향적으로 모집하고 비조영증강 단축 MRI를 시뮬레이션 시켜 후향적으로 분석하였는데, 초음파와 비교하여 비조영증강 단축 MRI의 병변별 민감도(77.1% vs. 25.0%), 환자별 민감도(79.1% vs. 27.9%)와 특이도(97.9% vs. 94.5%)가 모두 유의하게 높다는 결과를 보여주었다.

한편 현재 우리나라에서는 간세포암 위험이 있는 환자들을 대상으로 6개월마다 초음파 또는 비조영증강 단축 MRI (T1-강조, T2-강조, 확산강조영상)를 시행하여 비교하는 전향적 무작위 임상 시험(prospective randomized clinical trial)인 MIRACLE-HCC trial과 6개월마다 초음파와 12개월마다 비조영증강 단축 MRI (T1-강조, T2-강조, 확산강조영상)를 시행하여 비교하는 전향적 다기관 임상 시험(prospective multicenter clinical trial)인 MAGNUS-HCC trial이 진행 중이며, 앞서 살펴본 후향적 연구들의 결과를 검증해 줄 전향적 결과들이 앞으로 나올 것으로 기대된다(41, 42). 이 밖에도 간세포암 위험이 있는 환자들에서 초음파와 단축 MRI를 비교하는 다양한

연구들 1) NCT04288323, University of California, San Diego, supported by Bayer, 2) NCT03731923, Seoul National University Hospital, supported by Guerbet, 3) NCT04539717, Icahn School of Medicine at Mount Sinai, 4) NCT04455932, Concord Repatriation General Hospital)이 진행 중이다.

### 표준화된 판독 형태(Standardized Reporting Template)

앞서 살펴본 다양한 단축 MRI 전략들을 이용한 연구들에서 검사 양성으로 판단하는 기준은 연구마다 다양했다. 역동적 조영증강 단축 MRI에서는 LI-RADS의 주요 소견들을 모두 평가할 수 있기 때문에 LI-RADS 분류를 사용하여 평가하였지만, 비조영증강 단축 MRI나 간담도기영상을 포함한 단축 MRI에서는 주로 부가적 소견을 평가하는데, 표준화된 판독 형태가 없어서 연구마다 다양한 기준으로 보고를 하였다(16, 21, 28, 30, 31, 33-35). 초음파 감시와 달리 LI-RADS에서는 단축 MRI의 표준화된 판독 형태를 제공하지 않고 있다. 먼저 LI-RADS version 2017부터 제공하고 있는 초음파 감시에 대한 알고리즘을 살펴보면, 크게 2가지 부분에 대해 평가한다(14). 첫 번째로 ultrasonography (이하 US) category는 US-1 (negative: no observation or only definitely benign observation), US-2 (subthreshold: < 10 mm in diameter, not definitely benign), 그리고 US-3 (positive:  $\geq$  10 mm in diameter, not definitely benign or new thrombus in vein)로 구성되어 있고, 두 번째로 US visualization score는 A (minimal limitation), B (moderate limitation), 그리고 C (severe limitation)으로 구성되어 있다.

University of California, San Diego에서는 최근 두 편의 논문에서 LI-RADS 초음파 감시에서의 알고리즘을 참고하여 이와 비슷한 표준 판독 형태를 제시하였다(35, 40). 먼저 병변에 대해 negative (no evidence of HCC), subthreshold (observation < 1 cm in diameter, not definitely benign), positive (observation  $\geq$  1 cm in diameter or new thrombus in vein)로 평가를 하고, 혈관과 비교한 간 실질의 신호강도, 간실질의 질감(texture), 그리고 인공물(artifact) 여부에 따라 visualization score를 A-C로 평가를 한다(35, 40). 추가적인 연구를 통한 자료가 더 필요하겠지만, 이러한 표준화된 판독 형태가 마련된다면, 단축 MRI에서의 평가에 따라 일관된 권고를 임상사들과 환자들에게 제공할 수 있을 것으로 기대된다.

### 비용-효과 분석(Cost-Effectiveness Analysis)

간세포암 감시에 있어서 비용-효과를 결정하는 요인들로는 검사 자체의 비용뿐만 아니라 검사의 진단능, 간세포암의 발생률(incidence), 그리고 치료로 얻어지는 생존율이 포함된다. 그동안 단축 MRI 전략의 비용-효과를 분석한 몇 가지 연구들이 있었다(21, 30, 43, 44).

Lima 등(43)의 연구에서는 초음파, CT, MRI, 단축 MRI를 포함한 다양한 영상 검사들을 이용한 감시 전략들의 비용-효과를 분석하였을 때, 환자들이 통상적인 참여율을 보이는 경우(conservative compliance scenario), 단축 MRI로 감시를 하는 것이 가장 비용-효과적이었다.

Goossens 등(44)의 연구에서는 간세포암의 위험도를 고위험, 중간위험, 저위험으로 분류하고 US, CT, MRI, 단축 MRI를 다양하게 조합한 여러 가지 전략들의 비용-효과를 분석하였을 때, 고위



험과 중간위험도 환자군에서 단축 MRI를 시행하는 전략이 질-보정생존년(quality-adjusted life year) 당 점증적 비용-효과비(incremental cost-effectiveness ratio)가 \$2100으로 가장 낮았다.

한편, Besa 등(21)이 비조영증강 단축 MRI와 간담도기영상을 포함한 단축 MRI의 비용-효과를 분석한 연구에서는, 각 단축 MRI의 비용을 다음과 같이 산정하였다: 완전한 프로토콜의 조영증강 MRI, \$527.84; 간담도기영상을 포함한 단축 MRI, \$312.98; 비조영증강 단축 MRI, \$233.37. 간세포암 유병률 2%와 8%에서 간담도기영상을 포함한 단축 MRI의 비용은 완전한 프로토콜의 조영증강 MRI와 비교하여 각각 35.3%와 30.7% 감소하였고, 비조영증강 단축 MRI의 비용은 각각 49.0%와 44.2% 감소하였다.

같은 기관(Icahn School of Medicine at Mount Sinai)의 Vietti Violi 등(30)이 비조영증강 단축 MRI, 역동적 조영증강 단축 MRI, 그리고 간담도기영상을 포함한 단축 MRI의 비용-효과를 분석한 연구에서는, 각 단축 MRI의 비용을 다음과 같이 산정하였다: 완전한 프로토콜의 조영증강 MRI, \$704 (10 mL의 조영제 비용 \$115 포함); 비조영증강 단축 MRI, \$295; 역동적 조영증강 단축 MRI와 간담도기영상을 포함한 단축 MRI, 각각 \$409 (조영제 비용 포함). 모든 단축 MRI 전략은 간세포암 유병률 5.5%, 3%, 2%에서 모두 연 2회 초음파 전략에 비해 비용-효과적이었다. 그중에서도 역동적 조영증강 단축 MRI와 간담도기영상을 포함한 단축 MRI가 가장 비용-효과적이었다.

우리나라 건강보험 심사평가원 자료에 따르면 비조영증강 간 MRI 비용은 촬영료, 판독료, Full PACS 이용료를 합하여 344895원이고, 조영증강 간 MRI 비용은 촬영료, 판독료, Full PACS 이용료에 조영제 비용을 합하여 585377원이다. 어떤 시퀀스 조합으로 단축 MRI를 구성할지, 단축 MRI에서 판독료 비율을 어느 정도 책정할지에 따라 비용-효과가 달라지기 때문에 우리나라 실정에 맞는 비용-효과 분석이 필요할 것으로 생각된다.

### 부적당한 검사(Inadequate Examination)와 추가검사를 위한 콜백(Callback)

초음파에서 부적당한 검사의 비율은 20% 정도로 높다(10). 단축 MRI의 비율은 이보다는 낮은 것으로 생각되는데, 앞서 살펴본 대부분의 연구에서는 부적당한 검사를 배제시켜서(excluded) 부적당한 검사율을 보고하지 않았다. Brunasing 등(35)의 연구에서는 330건의 gadoxetate 조영증강 단축 MRI에서 부적당한 검사가 9건으로 5.8%로 보고한 바 있다. 부적당한 검사의 원인으로는 간담도기영상에서 담즙 정체로 인해 간 실질의 조영증강이 감소하는 경우, 움직임 인공물(motion artifact), 복수(ascites)로 인한 유전 인공물(dielectric artifact) 등이 있다. 검사의 적절성(adequacy)은 감시 검사의 전체적인 효과(effectiveness)에 영향을 미치기 때문에 앞으로 전향적 연구에서 이러한 측면도 포함되어야 할 것으로 생각된다.

한편, 단축 MRI에서 간세포암이 의심되는 소견이 있는 경우 자세한 특성화와 병기 설정(staging)을 위해 완전한 프로토콜의 진단 MRI를 시행하게 된다(callback). Gadoxetate disodium은 성인에서 몸무게 1 kg당 0.1 mL (0.025 mmol/kg)를 사용하는데, 한국을 포함한 아시아에서 성인의 평균 몸무게(60 kg)를 고려하면 1 vial (10 mL)의 조영제 중에 6 mL를 사용하고 4 mL를 버리게 된다. Park 등(45)과 Kim 등(46)의 연구에서는 6 mL로 일반적인 조영증강 MRI를 시행하고 나머지 4 mL를 두 번째로 주입(second shot injection) 하여 두 번째 동맥기를 얻었을 때 병변의 조영



증강은 유지되면서도 움직임 인공물이 감소했다는 결과를 얻었다(45, 46). 이러한 second injection protocol을 단축 MRI와 결합한다면 감시와 동시에 진단이 가능해져 보다 더 비용-효과적인 전략이 될 수 있을 것으로 기대해 본다.

## 결론

지금까지 비조영증강 단축 MRI, 조영증강 단축 MRI, 그리고 간담도기영상을 포함한 단축 MRI 등 다양한 단축 MRI 전략들을 다룬 연구들을 살펴보았다. 이러한 연구들은 단축 MRI가 현재 감시에 사용되고 있는 초음파에 비해 높은 진단능, 평가자 간 일치도, 그리고 낮은 부적당한 검사율 등의 장점을 가지고 있어 초음파를 대체할 수 있는 가능성을 보여주었다. 앞으로 단축 MRI가 감시 검사로 사용되기 위해서는 현재 진행 중인 전향적 연구 결과들과 비용-효과 분석이 필요할 것이며, 표준화된 판독 형태가 마련되어야 할 것이다.

## Author Contributions

Conceptualization, all authors; data curation, all authors; writing—original draft, all authors; and writing—review & editing, all authors.

## Conflicts of Interest

The authors have no potential conflicts of interest to disclose.

## Funding

None

## REFERENCES

1. Villanueva A. Hepatocellular carcinoma. *N Engl J Med* 2019;380:1450-1462
2. Fitzmaurice C, Allen C, Barber RM, Barregard L, Bhutta ZA, Brenner H, et al. Global, regional, and national cancer incidence, mortality, years of life lost, years lived with disability, and disability-adjusted life-years for 32 cancer groups, 1990 to 2015: a systematic analysis for the global burden of disease study. *JAMA Oncol* 2017;3:524-548
3. The Korean Liver Cancer Association. 2018 Korean Liver Cancer Association-National Cancer Center (KLCA-NCC) Hepatocellular Carcinoma Practice Guideline. Available at: <https://livercancer.or.kr/study/guidelines.php>. Assessed Feb 8, 2021
4. Heimbach JK, Kulik LM, Finn RS, Sirlin CB, Abecassis MM, Roberts LR, et al. AASLD guidelines for the treatment of hepatocellular carcinoma. *Hepatology* 2018;67:358-380
5. Zhang BH, Yang BH, Tang ZY. Randomized controlled trial of screening for hepatocellular carcinoma. *J Cancer Res Clin Oncol* 2004;130:417-422
6. Tzartzeva K, Obi J, Rich NE, Parikh ND, Marrero JA, Yopp A, et al. Surveillance imaging and alpha fetoprotein for early detection of hepatocellular carcinoma in patients with cirrhosis: a meta-analysis. *Gastroenterology* 2018;154:1706-1718.e1
7. Singal A, Volk ML, Waljee A, Salgia R, Higgins P, Rogers MA, et al. Meta-analysis: surveillance with ultrasound for early-stage hepatocellular carcinoma in patients with cirrhosis. *Aliment Pharmacol Ther* 2009;30:37-47
8. Singal AG, Conjeevaram HS, Volk ML, Fu S, Fontana RJ, Askari F, et al. Effectiveness of hepatocellular carcinoma surveillance in patients with cirrhosis. *Cancer Epidemiol Biomarkers Prev* 2012;21:793-799
9. Del Poggio P, Olmi S, Ciccarese F, Di Marco M, Rapaccini GL, Benvegnù L, et al. Factors that affect efficacy of ultrasound surveillance for early stage hepatocellular carcinoma in patients with cirrhosis. *Clin Gastroenterol Hepatol* 2014;12:1927-1933.e2

10. Simmons O, Fetzer DT, Yokoo T, Marrero JA, Yopp A, Kono Y, et al. Predictors of adequate ultrasound quality for hepatocellular carcinoma surveillance in patients with cirrhosis. *Aliment Pharmacol Ther* 2017;45:169-177
11. Chou R, Cuevas C, Fu R, Devine B, Wasson N, Ginsburg A, et al. Imaging techniques for the diagnosis of hepatocellular carcinoma: a systematic review and meta-analysis. *Ann Intern Med* 2015;162:697-711
12. Lee YJ, Lee JM, Lee JS, Lee HY, Park BH, Kim YH, et al. Hepatocellular carcinoma: diagnostic performance of multidetector CT and MR imaging-a systematic review and meta-analysis. *Radiology* 2015;275:97-109
13. Wald C, Russo MW, Heimbach JK, Hussain HK, Pomfret EA, Bruix J. New OPTN/UNOS policy for liver transplant allocation: standardization of liver imaging, diagnosis, classification, and reporting of hepatocellular carcinoma. *Radiology* 2013;266:376-382
14. American College of Radiology. CT/MRI Liver Imaging Reporting and Data System version 2018 core. Available at. <https://www.acr.org/Clinical-Resources/Reporting-and-Data-Systems/LI-RADS/CT-MRI-LI-RADS-v2018>. Assessed Feb 8, 2021
15. American College of Radiology. Liver Imaging Reporting and Data System version 2014. Available at. <https://www.acr.org/Clinical-Resources/Reporting-and-Data-Systems/LI-RADS>. Assessed Feb 8, 2021
16. Khatri G, Pedrosa I, Ananthkrishnan L, de Leon AD, Fetzer DT, Leyendecker J, et al. Abbreviated-protocol screening MRI vs. complete-protocol diagnostic MRI for detection of hepatocellular carcinoma in patients with cirrhosis: an equivalence study using LI-RADS v2018. *J Magn Reson Imaging* 2020;51:415-425
17. Canellas R, Rosenkrantz AB, Taouli B, Sala E, Saini S, Pedrosa I, et al. Abbreviated MRI Protocols for the Abdomen. *Radiographics* 2019;39:744-758
18. Kielar AZ, Chernyak V, Bashir MR, Do RK, Fowler KJ, Santillan C, et al. An update for LI-RADS: version 2018. Why so soon after version 2017? *J Magn Reson Imaging* 2019;50:1990-1991
19. Elsayes KM, Kielar AZ, Chernyak V, Morshid A, Furlan A, Masch WR, et al. LI-RADS: a conceptual and historical review from its beginning to its recent integration into AASLD clinical practice guidance. *J Hepatocell Carcinoma* 2019;6:49-69
20. Kuhl CK, Schrading S, Strobel K, Schild HH, Hilgers RD, Bieling HB. Abbreviated breast magnetic resonance imaging (MRI): first postcontrast subtracted images and maximum-intensity projection-a novel approach to breast cancer screening with MRI. *J Clin Oncol* 2014;32:2304-2310
21. Besa C, Lewis S, Pandharipande PV, Chhatwal J, Kamath A, Cooper N, et al. Hepatocellular carcinoma detection: diagnostic performance of a simulated abbreviated MRI protocol combining diffusion-weighted and T1-weighted imaging at the delayed phase post gadoteric acid. *Abdom Radiol (NY)* 2017;42:179-190
22. Park YN, Kim YB, Yang KM, Park C. Increased expression of vascular endothelial growth factor and angiogenesis in the early stage of multistep hepatocarcinogenesis. *Arch Pathol Lab Med* 2000;124:1061-1065
23. Sutherland T, Watts J, Ryan M, Galvin A, Temple F, Vuong J, et al. Diffusion-weighted MRI for hepatocellular carcinoma screening in chronic liver disease: direct comparison with ultrasound screening. *J Med Imaging Radiat Oncol* 2017;61:34-39
24. Tang L, Zhou XJ. Diffusion MRI of cancer: from low to high b-values. *J Magn Reson Imaging* 2019;49:23-40
25. Kim YK, Kim YK, Park HJ, Park MJ, Lee WJ, Choi D. Noncontrast MRI with diffusion-weighted imaging as the sole imaging modality for detecting liver malignancy in patients with high risk for hepatocellular carcinoma. *Magn Reson Imaging* 2014;32:610-618
26. Han S, Choi JI, Park MY, Choi MH, Rha SE, Lee YJ. The diagnostic performance of liver MRI without intravenous contrast for detecting hepatocellular carcinoma: a case-controlled feasibility study. *Korean J Radiol* 2018;19:568-577
27. Chan MV, McDonald SJ, Ong YY, Mastrocostas K, Ho E, Huo YR, et al. HCC screening: assessment of an abbreviated non-contrast MRI protocol. *Eur Radiol Exp* 2019;3:49
28. Whang S, Choi MH, Choi JI, Youn SY, Kim DH, Rha SE. Comparison of diagnostic performance of non-contrast MRI and abbreviated MRI using gadoteric acid in initially diagnosed hepatocellular carcinoma patients: a simulation study of surveillance for hepatocellular carcinomas. *Eur Radiol* 2020;30:4150-4163
29. Park HJ, Jang HY, Kim SY, Lee SJ, Won HJ, Byun JH, et al. Non-enhanced magnetic resonance imaging as a surveillance tool for hepatocellular carcinoma: comparison with ultrasound. *J Hepatol* 2020;72:718-724
30. Vietti Violi N, Lewis S, Liao J, Hulkower M, Hernandez-Meza G, Smith K, et al. Gadoteric acid-enhanced abbreviated MRI is highly accurate for hepatocellular carcinoma screening. *Eur Radiol* 2020;30:6003-6013
31. Lee JY, Huo EJ, Weinstein S, Santos C, Monto A, Corvera CU, et al. Evaluation of an abbreviated screening

- MRI protocol for patients at risk for hepatocellular carcinoma. *Abdom Radiol (NY)* 2018;43:1627-1633
32. Ishigami K, Yoshimitsu K, Nishihara Y, Irie H, Asayama Y, Tajima T, et al. Hepatocellular carcinoma with a pseudocapsule on gadolinium-enhanced MR images: correlation with histopathologic findings. *Radiology* 2009;250:435-443
  33. Marks RM, Ryan A, Heba ER, Tang A, Wolfson TJ, Gamst AC, et al. Diagnostic per-patient accuracy of an abbreviated hepatobiliary phase gadoxetic acid-enhanced MRI for hepatocellular carcinoma surveillance. *AJR Am J Roentgenol* 2015;204:527-535
  34. Tillman BG, Gorman JD, Hru JM, Lee MH, King MC, Sirlin CB, et al. Diagnostic per-lesion performance of a simulated gadoxetate disodium-enhanced abbreviated MRI protocol for hepatocellular carcinoma screening. *Clin Radiol* 2018;73:485-493
  35. Brunsing RL, Chen DH, Schlein A, Wolfson T, Gamst A, Mamidipalli A, et al. Gadoxetate-enhanced abbreviated MRI for hepatocellular carcinoma surveillance: preliminary experience. *Radiology: Imaging Cancer* 2019; 1:e190010
  36. Kitao A, Matsui O, Yoneda N, Kozaka K, Kobayashi S, Koda W, et al. Hypervascular hepatocellular carcinoma: correlation between biologic features and signal intensity on gadoxetic acid-enhanced MR images. *Radiology* 2012;265:780-789
  37. Narita M, Hatano E, Arizono S, Miyagawa-Hayashino A, Isoda H, Kitamura K, et al. Expression of OATP1B3 determines uptake of Gd-EOB-DTPA in hepatocellular carcinoma. *J Gastroenterol* 2009;44:793-798
  38. Lee SA, Lee CH, Jung WY, Lee J, Choi JW, Kim KA, et al. Paradoxical high signal intensity of hepatocellular carcinoma in the hepatobiliary phase of Gd-EOB-DTPA enhanced MRI: initial experience. *Magn Reson Imaging* 2011;29:83-90
  39. Lee S, Kim SH, Park CK, Kim YS, Lee WJ, Lim HK. Comparison between areas with Gd-EOB-DTPA uptake and without in hepatocellular carcinomas on Gd-EOB-DTPA-enhanced hepatobiliary-phase MR imaging: pathological correlation. *J Magn Reson Imaging* 2010;32:719-725
  40. An JY, Peña MA, Cunha GM, Booker MT, Taouli B, Yokoo T, et al. Abbreviated MRI for hepatocellular carcinoma screening and surveillance. *Radiographics* 2020;40:1916-1931
  41. An C, Kim DY, Choi JY, Han KH, Roh YH, Kim MJ. Noncontrast magnetic resonance imaging versus ultrasonography for hepatocellular carcinoma surveillance (MIRACLE-HCC): study protocol for a prospective randomized trial. *BMC Cancer* 2018;18:915
  42. Kim HA, Kim KA, Choi JI, Lee JM, Lee CH, Kang TW, et al. Comparison of biannual ultrasonography and annual non-contrast liver magnetic resonance imaging as surveillance tools for hepatocellular carcinoma in patients with liver cirrhosis (MAGNUS-HCC): a study protocol. *BMC Cancer* 2017;17:877
  43. Lima PH, Fan B, Bérubé J, Cerny M, Olivié D, Giard JM, et al. Cost-utility analysis of imaging for surveillance and diagnosis of hepatocellular carcinoma. *AJR Am J Roentgenol* 2019;213:17-25
  44. Goossens N, Singal AG, King LY, Andersson KL, Fuchs BC, Besa C, et al. Cost-effectiveness of risk score-stratified hepatocellular carcinoma screening in patients with cirrhosis. *Clin Transl Gastroenterol* 2017;8:e101
  45. Park YS, Lee J, Kim JW, Park CM, Lee CH. Second shot arterial phase to overcome degraded hepatic arterial phase in liver MR imaging. *Eur Radiol* 2019;29:2821-2829
  46. Kim JW, Lee CH, Park YS, Lee J, Kim KA. Abbreviated gadoxetic acid-enhanced mri with second-shot arterial phase imaging for liver metastasis evaluation. *Radiology: Imaging Cancer* 2019;1:e190006

## 간세포암 감시를 위한 단축 자기공명영상의 최신지견

김정우 · 이창희\*

간세포암 위험이 있는 환자에게 대해 국제 가이드라인들은 6개월마다 초음파로 감시할 것을 권고하고 있다. 그러나 초음파는 초기 간세포암을 발견하는 데에 낮은 민감도를 보인다. 한편, 자기공명영상(MRI)은 간세포암을 비침습적으로 진단하는 데 중요한 역할을 하지만, 검사 시간이 길고 비용이 높아서 감시 검사로는 적합하지 않다. 따라서 비조영증강 단축 MRI, 역동적 조영증강 단축 MRI, 그리고 간담도기영상을 포함한 단축 MRI 등 다양한 단축 MRI 전략들을 간세포암 감시에 이용한 여러 연구들이 있었다. 이 종설에서는 다양한 단축 MRI 전략들을 살펴보고, 비용-효과적인 측면을 고려하여 간세포암 감시의 앞으로 나아가야 할 방향에 대해 살펴보고자 한다.

고려대학교 의과대학 고려대학교 구로병원 영상의학과