



## Carta al editor

## Reconstrucción de la válvula pulmonar. ¿Una alternativa quirúrgica por considerar?

### Pulmonary valve reconstruction. A surgical alternative to consider?

Josías Ríos Ortega <sup>1,a\*</sup>, Manuel Dávila Durand <sup>1,a</sup>, Necemio Aranda Pretell <sup>1,a</sup>, Víctor Robles Velarde <sup>1,a</sup>, Yemmy Pérez Valverde <sup>1,a</sup>Recibido 14 de enero 2021  
Aceptado 20 de enero 2021**Filiación de los autores**<sup>1</sup> Servicio de Cirugía Cardiovascular.  
Instituto Nacional Cardiovascular-  
INCOR. EsSalud. Lima, Perú.  
<sup>a</sup> Médico Cirujano Cardiovascular.**\*Correspondencia**Jr. Coronel Zegarra 417, Jesús María,  
Lima, Perú  
+51 4111560**Correo**

jrcioso40@hotmail.com

**Conflictos de interés**Los autores declaran no tener ningún  
conflicto de interés.**Financiamiento**

Autofinanciado

**Citar como:**Ríos J, Dávila-Durand M, Aranda-  
Pretell N, Robles-Velarde V, Pérez  
Valverde Y. Reconstrucción de la  
válvula pulmonar. ¿Una alternativa  
quirúrgica a considerar?. Arch Peru  
Cardiol Cir Cardiovasc. 2021;2(1):72-  
73. doi: 10.47487/apcyccv.v2i1.107

Sr. Editor:

Históricamente el tratamiento quirúrgico de la válvula pulmonar ha buscado la preservación de la válvula (reparación o plastia). Los estudios iniciales de reparación de la válvula pulmonar mostraron resultados alentadores; por ejemplo, Kopecky *et al.* publicaron una serie de casos de 191 pacientes sometidos a reparación de válvula pulmonar con un seguimiento entre 20 a 30 años, y demostraron que la sobrevida de sus pacientes fue de 90% a 25 años (excluyendo a los que fallecieron dentro del hospital en el posoperatorio inmediato) <sup>(1)</sup>.

Sin embargo, no siempre es posible reparar la válvula pulmonar debido a que, en muchos casos, la estenosis o insuficiencia de dicha válvula se asocia con velos muy dañados o a estenosis del tracto de salida del ventrículo derecho. En estas circunstancias muchas veces los cirujanos cardíacos nos vemos en la necesidad de reemplazar la válvula pulmonar con una prótesis (mecánica o biológica). Las prótesis mecánicas han mostrado buenos resultados en relación a sobrevida y durabilidad en posiciones izquierdas del corazón; sin embargo, aún es discutible su uso en válvulas del lado derecho. Las complicaciones más temidas de estas válvulas son la trombosis aguda (hasta 33% en posición pulmonar en algunas series de casos) o el desarrollo de complicaciones hemorrágicas debido a que se necesitan niveles más altos de anticoagulación en el manejo de estas prótesis. Las prótesis biológicas colocadas en la válvula pulmonar tienen excelentes resultados a corto plazo y no requieren el uso de anticoagulantes de por vida <sup>(2)</sup>, empero, su problema es la durabilidad. En algunas series se ha demostrado que más del 50% presentan datos de degeneración severa a los 10 años de seguimiento <sup>(3)</sup>.

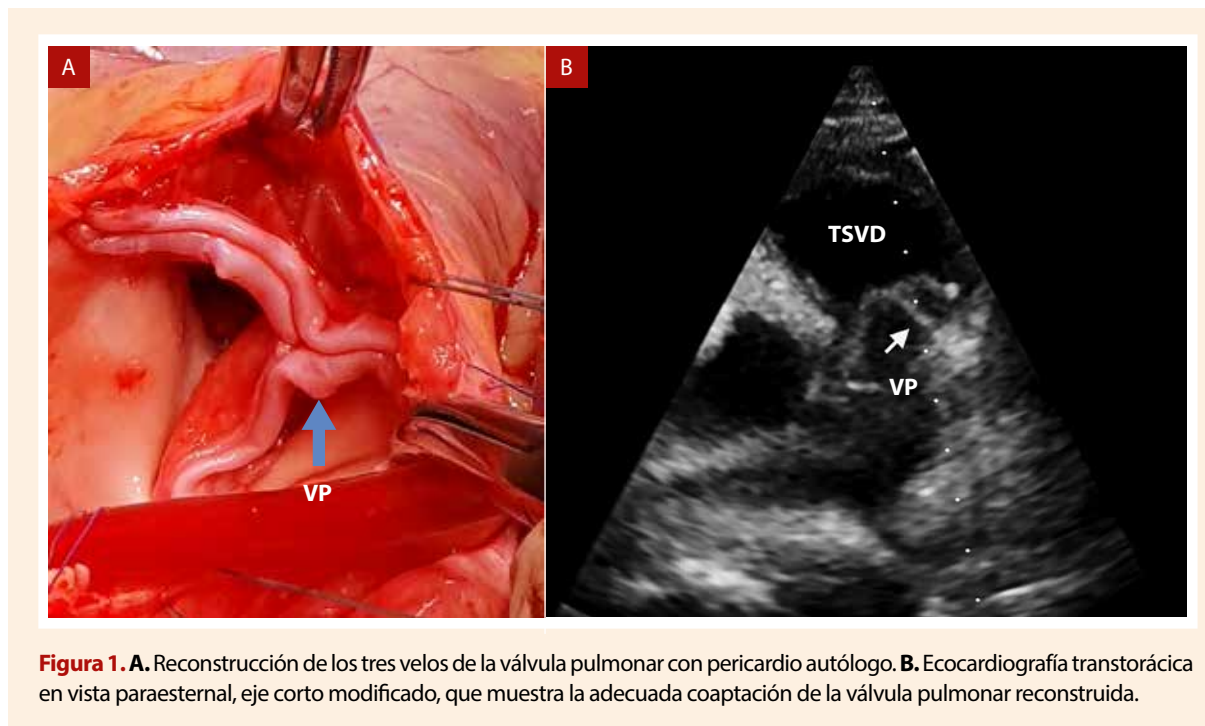
Hace algunos años Ozaki *et al.* publicaron los resultados de una técnica llamada reconstrucción de la válvula aórtica (neocuspidización) en la cual se extrae la válvula dañada y se construye una nueva con pericardio autólogo (del propio paciente) tratado previamente con glutaraldehído al 0,6%. El grupo estudió a 404 pacientes operados entre abril de 2007 a septiembre de 2011. La edad promedio fue de 69±12,9 años. Presentaron estenosis aórtica 289 pacientes y 115, insuficiencia aórtica severa. La mortalidad hospitalaria fue de siete casos (1,7%). El gradiente máximo de la válvula fue de 19,8 mmHg ±10,2 a la semana de la cirugía y 13,8 mmHg ± 5 en un seguimiento medio de 3,5 años. La sobrevida libre de reoperación y de insuficiencia aórtica mayor a leve fue de más de 95% en el seguimiento a 5 años <sup>(4)</sup>. Muchos otros grupos han mostrado resultados similares e, incluso en el Instituto Nacional Cardiovascular - EsSalud estamos realizando un programa de esta cirugía.

Considerando los buenos resultados de esta cirugía en la válvula aórtica, nos preguntamos si podrían ser replicados en la válvula pulmonar. Hace poco nuestro grupo presentó uno de los primeros casos en el mundo de cirugía de reconstrucción de válvula pulmonar. El resultado posoperatorio a corto plazo fue muy satisfactorio y ya hay algunos casos publicados en otros países <sup>(5,6)</sup>.

En la actualidad tenemos tres casos de reconstrucción de la válvula pulmonar. Paciente 01: mujer de 45 años, ingresó sintomática con disnea clase funcional (CF) II a pesar de terapia médica, con diagnóstico de estenosis de válvula pulmonar severa (gradiente máximo: 83 mmHg, medio: 55 mmHg) con disfunción y dilatación leve del ventrículo derecho. Se le realizó reconstrucción de los tres velos de válvula con pericardio autólogo. La estancia posoperatoria fue de cinco días. Actualmente tiene trece meses de

seguimiento, se encuentra en CF I, gradiente máximo: 18 mmHg, medio: 7 mmHg, insuficiencia pulmonar leve. Sin complicaciones mayores, ni uso de anticoagulantes en el posoperatorio.

Paciente 02: mujer de 24 años que ingresó con diagnóstico de insuficiencia pulmonar severa debido a endocarditis y fue sometida a reconstrucción de los tres velos de la válvula (Figura 1). Estancia



posoperatoria de 11 días. Actualmente tiene un seguimiento de 8 meses. Gradiente máximo de la válvula pulmonar: 11 mmHg, medio: 6 mmHg, no insuficiencia pulmonar residual. En clase funcional I, sin complicaciones de importancia y sin uso de anticoagulantes.

Paciente 03: mujer de 52 años con insuficiencia severa de la válvula pulmonar y aneurisma de la arteria pulmonar (68 mm de diámetro máximo), a quien se le realizó plastia de reducción de la arteria pulmonar y reconstrucción de la válvula con pericardio autólogo. La estancia hospitalaria posquirúrgica fue de 10 días. Tiene un seguimiento de 2 meses y se encuentra en clase funcional I. Gradiente máximo de 13 mmHg, medio: 6 mmHg, insuficiencia pulmonar residual leve. No complicaciones mayores en el posoperatorio y no uso de anticoagulantes.

## Conclusiones

Si bien es cierto que la evidencia científica sobre los resultados de esta técnica es aún exigua, creemos que los resultados iniciales de nuestros casos y de los publicados en el mundo son muy halagüenos, y consideramos que esta técnica es una alternativa plausible en pacientes que requieren cirugía de la válvula pulmonar. Se requieren más estudios de seguimiento para determinar la evolución a largo plazo.

## Contribución de los autores

Cada uno de los autores contribuyó en la concepción, redacción y aprobación de la versión final del documento.

## Referencias bibliográficas

- Kopecky SL, Gersh BJ, McGoon MD, Mair DD, Porter CJ, Ilstrup DM, et al. Long-term outcome of patients undergoing surgical repair of isolated pulmonary valve stenosis. Follow-up at 20-30 years. *Circulation*. 1988;78(5 Pt 1):1150-6. doi: 10.1161/01.cir.78.5.1150.
- Vohra H, Whistance R, Baliulis G, Janauskas V, Kaarne M, Veldtman G, et al. Midterm Evaluation of Biological Prosthetic Valves in the Pulmonary Position of Grown-Up Patients. *Thorac Cardiovasc Surg*. 2012;60(3):205-9. doi: 10.1055/s-0031-1295573.
- Cocomello L, Meloni M, Rapetto F, Baquedano M, Ordoñez MV, Biglino G, et al. Long-Term Comparison Between Pulmonary Homograft Versus Bioprosthesis for Pulmonary Valve Replacement in Tetralogy of Fallot. *J Am Heart Assoc*. 2019 Dec 17;8(24):e013654. doi: 10.1161/JAHA.119.013654.
- Ozaki S, Kawase I, Yamashita H, Uchida S, Nozawa Y, Takatoh M, et al. A total of 404 cases of aortic valve reconstruction with glutaraldehyde-treated autologous pericardium. *The J Thorac Cardiovasc Surg*. 2014;147(1):301-6. doi: 10.1016/j.jtcvs.2012.11.012
- Yepez C, Ríos J. Pulmonary valve reconstruction using Ozaki's technique for infective endocarditis. *Eur J Cardiothorac Surg*. 2021;59(4):917-919. doi: 10.1093/ejcts/ezaa345.
- Takahashi Y, Shibata T, Fujii H, Morisaki A, Sakon Y, Yamane K, et al. Aortic and Pulmonary Valve Reconstruction Using Autologous Pericardium in Narrow Annuli. *Ann Thorac Surg*. 2020;109(1):e13-e15. doi: 10.1016/j.athoracsur.2019.04.070.