·病例报告·

Ph染色体阳性急性淋巴细胞白血病伊马替尼治疗致间质性肺炎一例

倪渐凤　刘源　关红梅　魏旭东

Interstitial pneumonia induced by imatinib in patients with Ph⁺ acute lymphoblastic leukemia: a case report

Ni Jianfeng, Liu Yuan, Guan Hongmei, Wei Xudong
Corresponding author:Ni Jianfeng, Department of Hematology and Oncology, the Second People's Hospital of Nanyang City, Nanyang　473012, China. Email: 396464667@qq.com

患者,女,50岁。因“发热5 d”于2015年4月入院。患者2个月前在我院诊断为Ph^+急性淋巴细胞白血病,给予VDCP(长春新碱+环磷酰胺+柔红霉素+泼尼松)方案化疗2个周期,于2015年2月28日开始给予伊马替尼400 mg/d口服治疗。入院5 d前患者出现发热,体温38.9 ℃,伴寒战,轻微咳嗽,偶咳少量白色黏痰,无气短、胸闷、胸痛。既往有高血压病史,无肺部疾病史。入院查体:体温37.4 ℃、脉率120次/min,呼吸22次/min,听诊双肺呼吸音粗,双肺底可闻及散在湿啰音。实验室检查:血常规:WBC 5.66×10^9/L,中性粒细胞占0.86,HGB 89.0 g/L,PLT 183×10^9/L。风湿抗体系列、补体、抗中性粒细胞胞质抗体(ANCA)未见阳性结果。血培养提示:人葡萄球菌阳性。查肺部CT示(2015年4月27日):两肺显示条片状密度增高影及斑片状模糊淡影,边缘模糊,与邻近胸膜黏连,考虑感染可能(图1A)。给予抗感染治疗,患者体温下降3 d后再次出现发热,后根据药敏结果调整抗生素,患者症状逐渐好转,后再次出现发热,体温为37.5 ℃,伴胸闷、气短、呼吸困难。血气分析示:pH 7.46,PCO_2 34 mmHg,PO_2 44 mmHg(1 mmHg=0.133 kPa)。复查血常规:WBC 5.02×10^9/L,中性粒细胞占0.73,HGB 100.0 g/L,PLT 264×10^9/L。复查肺部CT示(2015年5月6日):两肺野透亮度减低,显示条片状及斑片状模糊淡影,边缘模糊,部分呈毛玻璃样改变,双肺胸膜及左侧叶间胸膜增厚。和2015年4月27日CT结果相比,两肺病变略有进展(图1B)。

根据病史、症状及相关辅助检查考虑间质性肺炎,停用伊马替尼。因患者出现呼吸衰竭,症状严重,转入呼吸重症室,给予甲泼尼龙40 mg,每12 h 1次,静脉滴注。患者症状逐渐好转后转入普通病房,复查肺部CT示(2015年5月14日):左肺舌叶、两肺下叶显示条片状及斑片状密度增高影,边缘不清,和前次CT结果相比,肺部炎症明显好转(图1C)。后糖皮质类固醇激素逐渐减量,直至出院后继续口服药物治疗。考虑患者为Ph^+急性淋巴细胞白血病,高危组,口服伊马替尼治疗不能耐受,建议患者行异基因造血干细胞移植。患者至其他医院诊疗期间再次尝试口服伊马替尼片,服药10 d再次出现胸闷、气短、呼吸困难,无发热、咳嗽、咳痰等症状,遂于2015年6月4日再次入住我院。入院查血常规:WBC 4.80×10^9/L,中性粒细胞占0.70,HGB 106.0 g/L,PLT 88×10^9/L。查肺部CT示(2015年6月4日):两肺显示条片状及斑片状密度增高影,边缘不清,和2015年5月14日CT片比较,两肺病变进展(图1D)。血气分析示:pH 7.43,PCO_2 24 mmHg,PO_2 63 mmHg。考虑为再次口服伊马替尼导致间质性肺炎,嘱其停用伊马替尼,再次给予甲泼尼龙40 mg,每12 h 1次,静脉滴注,患者症状逐渐好转,后逐渐减量至停药。患者目前未再出现上述症状。

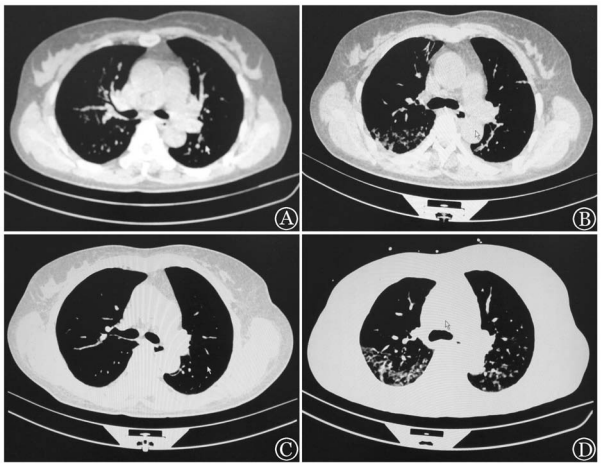

A:口服伊马替尼58 d;B:口服伊马替尼67 d;C:停用伊马替尼并经过治疗8 d后;D:再次口服伊马替尼10 d

图1　患者口服伊马替尼后CT结果

(收稿日期:2016-10-21)
(本文编辑:王叶青)

DOI:10.3760/cma.j.issn.0253-2727.2017.07.021

作者单位:473012　河南省南阳市第二人民医院血液肿瘤科(倪渐凤、关红梅),肿瘤科(刘源);河南省肿瘤医院血液科(魏旭东)
通信作者:倪渐凤, Email:396464667@qq.com