

# Gore BioA Fistula Plug in the treatment of high anal fistulas – initial results from a German multicenter-study

## Abstract

**Background:** Treatment of high anal fistulas may be associated with a high risk of continence disorders. Beside traditional procedure of flap-reconstruction the occlusion of the fistula tract using fistula-plugs offers a new sphincter-saving treatment option. In this study for the first time results from Germany are described.

**Patients and method:** 40 patients (30 male, 10 female, age 51±12 years) underwent closure of a high trans-sphincteric (n=28) or supra-sphincteric (n=12) fistula with Gore BioA Fistula Plug® in three surgical departments. The surgical procedures had been performed by five colorectal surgeons. Four patients had Crohn's disease. Preoperatively 33 patients were completely continent; seven patients complained of minor continence disorders. Treatment of the patients was performed on an intent-to-treat basis and evaluation of the results was retrospective using pooled data from each center.

**Results:** Postoperatively one patient developed an abscess, which had to be managed surgically. In two patients the plug had fallen out within the first two weeks postoperatively. Six months after surgery the fistula has been healed in 20 patients (50.0%). Three additional fistulas healed after 7, 9 resp. 12 months. The overall healing-rate was 57.5% (23/40). The healing rate differs considerably between the surgeons from 0 to 75% and depends on the number of previous interventions. In patients having only drainage of the abscess success occurred in 63.6% (14/22) whereas in patients after one or more flap fistula reconstruction the healing rate decreased slightly to 50% (9/18). No patient complained about any impairment of his preoperative continence status.

**Conclusion:** By occlusion of high anal fistulas with a plug technique definitive healing could be achieved in nearly every second patients. Previous surgery seems to have a negative impact on success rate. We have not observed any negative impact on anal continence. From that point of view anal fistula plugs might be discussed as a treatment option for high anal fistulas, but further studies are needed to gain conclusive evidence.

**Keywords:** complex fistula-in-ano, transsphincteric fistula, suprasphincteric fistula, surgical procedures, fecal incontinence, fistula plug

## Introduction

Anal fistulas are a common disease. Most of the patients are between 30 and 50 years old. More often men have fistulas compared to women.

Most anal fistulas can be easily treated by fistulotomy [1]. Proximal (high) anal fistulas shouldn't be treated with a fistulotomy because of the risk of fecal incontinence [2]. Therefore operative techniques have been developed that could reduce that risk by repairing the anal sphincter. Despite these techniques the rate of anal continence disturbance still reaches 30%. After advancement flap procedure healing of the fistula was achieved in 60–70%

[3]. The relative risk for fecal incontinence is much higher for reoperations or persisting fistulas.

As an alternative technique the fistula plug was introduced in 2006. The plug technique occludes the fistula. Initial high healing rates could not be reproduced in subsequent publications. Realistic healing rates seem to be around 30% [4], [5], [6]. A main problem was the fixation of the plug. Actually a new absorbable plug that could be better fixated because of its design has been introduced. In this study we present the initial German results of this procedure.

A. Ommer<sup>1</sup>

A. Herold<sup>2</sup>

A. Joos<sup>2</sup>

C. Schmidt<sup>3</sup>

G. Weyand<sup>4</sup>

D. Bussen<sup>2</sup>

1 End- und Dickdarmpraxis  
Essen, Germany

2 End- und Dickdarmzentrum  
Mannheim, Germany

3 Department of Surgery and  
Center for Minimal Invasive  
Surgery, Kliniken Essen-  
Mitte, Essen, Germany

4 Kreisklinikum Siegen,  
Germany

## Material and methods

In three surgical units and by five colorectal surgeons 40 consecutive patients (30 male, 10 female; age  $51 \pm 12$  (24–79) years) were operated by implanting the Gore BioA Fistula Plug® (Table 1). Retrospective data have been collected by means of a pooled analysis of the three surgical units. There was no prospective general protocol. There were 28 high transsphincteric fistulas and 12 fistulas with suprasphincteric tracts. Four patients suffered from Crohn's disease. Twenty patients had undergone only primary drainage of the abscess. In two additional patients a biological plug-insertion had taken place without success. Five patients had had an advancement flap procedure on their fistulas and 12 patients underwent several unsuccessful interventions (Table 2). The number of previous surgical interventions was  $3.4 \pm 2.8$  (mean 2). It differs widely between the five surgeons (Surgeon no 1: 6.4, no 2: 4.1, no 3: 4.1, no 4: 1.9, no 5: 2.3).

**Table 2: Previous surgical interventions**

Previous surgical interventions	Number of patients
Only abscess excision	20
Plug insertion	2
Single advancement flap procedure	6
Multiple advancement flap procedures	12

A seton has been placed in 24 patients. Location of the fistula was between 5 and 7 o'clock lithotomy position at the dorsal anal aspect in 29 cases. Only three fistulas were located ventrally.

Continence was defined according to the Parks's classification depending on clinical history. Preoperatively 33 patients were completely continent, seven patients complained of minor incontinence disorders (six with incontinence for gas (Grade 1) and one other with intermittent incontinence for liquid stool (Grade 2)).

The length of the implanted plug arms was 2.5 to 9 cm ( $4.8 \pm 1.4$  cm). The range between the five surgeons was 3.8 to 5.5 cm. In 18 patients arms had to be cut underneath the head to get the plug pulled through the fistula channel (1 arm: n=1, 2: n=5, 3: n=7, 4: n=4, 5: n=1). In 22 procedures no arms have been removed. There was a large difference between the surgeons: Whereas two surgeons had only a removal of 0.4 arms at mean, the other had removed 0.8, 1.8 resp. 3.8 arms. In none of the patients a special preparation of the head was done. A mucosal flap for covering the plug has been done in all patients except two.

A seton has been placed in 21 out of 36 patients without Crohn's disease.

The postoperative treatment regime of the surgeons was done according to the rules of the different centers as

shown in Table 1(). The patients were advised to avoid heavy physical work for two weeks.

Healing of the fistula was defined as complete closure of the internal opening and the external wound and no symptoms of inflammation according to German guidelines [3].

Follow-up was done by clinical examination in the outpatient department.

Due to the heterogeneity of the study group (40 patients, 5 surgeons with slightly different intra-, pre- and postoperative procedure) we don't give any statistical significance of our results.

## Operative technique

All operations were performed in general or spinal anaesthesia in lithotomy position. The bowel has been cleaned with orthograde lavage. All patients received a single-shot antibiotics with cephazoline and metronidazol. In all patients without a previous seton placement, probing of the fistula was easy and the internal opening of the fistula was identified in the anal canal. The bioabsorbable Gore BioA Fistula Plug® consists of 67% of polyglycol acid and in 33% of trimethylen carbonat. Metabolization is accomplished by the citrat circle into carbon dioxide and water. Optimally the resorption starts at the 6<sup>th</sup> week and is completed after 6–7 month. The length of the six plug arms is 9 cm.

After identification of the fistula (Figure 1A, B), the tract is debrided with a curette or brush. The external opening is cored out by diathermy to accomplish sufficient drainage. Inside the anal canal a mucosa-submucosa-flap proximal of the internal opening was raised. If necessary single arms of the plug were cut directly beneath the head of the plug (Figure 1C) in cases where the fistula tract was too narrow for the whole plug with its 6 arms. After gentle dilatation of the internal opening, the plug was pulled through with the suture and/or a surgical clamp (Figure 1D). All arms of the plug were pulled tight and the head was fixated to the internal sphincter muscle using 2–3 sutures (PDS 2-0) (Figure 1C). Finally it was covered with a mucosa-submucosa-flap (Vicryl 2-0) (Figure 1E). Only in two patients this was not possible due to local anatomical reasons. Finally the arms were shortened so that they were a few mm longer than the external wound (Figure 1F). This procedure differs only a little between the five surgeons. The differences concerning the cutted arms and the length of the plug are mentioned above.

## Results

The median operation time was  $30 \pm 6$  minutes. Perioperatively there was no case of a bleeding or any urinary retention. Postoperative nutrition depends on the individual regime of the surgeons from no restriction at all to total parenteral nutrition (Table 1). The median hospital stay was  $4.9 \pm 1.9$  days with no difference between the differ-

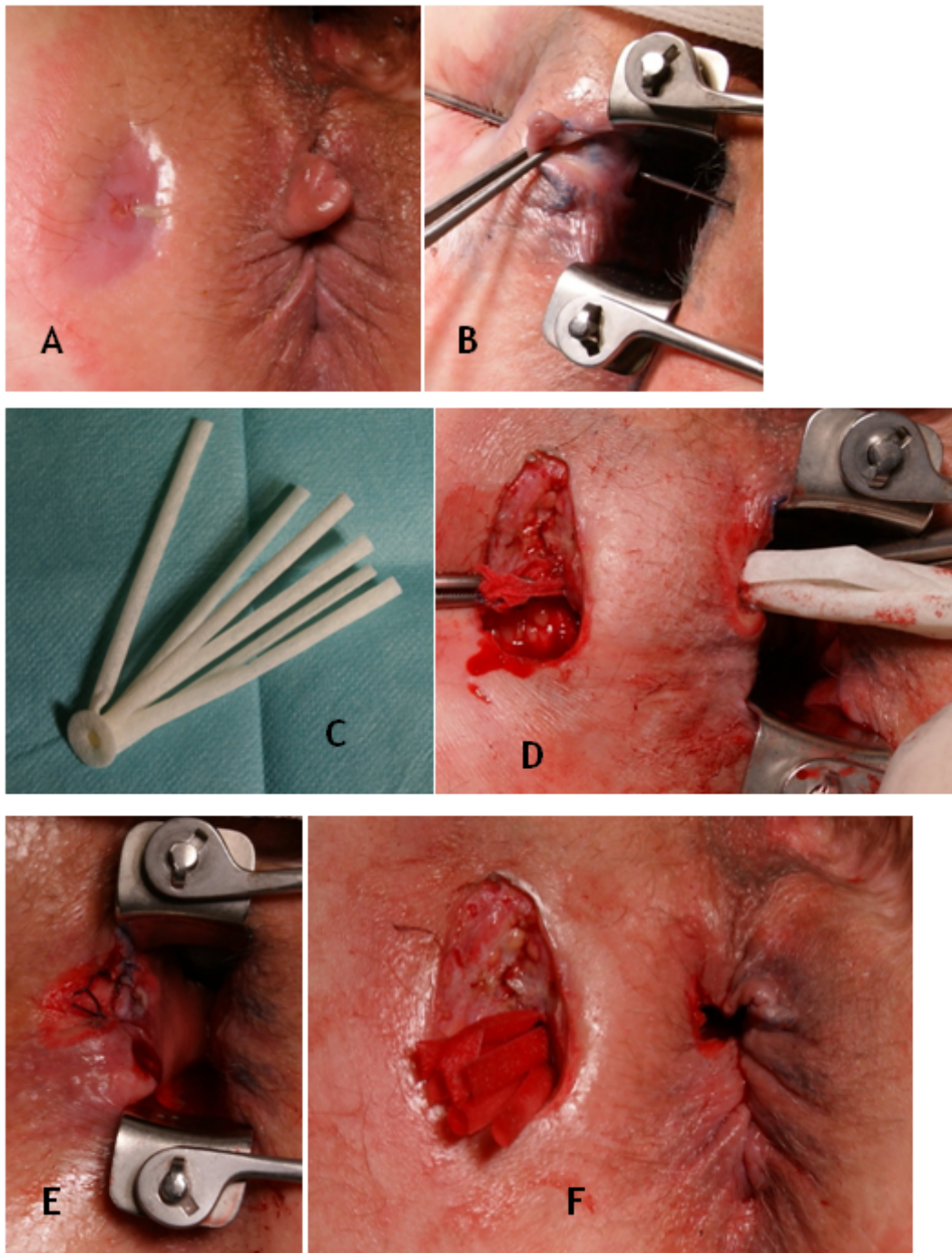
**Table 1: Patients' data (m: male, f: female)**

Surgeon-no.	Age	Sex	Number of previous interventions	Crohn's disease	Seton drainage	Length of the implanted plug (cm)	Postoperative complications	Postoperative nutrition	Follow-up at 6 months
S1-1	58	f	6	yes	yes	4	no	normal nutrition	persistent
S1-2	41	m	2	no	no	5	no	normal nutrition	persistent
S1-3	37	m	14	no	yes	6	no	Resorbable diet	persistent
S1-4	42	m	5	no	yes	4	no	Resorbable diet	persistent
S1-5	72	m	5	yes	no	4	no	normal nutrition	persistent
S2-1	45	F	10	yes	yes	6	no	Resorbable diet	healed at 6 mo., recurrence after 8 mo.
S2-2	54	m	1	no	yes	5	no	Resorbable diet	healed after 8 mo.
S2-3	24	f	3	no	yes	9	no	Resorbable diet	healed
S2-4	45	m	2	no	yes	5	no	Resorbable diet	healed after 7 mo.
S2-5	61	m	5	no	yes	3	no	Resorbable diet	healed
S2-6	52	m	3	no	yes	4	no	Resorbable diet	healed
S2-7	41	m	6	no	yes	5	Early dehiscence with reoperation	Resorbable diet	persistent
S2-8	48	f	3	yes	yes	4	no	Resorbable diet	healed
S3-1	70	m	4	no	yes	2.5	no	normal nutrition	healed
S3-2	45	m	1	no	yes	3	no	normal nutrition	healed
S3-3	61	m	5	no	yes	3.5	Plug lost in early postop. period	normal nutrition	persistent
S3-4	61	m	6	no	yes	3.5	no	normal nutrition	healed
S3-5	54	m	4	no	yes	3	no	normal nutrition	persistent
S3-6	47	m	7	no	yes	3	no	Resorbable diet	healed
S3-7	62	m	2	no	yes	4.5	no	normal nutrition	persistent
S4-01	61	m	2	no	yes	5	no	Resorbable diet	healed
S4-02	26	f	2	no	no	4	no	Resorbable diet	healed
S4-03	53	m	1	no	yes	6.5	no	Resorbable diet	healed

(Continued)

**Table 1: Patients' data (m: male, f: female)**

Surgeon- no.	Age	Sex	Number of previous interventions	Crohn's disease	Seton drainage	Length of the implanted plug (cm)	Postoperative complications	Postoperative nutrition	Follow-up at 6 months
S4-04	34	m	1	no	yes	5	no	Liquid diet	healed
S4-05	56	m	1	no	no	7	Abscess with surgical intervention	Liquid diet	persistent
S4-06	46	f	2	no	no	5	no	Liquid diet	persistent
S4-07	53	m	5	no	no	6	no	Liquid diet	persistent
S4-08	49	m	2	no	yes	5	no	Liquid diet	persistent
S4-09	32	m	3	no	no	6	no	Liquid diet	healed
S4-10	46	m	2	no	yes	6	no	Liquid diet	persistent
S4-11	56	m	1	no	yes	5	no	Liquid diet	healed
S4-12	43	f	1	no	no	6	no	Liquid diet	persistent
S5-1	46	f	6	no	no	6.5	Pneumothorax (central vein catheter)	Parenteral nutrition	healed
S5-2	60	m	1	no	no	4	no	Parenteral nutrition	healed
S5-3	73	m	5	no	no	6	no	Resorbable diet	healed
S5-4	49	m	1	no	no	5	no	Parenteral nutrition	healed
S5-5	46	m	1	no	no	5	no	Parenteral nutrition	healed
S5-6	48	f	2	no	no	2.5	no	Parenteral nutrition	persistent
S5-7	79	m	1	no	no	5.5	no	Parenteral nutrition	persistent
S5-8	56	f	1	no	no	3.5	no	Parenteral nutrition	healed



**Figure 1: Surgical procedure**

**A: Outside aspect of the fistula; B: Fistula with a probe within the fistula; C: The Gore BioA Fistula Plug; D: Situs after excision of the external opening of the fistula and curettage of the fistula tract, pull-through of the plug; E: Situs after covering the internal opening with a mucosal flap; F: Situs at the end of the procedure**

ent surgical units. In two patients loss of the plug with persistence of the fistulas was seen in the first two post-operative weeks. Complications occurred in three patients: On day 9 after the operation one patient had to be reoperated due to a fluid retention of the perianal wound. One female patient was complaining of increasing pain with readmission to the hospital. Complaints could be handled with analgesics for a few days. The third patients suffered from pneumothorax after punctuation of the subclavian vein for central venous catheter.

Four weeks after the operation all patients had no signs of inflammation with a mild secretion of the external wound. No fistula had healed at that time.

At follow up after 6 months healing was achieved in 20 of the 40 patients (50.0%). Three additional fistulas healed after 7, 9 resp. 12 months. The overall healing-rate was 57.5% (23/40). One patient, suffering from Crohn's disease with complete healing after 6 months developed an abscess at 8 months postoperative with consecutive persistent fistula. So finally healing could be achieved in

22 of the 40 patients (57.5%). There was a high difference in healing rates between the surgeons ranging from 0% to 75% (Table 1). Another difference occurred concerning previous surgical interventions (Table 1): According to the type of surgical intervention healing occurred in 14 of 22 patients (63.6%) having had previous abscess excision or single plug procedure. Patients after previous advancement flap procedure of the fistula showed healing in 50% (9/18). Patients having had up to four previous interventions (including abscess excision) had healing in 66.7% (18/27). After more than four surgical procedures the rate was only 38.5% (5/13). Of the 12 suprasphincteric fistulas healing could be achieved in 5 patients (41.7%) (without patients with Crohn's disease: 5 of 10 (50%)). In the group with transsphincteric fistulas (n=28) success could be observed in 18 patients (64.3%) (without patients with Crohn's disease 16 out of 26 (61.5%)).

Postoperatively 22 patients had parenteral nutrition by central vein catheter or nutrition by resorbable diet. In these patients healing was observed in 16 patients (73.0%). In the 18 patients with enteral liquid or normal nutrition healing was achieved only in seven patients (38.9%).

Of the four patients with Crohn's disease two achieved healing at 6 months, but one of these experienced a re-abscess at 8 months. The healing rate for non-Crohn patients therefore was 21/36 patients (58.3%).

No patient had a change of continence postoperatively. Preoperative placement of a seton seems to have a positive effect on the healing of the fistula (healing in 13 of 21 patients (61.9%) with a seton; 8 of 15 (53.3%) without a seton (only non-Crohn patients)).

## Discussion

For many years therapy of anal fistulas consisted of two main options: fistulotomy (lay open) and advancement flap procedure of the anal sphincter. The drainage by a seton can be used as a simple drain (long term seton) or as a cutting seton. Lay open as a complete transection of the tissue between fistula tract and anoderm has a very high success rate of up to 100%. In case of a superficial fistula it is the therapy of choice [7]. The incontinence rate after a laying open of intersphincteric and distal transsphincteric anal fistulas is under 10% [8] and predominantly of minor influence of quality of life. In cases of high (proximal) fistulas incontinence rates of 54% (type II) and 80% (type III) have been described [9]. The extent of the continence disturbance depends on the mass of sphincter muscle that has been divided [9].

Therefore sphincter preserving procedures should be used in proximal transsphincteric and suprasphincteric fistulas [3]. The only really sphincter preserving therapy option for years has been the excision of the fistula and the reconstruction of the sphincter muscle using several types of flaps. It has been evaluated in many publications [10], [11]. The general principle of the procedure is the

excision of the external part of the fistula up to the sphincter muscle, cautious excising the inflamed proctodeal gland tissue in the intersphincteric space and finally closing of the sphincter defect with several sutures and covering these sphincter sutures with an advancement flap. The healing rate of this procedure is 60–70%. There are no differences between the various techniques. Information about the incontinence rates varies between 0–70% in the different studies and depend highly on the accuracy of the evaluation [5], [12].

A recent procedure with similar even improved results is complete fistulectomy with primary reconstruction of the sphincter complex. In this case the fistulous tissue is completely excised including the surrounding scarred tissue. The divided parts of the sphincter are directly reconstructed with sutures [13], [14], [15].

A new option is the occlusion of the internal opening and the fistula tract with biomaterials. In 1991 the application of fibrin glue was described first [16]. The initially reported high healing rates without any negative effects on the sphincter [17], [18], couldn't be reproduced in further studies [19], [20], so this therapeutic option was abandoned.

Another operation technique was introduced in 2006 in the USA [21]. In contrast to conventional procedures where the excision of the fistula is the therapeutic principle, the fistula plug occludes the fistula with bioabsorbable materials. The initial cone plug consists of small bowel submucosa from a pig, which is replaced by human tissue by ingrowths of fibroblasts.

The excellent initial results of 70–85% [21], [22], couldn't be reproduced in recent randomized studies, that compared this technique with anorectal advancement flap procedures [4], [6]. An actual study [23] analyzes the impact of the length of the fistula to the success rate. Acceptable healing rates were reported at a minimum length of 4 cm. Below 4 cm the healing rate was only 21%, while it was 61% above 4 cm. A review [24] of the available studies states success rate of 24–92%. Realistically success rates between 20–30% can be achieved [4], [6]. The authors couldn't find an appreciable adverse effect on fecal continence. That is the exceptional strength of this procedure. A special problem of this plug is the anchorage in the fistula tract. A lot of failed attempts are due to a loss of the plug. And lastly the high costs of 500 € are only partly reimbursed in the German DRG System. A new code for this procedure (5–491.3) leads to a reimbursement of about 1500 € and is equal to simple fistulectomy.

Recently a completely new plug made of absorbable synthetic material was introduced. The plug is designed with a special flat disc head (Figure 1C), that makes it easier to fixate the plug at the internal opening and achieving better fixation by its new design and also by its greater volume of the implanted arms. Actually worldwide there are only three studies with results (Table 3). In the first study [25] 12 patients with implanted pig-mucosal plugs (Cook-Fistula-Plug) are compared with 10 patients receiving 11 Gore Bio A Fistula Plugs. The operations took

Table 3: Overview on literature

Author	Year	Number	Patients with Crohn's disease	Follow-up (months)	Healing
Buchberg [25]	2010	10 (11 plugs)	0	2	55% (6/11)
De la Portilla [26]	2012	19	0	12	16% (3/19)
Ommer [28]	2012	12	0	6	50% (6/12)
Ratto [27]	2012	11	0	5	73% (8/11)
Actual study	2012	40	4/40	6	48% (19/40)

place between August 2007 and December 2009. Against this background the follow-up of 2 (Cook-plug) and 3 (Gore-plug) month is rather short. The healing rate, even with additional procedures, was 12.5% (2/16 procedures) in the pig-mucosa plug and 54.5% (6/11 procedures) in the synthetic absorbable plug group. This implicates a higher healing rate in the Gore-plug group. The two other studies observed healing rates between only 16% [26] and 73% [27].

Primarily it has to be stated, that this study presents preliminary results of a heterogenous group. But as today's evolution of new products is running fast, every experience needs to be evaluated.

We present initial results from three German surgical units with the Gore-Plug. Of course, the results have to be interpreted very carefully due to the heterogeneity of the patients group (different units and surgeons, different types of fistulas). One very interesting point seems to be the different result between the surgeons with healing rates from 0 to 75%. This fact shows the problem of different studies dealing with this treatment. Although all surgeons have been experienced colorectal surgeons the type of fistula may play an important factor for the success rate, so that every fistula should be managed by an individual management. The healing rate in Crohn fistulas was only 1 out of 4 (25.0%), whereas in non-Crohn fistulas a healing rate of 57.5% could be observed. Results were better in fistulas without any previous advancement flap procedure (63.6%) than in patients having had one or more advancement flap procedures by flap techniques (44.4%). Also the healing rate seems to be higher in patients with transsphincteric than suprasphincteric fistulas. We did not observe any negative impact on anal continence. From that point of view a plug procedure may be considered as a therapeutic option in high anal fistulas, especially with a fistula tract longer than 4 cm.

## Notes

## Competing interests

Some of the interventions described took place in the context of a pilot study where the clinics were provided

with the plugs (Gore-BioA-Fistula-Plug) by the manufacturer Gore free of cost. The authors did not receive any direct payments or gratifications.

## References

- Ommer A, Athanasiadis S, Happel M, Köhler A, Psarakis E. Die chirurgische Behandlung des anorektalen Abszesses. Sinn und Unsinn der primären Fistelsuche. *Coloproctology*. 1999;21:161-9. DOI: 10.1007/BF03044496
- Ommer A, Sailer M. Therapieoptionen bei Komplikationen nach Analfisteloperationen. *Chir Praxis*. 2011;73:657-68.
- Ommer A, Herold A, Berg E, Fürst A, Sailer M, Schiedeck T. Cryptoglandular anal fistulas. *Dtsch Arztebl Int*. 2011 Oct;108(42):707-13. DOI: 10.3238/arztebl.2011.0707
- Ortiz H, Marzo J, Ciga MA, Oteiza F, Armendáriz P, de Miguel M. Randomized clinical trial of anal fistula plug versus endorectal advancement flap for the treatment of high cryptoglandular fistula in ano. *Br J Surg*. 2009 Jun;96(6):608-12. DOI: 10.1002/bjs.6613
- Christoforidis D, Pieh MC, Madoff RD, Mellgren AF. Treatment of transsphincteric anal fistulas by endorectal advancement flap or collagen fistula plug: a comparative study. *Dis Colon Rectum*. 2009 Jan;52(1):18-22. DOI: 10.1007/DCR.0b013e31819756ac
- van Koperen PJ, Bemelman WA, Gerhards MF, Janssen LW, van Tets WF, van Dalsen AD, Slors JF. The anal fistula plug treatment compared with the mucosal advancement flap for cryptoglandular high transsphincteric perianal fistula: a double-blinded multicenter randomized trial. *Dis Colon Rectum*. 2011 Apr;54(4):387-93. DOI: 10.1007/DCR.0b013e318206043e
- Westerterp M, Volkers NA, Poolman RW, van Tets WF. Anal fistulotomy between Skylla and Charybdis. *Colorectal Dis*. 2003 Nov;5(6):549-51. DOI: 10.1046/j.1463-1318.2003.00459.x
- van der Hagen SJ, Baeten CG, Soeters PB, van Gemert WG. Long-term outcome following mucosal advancement flap for high perianal fistulas and fistulotomy for low perianal fistulas: recurrent perianal fistulas: failure of treatment or recurrent patient disease? *Int J Colorectal Dis*. 2006 Dec;21(8):784-90. DOI: 10.1007/s00384-005-0072-7
- Garcia-Aguilar J, Belmonte C, Wong WD, Goldberg SM, Madoff RD. Anal fistula surgery. Factors associated with recurrence and incontinence. *Dis Colon Rectum*. 1996 Jul;39(7):723-9.
- Ommer A, Herold A, Berg E, et al. S3-Leitlinie Kryptoglanduläre Analfistel. *Coloproctology*. 2011;33:295-324. DOI: 10.1007/s00053-011-0210-3

11. Köhler A, Athanasiadis S, Psarakis E. Die Analfistel - Ein Plädoyer für die kontinente Fistulektomie. *Coloproctology*. 1997;19:186-203. DOI: 10.1007/BF03043390
12. Joy HA, Williams JG. The outcome of surgery for complex anal fistula. *Colorectal Dis*. 2002;4:254-261. DOI: 10.1046/j.1463-1318.2002.00357.x
13. Roig JV, Jordán J, García-Armengol J, Esclapez P, Solana A. Changes in anorectal morphologic and functional parameters after fistula-in-ano surgery. *Dis Colon Rectum*. 2009 Aug;52(8):1462-9. DOI: 10.1007/DCR.0b013e3181a80e24
14. Perez F, Arroyo A, Serrano P, Candela F, Sanchez A, Calpena R. Fistulotomy with primary sphincter reconstruction in the management of complex fistula-in-ano: prospective study of clinical and manometric results. *J Am Coll Surg*. 2005 Jun;200(6):897-903. DOI: 10.1016/j.jamcollsurg.2004.12.015
15. Perez F, Arroyo A, Serrano P, Sánchez A, Candela F, Perez MT, Calpena R. Randomized clinical and manometric study of advancement flap versus fistulotomy with sphincter reconstruction in the management of complex fistula-in-ano. *Am J Surg*. 2006 Jul;192(1):34-40. DOI: 10.1016/j.amjsurg.2006.01.028
16. Hjortrup A, Moesgaard F, Kjaergård J. Fibrin adhesive in the treatment of perineal fistulas. *Dis Colon Rectum*. 1991 Sep;34(9):752-4. DOI: 10.1007/BF02051064
17. Cintron JR, Park JJ, Orsay CP, Pearl RK, Nelson RL, Abcarian H. Repair of fistulas-in-ano using autologous fibrin tissue adhesive. *Dis Colon Rectum*. 1999 May;42(5):607-13. DOI: 10.1007/BF02234135
18. Patrlj L, Kocman B, Martinac M, Jadrijevic S, Sosa T, Sebecic B, Brkijacic B. Fibrin glue-antibiotic mixture in the treatment of anal fistulae: experience with 69 cases. *Dig Surg*. 2000;17(1):77-80. DOI: 10.1159/000018804
19. Yeung JM, Simpson JA, Tang SW, Armitage NC, Maxwell-Armstrong C. Fibrin glue for the treatment of fistulae in ano—a method worth sticking to? *Colorectal Dis*. 2010;12:363-6. DOI: 10.1111/j.1463-1318.2009.01801.x
20. Altomare DF, Greco VJ, Tricoli N, Arcanà F, Mancini S, Rinaldi M, Pulvirenti d'Urso A, La Torre F. Seton or glue for trans-sphincteric anal fistulae: a prospective randomized crossover clinical trial. *Colorectal Dis*. 2011 Jan;13(1):82-6. DOI: 10.1111/j.1463-1318.2009.02056.x
21. Champagne BJ, O'Connor LM, Ferguson M, Orangio GR, Schertzer ME, Armstrong DN. Efficacy of anal fistula plug in closure of cryptoglandular fistulas: long-term follow-up. *Dis Colon Rectum*. 2006 Dec;49(12):1817-21. DOI: 10.1007/s10350-006-0755-3
22. O'Connor L, Champagne BJ, Ferguson MA, et al. Efficacy of anal fistula plug in closure of Crohn's anorectal fistulas. *Dis Colon Rectum*. 2006;49:1569-73. DOI: 10.1007/s10350-006-0695-y
23. McGee MF, Champagne BJ, Stulberg JJ, Reynolds H, Marderstein E, Delaney CP. Tract length predicts successful closure with anal fistula plug in cryptoglandular fistulas. *Dis Colon Rectum*. 2010 Aug;53(8):1116-20. DOI: 10.1007/DCR.0b013e3181d972a9
24. Garg P, Song J, Bhatia A, Kalia H, Menon GR. The efficacy of anal fistula plug in fistula-in-ano: a systematic review. *Colorectal Dis*. 2010 Oct;12(10):965-70. DOI: 10.1111/j.1463-1318.2009.01933.x
25. Buchberg B, Masoomi H, Choi J, et al. A tale of two (anal fistula) plugs: is there a difference in short-term outcomes? *Am Surg*. 2010;76:1150-3.
26. de la Portilla F, Rada R, Jimenez-Rodriguez R, Diaz-Pavon JM, Sanchez-Gil JM. Evaluation of a new synthetic plug in the treatment of anal fistulas: results of a pilot study. *Dis Colon Rectum*. 2012;54:1419-22. DOI: 10.1097/DCR.0b013e31822c4d59
27. Ratto C, Litta F, Parello A, Donisi L, Zaccone G, De Simone V. Gore Bio-A® Fistula Plug: a new sphincter-sparing procedure for complex anal fistula. *Colorectal Dis*. 2012 May;14(5):e264-9. DOI: 10.1111/j.1463-1318.2012.02964.x
28. Ommer A, Schmidt C, Rolfs T, Walz MK. Gore Bio-A Fistelplug zur Behandlung hoher Analfisteln. *Coloproctology*. 2012;34:24-30. DOI: 10.1007/s00053-011-0245-5

**Corresponding author:**

Dr. A. Ommer  
 End- und Dickdarmpraxis Essen,  
 Rüttenscheider Strasse 66, 45130 Essen, Germany,  
 Phone: +49-201-797977, Fax: +49-201-43871755  
 aommer@online.de

**Please cite as**

Ommer A, Herold A, Joos A, Schmidt C, Weyand G, Bussen D. Gore BioA Fistula Plug in the treatment of high anal fistulas – initial results from a German multicenter-study. *GMS Ger Med Sci*. 2012;10:Doc13. DOI: 10.3205/000164, URN: urn:nbn:de:0183-0001647

**This article is freely available from**

<http://www.egms.de/en/journals/gms/2012-10/000164.shtml>

**Received:** 2012-07-01

**Revised:** 2012-08-05

**Published:** 2012-09-11

**Copyright**

©2012 Ommer et al. This is an Open Access article distributed under the terms of the Creative Commons Attribution License (<http://creativecommons.org/licenses/by-nc-nd/3.0/deed.en>). You are free: to Share — to copy, distribute and transmit the work, provided the original author and source are credited.



# Gore BioA Fistel Plug zur Behandlung hoher Analfisteln – erste Ergebnisse einer deutschen Multicenter-Studie

## Zusammenfassung

**Hintergrund:** Die Behandlung hoher Analfisteln ist mit einem hohen Risiko für eine postoperative Kontinenzstörung behaftet. Neben den traditionellen Verfahren wie der Rekonstruktion mittels Verschiebelappen ermöglicht die Okklusion des Fisteltraktes mit einem resorbierbaren Fistel-Plug ein neues Schließmuskel schonendes Operationsverfahren. In dieser Studie werden erstmals in einer multizentrischen Studie Ergebnisse dieses neuen Verfahrens vorgestellt.

**Patienten und Methode:** Bei 40 Patienten (30 männl., 10 weibl., Alter  $51 \pm 12$  Jahre) aus drei chirurgischen Abteilungen mit hohen transsphinkteren ( $n=28$ ) oder suprasphinkteren ( $n=12$ ) Fisteln wurde ein Fistelverschluss mit dem Gore BioA Fistula Plug<sup>®</sup> durchgeführt. Die Operation wurde von fünf erfahrenen kolorektalen Chirurgen ausgeführt. Bei vier Patienten war ein Morbus Crohn bekannt. Präoperativ waren 33 Patienten vollkommen kontinent, sieben Patienten berichteten über leichte Kontinenzstörungen. Die Evaluation der Ergebnisse erfolgte auf der Grundlage retrospektiv zusammengestellter Daten der einzelnen Zentren.

**Ergebnisse:** Postoperativ entwickelte ein Patient einen Abszess, der operativ behandelt werden musste. Bei zwei Patienten zeigte sich ein spontaner Plug-Verlust innerhalb von zwei Wochen postoperativ. Nach sechs Monaten war die Fistel bei 20 Patienten (50,0%) verheilt. Drei weitere Fisteln heilten nach 7, 9 bzw. 12 Monaten. Die gesamte Heilungsrate lag somit bei 57,5% (23/40). Sie zeigte große Unterschiede zwischen den einzelnen Operateuren von 0 bis 75% und zeigte eine Abhängigkeit von der Zahl der vorausgegangenen Interventionen. Bei Patienten, bei denen lediglich eine Abszessdrainage stattgefunden hatte, lag die Heilungsrate bei 63,6% (14/22), während bei Patienten mit vorausgegangener Flap-Rekonstruktion diese auf 50% (9/18) sank. Kein Patient klagte über eine Verschlechterung des präoperativen Kontinenzstatus.

**Schlussfolgerung:** Durch die Okklusion hoher Analfisteln mittels Plug-Technik konnte bei jedem zweiten Patient eine definitive Heilung erzielt werden. Vorausgegangene Eingriffe scheinen sich negativ auf die Erfolgsrate auszuwirken. Wir haben keine negative Beeinflussung der Kontinenzleistung durch die Operation beobachtet. Vor diesem Hintergrund sollte der Analfistel-Plug als Therapieoption bei hohen Fisteln diskutiert werden, wobei für endgültigere Aussagen weitere Studien erforderlich sind.

**Schlüsselwörter:** komplexe Analfisteln, transsphinktere Fisteln, suprasphinktere Fisteln, operative Methode, Stuhlinkontinenz, Fistel-Plug

## Einleitung

Analfisteln stellen ein relativ häufiges Krankheitsbild dar. Sie finden sich überwiegend bei jüngeren Erwachsenen zwischen dem 30. und 50. Lebensjahr, wobei Männer deutlich häufiger als Frauen betroffen sind [1].

Während die Mehrzahl der Analfisteln problemlos durch eine Spaltung behandelt und so geheilt werden können [1], besteht bei hohen Analfisteln durch eine Durchtrennung von relevanten Anteilen des Schließmuskelapparates die Gefahr der Stuhlinkontinenz [2]. Aus diesem Grunde wurden in den vergangenen Jahrzehnten Operationstechniken entwickelt, die durch die Naht des Schließmuskels die Kontinenz einbußen reduzieren konnten. Trotz dieser weniger belastenden Techniken,

A. Ommer<sup>1</sup>

A. Herold<sup>1</sup>

A. Joos<sup>1</sup>

C. Schmidt<sup>2</sup>

G. Weyand<sup>3</sup>

D. Bussen<sup>1</sup>

1 End- und Dickdarmpraxis  
Essen, Deutschland

2 Klinik für Chirurgie und  
Zentrum für Minimal Invasive  
Chirurgie, Kliniken Essen-  
Mitte, Essen, Deutschland

3 Kreisklinikum Siegen,  
Deutschland

für die Heilungsraten von ca. 60–70% beschrieben werden [3], werden in der Literatur jedoch auch für diese Behandlung Kontinenzstörungen bei bis zu 30% der Operierten beschrieben, die durch erneute Eingriffe bei rezidivierenden oder persistierenden Fisteln noch potenziert werden.

Als Alternative wurde im Jahr 2006 der so genannte Fistel-Plug vorgestellt. Die Technik besteht nicht in einer Exzision, sondern einer Okklusion des Fistelganges. Anfänglich hohe Heilungsraten konnten in neueren Publikationen nicht bestätigt werden, so dass realistischerweise von Erfolgsraten bis maximal 30% auszugehen ist [4], [5], [6]. Ein Hauptproblem stellt die Fixation des Plugs dar, um einen zu frühen Plug-Verlust zu verhindern.

Aktuell wurde ein neuer resorbierbarer Plug vorgestellt, der durch seine Struktur besser durch Nähte fixiert werden kann. In der vorliegenden Arbeit werden erstmals Ergebnisse einer deutschen Multicenter-Studie vorgestellt.

## Material und Methode

In drei chirurgischen Abteilungen und durch fünf kolorektale Chirurgen wurden 40 konsekutive Patienten (30 männlich, 10 weiblich, Alter  $51 \pm 12$  (24 bis 79 Jahre) mit dem GORE-BIO-A-Fistula Plug<sup>®</sup> wegen einer hohen Analfistel operiert (Tabelle 1). Die retrospektive Datenerhebung geschah auf den Grundlagen einer gepoolten Analyse der Ergebnisse der drei chirurgischen Zentren.

Operiert wurden 28 hohe transsphinktäre und 12 suprasphinktäre Fisteln. Bei vier Patienten war ein Morbus Crohn bekannt. Bei 20 Patienten war zuvor lediglich eine Abszessdrainage durchgeführt worden. Bei zwei zusätzlichen Patienten war ein biologischer Plug ohne Erfolg implantiert worden. Sechs Patienten hatten sich bereits einer Rekonstruktion mittels Flap-Technik und 12 Patienten verschiedenen, nicht erfolgreichen Interventionen unterzogen (Tabelle 2). Die mittlere Zahl vorausgegangener chirurgischer Eingriffe betrug  $3,4 \pm 2,8$  (Median 2). Es zeigte sich eine große Differenz zwischen den 5 Chirurgen (Chirurg 1: 6,4, 2: 4,1, 3: 4,1, 4: 1,9, 5: 2,3).

Tabelle 2: Vorausgegangene operative Eingriffe

operativer Eingriff	Anzahl
Nur Abszesssexzision	20
Plug Implantation	2
Einzelne Flap-Rekonstruktion	6
Mehrfache Flap-Rekonstruktion	12

Bei 24 von 40 Patienten (21 von 36 ohne M.Crohn) war zuvor eine Fadendrainage angelegt worden.

Die Lokalisation der Fisteln lag zwischen 5 und 7 Uhr SSL bei 29 Fällen. Nur 3 Fisteln waren ventral lokalisiert.

Die Kontinenz wurde definiert anhand der Parks-Klassifikation nach der Anamnese. Präoperativ waren 33 Patienten komplett kontinent, sieben Patienten berichteten

über leichtgradige Kontinenzstörungen (6 mit Inkontinenz für Gas (Grad I) und ein weiterer mit intermittierende auftretender Inkontinenz für flüssigen Stuhl (Grad II).

Die Länge der implantierten Plugarme betrug 2,5 bis 9 cm ( $4,8 \pm 1,4$  cm). Die Unterschiede zwischen den fünf Chirurgen lagen zwischen 3,8 und 5,5 cm. Bei 18 Patienten waren Arme unterhalb des Kopfes entfernt worden, um den Plug durch den Fistelkanal durchziehen zu können. (1 Arm: n=1, 2: n=5, 3: n=7, 4: n=4, 5: n=1). Bei 22 Eingriffen wurden keine Arme entfernt. Es zeigte sich eine große Differenz zwischen den beteiligten Chirurgen: Während zwei Chirurgen nur im Mittel 0,4 Arme entfernten, entfernten die anderen 1,8 bzw. 3,8 Arme. Bei keinem Patienten wurde die Kopfplatte beschnitten. Mit zwei Ausnahmen wurden bei allen Patienten der Plug mit einem Mucosaflap gedeckt.

Das postoperative Behandlungsregime geschah nach den Vorgaben der einzelnen Kliniken (Tabelle 1). Den Patienten wurde empfohlen postoperativ für zwei Wochen auf schwere körperliche Belastung und Sport zu verzichten.

Heilung der Fistel wurde definiert als kompletter Verschluss der inneren Öffnung und der äußeren Wunde ohne Anzeichen von lokaler Entzündung analog den deutlichen S3-Leitlinien [3].

Das Follow-up geschah mittels klinischer Untersuchung in der ambulanten Praxis.

Aufgrund der Heterogenität der Studiengruppe (40 Patienten, fünf Chirurgen mit verschiedenen intra-, peri- und postoperativen Vorgehen) wurde keine statistische Analyse der Daten durchgeführt.

## Operative Technik

Alle Operationen wurden durchgeführt in Voll- oder Spinalanästhesie mit Lagerung in Steinschnittlage. Der Darm wurde mittels orthograder Spülung vorbereitet. Bei allen Patienten erfolgte eine Single-Shot-Antibiose mit Cefazolin und Metronidazol. Bei allen Patienten ohne vorhergehende Fadeneinlage gestaltete sich die Sondierung der Fistel problemlos und das innere Fistelostium konnte identifiziert werden. Der GORE-BIO-A-Fistula Plug<sup>®</sup> besteht zu 67% aus Polyglykolsäure und zu 30% aus Trimethylencarbonat. Die Metabolisation erfolgt über den Zitratzyklus in CO<sub>2</sub> und Wasser. Im optimalen Fall beginnt die Resorption in der 6. Woche und ist nach 6 bis 7 Wochen beendet. Die Länge der 6 vorhandenen Plugarme beträgt 9 cm. Nach Identifikation des Fistelkanales (Abbildung 1A, B) wurde dieser mit einem scharfen Löffel oder mit einer Bürste gereinigt. Die äußere Öffnung wurde mit einem elektrischen Messer sparsam umschnitten, um eine ausreichende Drainage zu erzielen. Im Analkanal wurde ein Mukosa-Submukosa-Flap proximal des inneren Fistelostiums hergestellt. Wenn notwendig wurden einzelne Arme des Plugs (Abbildung 1C) wie beschrieben entfernt. Nach sparsamer Dilatation der inneren Öffnung wurde der Plug mit einer Naht und/oder einer Overholt-Klemme durchgezogen (Abbildung 1D). Anschließend wurden alle

Tabelle 1: Patientendaten (m: männlich, w: weiblich)

Chirurg Nr.	Alter	Geschlecht	Zahl der voraus- gegangenen Interventionen	Morbus Crohn	Faden- drainage	Länge des implantierten Plugs (cm)	postoperative Komplikationen	postoperative Ernährung	Follow-up nach 6 Monaten
Ch1-1	58	w	6	Ja	Ja	4	Nein	normale Kost	persistierend
Ch1-2	41	m	2	Nein	Nein	5	Nein	normale Kost	persistierend
Ch1-3	37	m	14	Nein	Ja	6	Nein	resorbierbare Kost	persistierend
Ch1-4	42	m	5	Nein	Ja	4	Nein	resorbierbare Kost	persistierend
Ch1-5	72	m	5	Ja	Nein	4	Nein	normale Kost	persistierend
Ch2-1	45	w	10	Ja	Ja	6	Nein	resorbierbare Kost	verheilt nach 6 Mo., Rezidiv nach 8 Mo.
Ch2-2	54	m	1	Nein	Ja	5	Nein	resorbierbare Kost	verheilt nach 8 Mo.
Ch2-3	24	w	3	Nein	Ja	9	Nein	resorbierbare Kost	verheilt
Ch2-4	45	m	2	Nein	Ja	5	Nein	resorbierbare Kost	verheilt nach 7 Mo.
Ch2-5	61	m	5	Nein	Ja	3	Nein	resorbierbare Kost	verheilt
Ch2-6	52	m	3	Nein	Ja	4	Nein	resorbierbare Kost	verheilt
Ch2-7	41	m	6	Nein	Ja	5	Frühe Dehiszenz mit erneuter OP	resorbierbare Kost	persistierend
Ch2-8	48	w	3	Ja	Ja	4	Nein	resorbierbare Kost	verheilt
Ch3-1	70	m	4	Nein	Ja	2,5	Nein	Normale Kost	verheilt
Ch3-2	45	m	1	Nein	Ja	3	Nein	Normale Kost	verheilt
Ch3-3	61	m	5	Nein	Ja	3,5	Früher Plugverlust postoperativ	Normale Kost	persistierend
Ch3-4	61	m	6	Nein	Ja	3,5	Nein	Normale Kost	verheilt
Ch3-5	54	m	4	Nein	Ja	3	Nein	Normale Kost	persistierend
Ch3-6	47	m	7	Nein	Ja	3	Nein	resorbierbare Kost	verheilt
Ch3-7	62	m	2	Nein	Ja	4,5	Nein	Normale Kost	persistierend
Ch4-01	61	m	2	Nein	Ja	5	Nein	resorbierbare Kost	verheilt
Ch4-02	26	w	2	Nein	Nein	4	Nein	resorbierbare Kost	verheilt
Ch4-03	53	m	1	Nein	Ja	6,5	Nein	resorbierbare Kost	verheilt
Ch4-04	34	m	1	Nein	Ja	5	Nein	Flüssige Kost	verheilt
Ch4-05	56	m	1	Nein	Nein	7	Abszess (OP)	Flüssige Kost	persistierend

(Fortsetzung)

Tabelle 1: Patientendaten (m: männlich, w: weiblich)

Chirurg Nr.	Alter	Geschlecht	Zahl der voraus- gegangenen Interventionen	Morbus Crohn	Faden- drainage	Länge des implantierten Plugs (cm)	postoperative Komplikationen	postoperative Ernährung	Follow-up nach 6 Monaten
Ch4-06	46	w	2	Nein	Nein	5	Nein	Flüssige Kost	verheilt nach 12 Mo.
Ch4-07	53	m	5	Nein	Nein	6	Nein	Flüssige Kost	persistierend
Ch4-08	49	m	2	Nein	Ja	5	Nein	Flüssige Kost	persistierend
Ch4-09	32	m	3	Nein	Nein	6	Nein	Flüssige Kost	verheilt
Ch4-10	46	m	2	Nein	Ja	6	Nein	Flüssige Kost	persistierend
Ch4-11	56	m	1	Nein	Ja	5	Nein	Flüssige Kost	verheilt
Ch4-12	43	w	1	Nein	Nein	6	Nein	Flüssige Kost	persistierend
Ch5-1	46	w	6	Nein	Nein	6,5	Pneumothorax (Zentraler Venenkatheter)	Parenterale Ernährung	verheilt
Ch5-2	60	m	1	Nein	Nein	4	Nein	Parenterale Ernährung	verheilt
Ch5-3	73	m	5	Nein	Nein	6	Nein	resorbierbare Kost	verheilt
Ch5-4	49	m	1	Nein	Nein	5	Nein	Parenterale Ernährung	verheilt
Ch5-5	46	m	1	Nein	Nein	5	Nein	Parenterale Ernährung	verheilt
Ch5-6	48	w	2	Nein	Nein	2,5	Nein	Parenterale Ernährung	persistierend
Ch5-7	79	m	1	Nein	Nein	5,5	Nein	Parenterale Ernährung	persistierend
Ch5-8	56	w	1	Nein	Nein	3,5	Nein	Parenterale Ernährung	verheilt

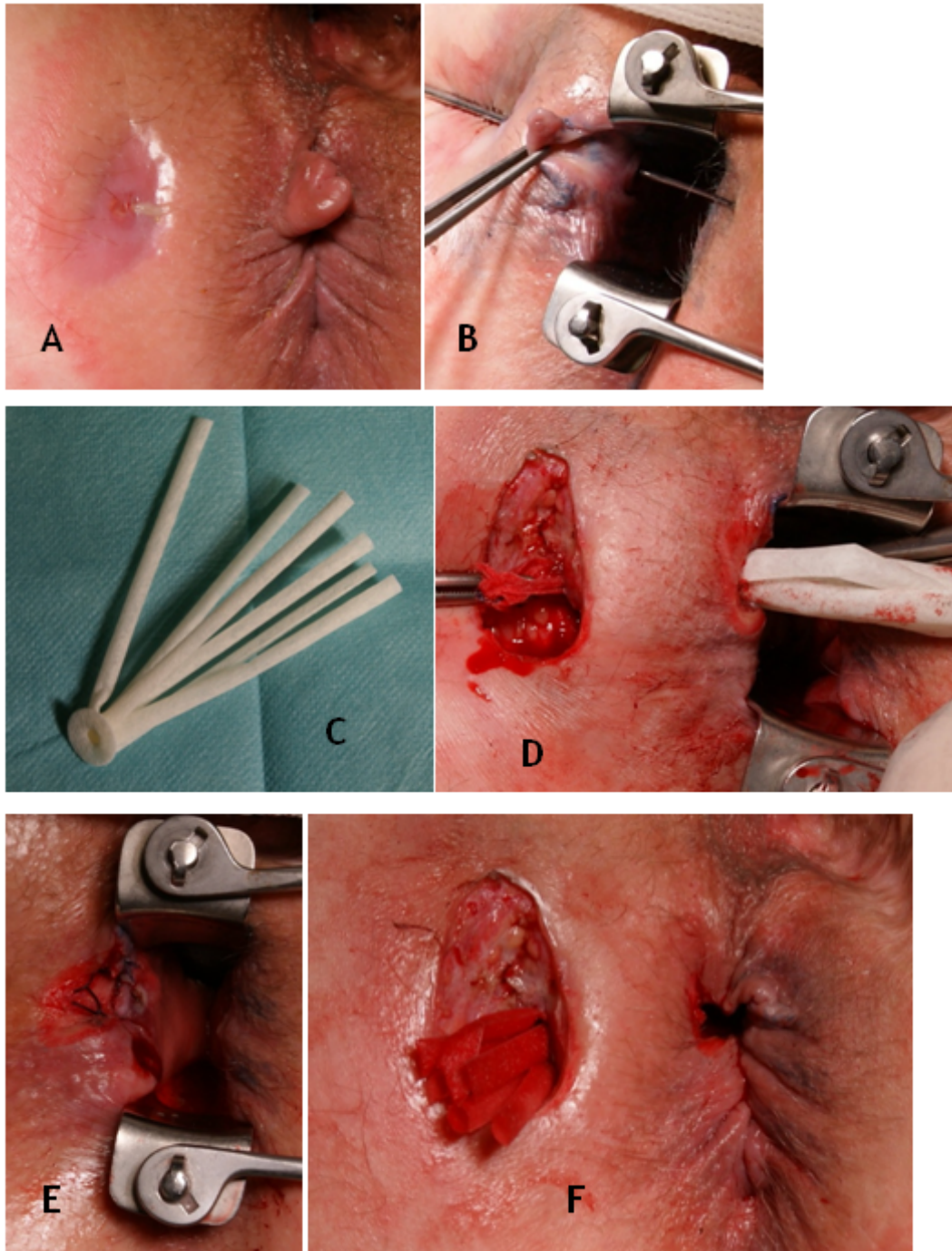


Abbildung 1: Operative Technik

A: Situs der transsphinkteren Fistel mit liegender Fadendrainage; B: Darstellung der transsphinkteren Fistel mit liegender Sonde; C: Gore BioA Fistula Plug; D: Situs nach Erweiterung der äußeren Fistelöffnung und Kürrettage des Fistelgangs, Durchzug des Plugs; E: Situs nach Abdeckung des Plug-Kopfs mit Mucosa; F: Abschlusssitus

Arme straff gezogen und der Plugkopf am internen Sphinkter mit 2 bis 3 Nähten (PDS 2.0) fixiert. Abschließend wurde der Plug mit einem Mukosa-Submukosa-Flap (Vicryl 2.0) bedeckt (Abbildung 1E). Lediglich bei zwei Patienten konnte wegen der lokalen Verhältnisse keine Deckung des Plugs erzielt werden. Die äußeren Arme wurden soweit gekürzt, dass sie wenige Millimeter den äußeren Wundrand überragten (Abbildung 1F). Dieses Vorgehen zeigte nur geringgradige Unterschiede zwischen

den fünf Chirurgen. Die Variationen bzgl. der belassenen Plugarme und der Länge des Plugs sind oben dargestellt.

## Ergebnisse

Die mittlere Operationszeit betrug  $30 \pm 6$  Minuten. Perioperativ wurde keine Nachblutung oder ein Harnverhalt beobachtet. Der mittlere Krankenhausaufenthalt betrug  $4,9 \pm 1,6$  Tage mit keinen relevanten Unterschieden zwi-

schen den verschiedenen chirurgischen Einheiten. Bei zwei Patienten trat innerhalb von 2 Wochen postoperativ ein Plugverlust auf. Komplikationen traten bei drei Patienten auf. Ein Patient musste am 9. postoperativen Tag wegen eines Flüssigkeitsverhaltes im Bereich der äußeren Wunde revidiert werden. Eine Patientin musste wegen stärkerer Schmerzen nach Entlassung erneut stationär aufgenommen werden. Lokale Analgetikatherapie war ausreichend. Ein 3. Patient erlitt nach Punktion der Vena subclavia zur Anlage eines zentralen Venenkatheters einen Pneumothorax.

Vier Wochen nach der Operation zeigte sich bei allen Patienten eine äußere Fistelöffnung ohne Zeichen für Entzündungen mit nur leichter Sekretion. Keine Fistel war jedoch zu diesem Zeitpunkt verschlossen.

Zum Follow-up nach 6 Monaten war die Heilung bei 20 von 40 Patienten (50,0%) eingetreten. Ein Patient mit Morbus Crohn, bei dem die Fistel nach 6 Monaten verheilt war, zeigte später einen Re-Abszess mit Fistelpersistenz. Drei weitere Patienten, die in der Ambulanz weiterhin vorstellig wurden, erzielten eine komplette Heilung nach 7, 9 bzw. 12 Monaten. Vor diesem Hintergrund konnte letztendlich eine Heilung bei 22 von 40 Patienten (57,5%) erzielt werden. Es bestand eine große Differenz der Heilungsrate zwischen den einzelnen Chirurgen zwischen 0 und 75% (Tabelle 1). Ein anderer Unterschied zeigte sich bezüglich vorausgegangener chirurgischer Interventionen (Tabelle 1). Nach lediglich stattgehabter Abszessexzision oder einfacher Pluginsertion heilten 14 von 22 Fisteln (63,6%). Nach ein- oder mehrfacher Flap-Rekonstruktion sank die Heilungsrate auf 50% (9/18). Bei Patienten, bei denen bis zu 4 Eingriffe vorausgegangen waren (einschließlich Abszessexzisionen), zeigte sich eine Heilungsrate von 66,7% (18 von 27). Nach mehr als 4 chirurgischen Eingriffen betrug die Heilungsrate lediglich 38,5% (5 von 13).

Von den 12 suprasphinkteren Fisteln konnte eine Heilung bei 5 Patienten (41,7%) erzielt werden. Bei Ausschluss von Morbus Crohn-Patienten lag die Heilung bei 5 von 10 (50%). In der Gruppe von Patienten mit transsphinkteren Fisteln (n=28) konnte ein Erfolg bei 18 Patienten (64,3%) erzielt werden, bzw. nach Ausschluss von Crohn-Patienten 16 von 26 (61,5%).

Postoperativ wurde bei 22 Patienten entweder eine parenterale oder eine enterale Ernährung mit vollresorbierbarer Kost durchgeführt, um einen frühzeitigen Stuhlabgang zu vermeiden. Bei diesen Patienten konnte eine Heilung bei 16 Patienten (73%) erzielt werden. Von den 18 Patienten mit rein enteraler flüssiger oder fester Ernährung wurde eine Heilung bei 7 Patienten (38,9%) erzielt.

Von den 4 Patienten mit Morbus Crohn heilte die Fistel bei 2 Patienten nach 6 Monaten, wobei einer dieser Patienten einen Re-Abszess nach 8 Monaten entwickelte (Heilungsrate somit 25% bzw. 1 von 4). Im Gegensatz dazu lag die Heilungsrate bei Patienten ohne Morbus Crohn bei 61,1% (22 von 36).

Bei keinem Patienten zeigte sich eine Veränderung der präoperativen Kontinenzleistung postoperativ.

Die präoperative Platzierung eines Fadens schien keinen relevanten Effekt auf die Heilung der Fistel zu haben: Heilung bei 13 von 21 Patienten (61,9%) mit Faden, 9 von 15 (60,0%) ohne Faden. Bei dieser Auswertung wurden nur die Patienten ohne Morbus Crohn berücksichtigt.

## Diskussion

Über viele Jahre beschränkte sich die Therapie der Analfisteln in erster Linie auf zwei Verfahren: die Fistelspaltung und die Fistelexzision mit plastischer Sphinkterrekonstruktion. Die Fadendrainage nimmt dabei in ihren verschiedenen Anwendungen eine Mittelstellung ein, da sie entweder als reiner Platzhalter oder als so genannter schneidender Faden Verwendung findet.

Die Spaltung der Fistel, d.h. die Durchtrennung des zwischen Fistelkanal und Anoderm liegenden Gewebes führt zu einer sehr hohen Heilungsrate von bis zu 100% und stellt bei oberflächlichem Verlauf die Therapie der Wahl dar [7]. Die Inkontinenzraten liegen für intersphinktere und proximale transsphinktere Analfisteln unter 10% [8] und sind überwiegend geringerer Ausprägung. Bei höheren Fisteltypen sind jedoch Inkontinenzraten von 54% (Typ II) und 80% (Typ III) beschrieben [9]. Das Ausmaß der Kontinenzbeeinträchtigung ist naturgemäß abhängig von der Masse des durchtrennten Muskelgewebes [9]. Aus diesem Grunde sollten bei proximalen transsphinkteren und suprasphinkteren Fisteln Sphinkter schonende Verfahren zur Anwendung kommen [10]. Einzige wirklich Sphinkter schonende Therapieoption war deshalb über Jahre bei trans- und suprasphinkteren Fisteln die Fistelexzision mit Naht des Schließmuskels (Flap-Technik) und wurde in vielen Publikationen evaluiert [10], [11]. Das Prinzip besteht in der Ausschneidung der Fistel bis zum Schließmuskel einschließlich des entzündlichen proktodealen Drüsengewebes im Intersphinktärraum mit anschließender Naht des Schließmuskeldefektes. Die Heilungsraten dieser Verfahren liegen in der Regel zwischen 60 und 70% und zeigen keine relevanten Unterschiede zwischen den verschiedenen Techniken. Die Informationen über Kontinenzstörungen variieren mit 0 bis 70% stark zwischen den verschiedenen Studien und sind in einem hohen Maße von der Sorgfalt der Erfassung abhängig [5], [12].

Ein neueres Verfahren mit ähnlichen Ergebnissen stellt die komplette Fistelexzision mit primärer Schließmuskelerrekonstruktion dar. Hier wird der Fistelkanal zusammen mit dem umgebenden entzündlichen Gewebe komplett ausgeschnitten und die durchtrennten Anteile des Schließmuskels direkt wieder mittels Nähten adaptiert [13], [14], [15].

Eine neue Methode stellt die Okklusion mit Biomaterialien dar. Im Jahre 1991 wurde erstmals die Applikation von Fibrinkleber in den kürettierten Fistelgang beschrieben [16]. Anfängliche hohe Erfolgsraten ohne negative Beeinträchtigung des Sphinkters [17], [18] konnten in darauf folgenden Studien jedoch nicht reproduziert werden [19],

Tabelle 3: Literaturübersicht

Autor	Jahr	Anzahl	Anteil M. Crohn	Follow-up (Monate)	Heilung
Buchberg [25]	2010	10 (11 Plugs)	0	2	55% (6/11)
De la Portilla [26]	2012	19	0	12	16% (3/19)
Ommer [28]	2012	12	0	6	50% (6/12)
Ratto [27]	2012	11	0	5	73% (8/11)
Aktuelle Studie	2012	40	4/40	6	48% (19/40)

[20], so dass dieses Verfahren weitgehend verlassen wurde.

Eine weitere Operationsmethode wurde erstmals im Jahre 2006 in den USA vorgestellt [21]. Im Gegensatz zu den konventionellen Verfahren, bei denen das Therapieprinzip in einer Exzision des Fistelganges bestand, wird durch den sog. Fistelplug eine Okklusion des Ganges durch resorbierbares Material angestrebt, so dass man von einem gänzlich neuen Therapieansatz sprechen kann. Hierbei handelt es sich um einen konusförmigen Plug, bestehend aus Submukosa des Dünndarmes des Schweines, welcher im Laufe der Zeit durch körpereigenes Gewebe (Einsprossung von Fibroblasten) ersetzt wird.

Auch hier konnten die initial hervorragenden Ergebnisse von 70 bis 80% [21], [22] in aktuellen randomisierten Arbeiten, die diese Technik mit der plastischen Rekonstruktion verglichen, nur sehr bedingt bestätigt werden [4], [6]. Eine aktuelle Arbeit [23] untersucht die Bedeutung der Länge des Fistelganges für die Erfolgsrate. Akzeptable Heilungsraten wurden erst ab einer Länge von 4 cm beobachtet. Unter 4 cm betrug die Heilung lediglich 21% und über 4 cm 61%. Ein Review [24] der verfügbaren Studien konstatiert eine Erfolgsrate zwischen 24 und 92% der vorliegenden Studien. Realistischerweise dürften Erfolgsraten bis 30% zu erzielen sein, wie dies in zwei randomisierten Studien im Vergleich mit den plastischen Verfahren herausgearbeitet wurde [4], [6]. Eine nennenswerte Beeinträchtigung der Kontinenzleistung wurde von den Autoren nicht beobachtet, was letztlich als besondere Stärke dieser Methode gilt. Ein besonderes Problem dieses Plugs stellt die Verankerung im Fistelkanal dar, so dass viele Fehlversuche auf einen frühzeitigen Plug-Verlust zurückzuführen sind. Auch die sehr hohen Kosten von ca. 500 € werden vom deutschen DRG-System derzeit nur bedingt abgebildet, da die neu eingeführte Ziffer 5-491.3 lediglich zu einem mittleren DRG-Entgelt von ca. 1500 € führt, das dem für eine Fistelspaltung entspricht.

Ein neuerer Plug aus resorbierbarem Kunststoffmaterial ist seit neuerer Zeit im klinischen Einsatz. Er unterscheidet sich in der Form von dem Vorgänger vor allem durch die zusätzliche Kopfplatte (Abbildung 1C), die eine verbesserte Nahtfixation im Bereich des inneren Fistelostiums ermöglicht sowie durch das größere Volumen des

implantierten Plugs. Derzeit liegen erst wenige Arbeiten mit Ergebnissen vor (Tabelle 3). Buchberg et al. [25] vergleichen 12 Patienten mit Implantationen des Schweinemucosa-Plugs gegen 10 Patienten mit 11 Implantationen des Gore BioA Fistula Plugs. Die Operationen fanden zwischen August 2007 und Dezember 2009 statt. Vor diesem Hintergrund verwundert die mit 3 (Cook-Plug) bzw. 2 Monaten (Gore-Plug) eher kurze Follow-up-Dauer. Die Heilungsquote auch unter Berücksichtigung erneuter Eingriffe betrug beim Plug aus Schweinemucosa lediglich 12,5% (2/16 Eingriffen) und beim Plug aus Kunststoffmaterial 54,5% (6/11 Eingriffen). Sie impliziert somit etwas höhere Heilungsraten für den Gore-Plug. Die beiden übrigen Arbeiten zeigen Heilungsraten zwischen lediglich 16% [26] und 73% [27].

In der vorliegenden Studie werden erstmals an einem größeren Patientengut Ergebnisse dieses Verfahrens in Deutschland vorgestellt. Nachteil der Studie ist sicherlich die heterogene retrospektive Erhebung von gepoolten Daten aus verschiedenen Zentren. Andererseits schildert dies die Realität in Deutschland. Es zeigt, dass die Implantation eines Plugs nicht überall das gleiche in Bezug auf Patientengut und perioperativen Verlauf darstellt, obwohl in allen Fällen ausgewiesene proktologische Zentren tätig waren. Trotzdem resultieren Heilungsraten zwischen 0 und 75%. Diese Faktoren müssen bei der Bewertung von Studien und v.a. im Hinblick auf die klinische Implementierung eines Verfahrens berücksichtigt werden.

Insgesamt konnte bei 57,5% der Patienten, die z.T. schon mehrfach voroperiert waren eine Heilung der komplexen Fistel ohne Beeinflussung der Kontinenz erzielt werden. Erwartungsgemäß war die Heilungsrate bei mehrfach voroperierten Patienten und bei suprasphinkteren Fisteln niedriger. Deutlich schlechtere Ergebnisse zeigten auch die wenigen Crohn-Patienten. Tatsache ist jedoch, dass die Plug-Technik im Gegensatz zu den plastischen, Muskel schonenden Verfahren aufgrund der geringeren Invasivität einen geringeren Einfluss auf die Kontinenzleistung zu haben scheint. Vor diesem Hintergrund sollte die Plug-Technik als therapeutische Option bei hohen Analfisteln angesehen werden.

## Anmerkungen

## Interessenkonflikte

Einige der beschriebenen Eingriffe fanden im Rahmen einer Pilotstudie statt, bei der die implantierten Plugs (Gore-BioA-Fistula-Plug) den jeweiligen Kliniken von der Firma Gore kostenlos zur Verfügung gestellt wurden. Direkte Zahlungen oder andere Zuwendungen an die Autoren haben nicht stattgefunden.

## Literatur

- Ommer A, Athanasiadis S, Happel M, Köhler A, Psarakis E. Die chirurgische Behandlung des anorektalen Abszesses. Sinn und Unsinn der primären Fistelsuche. *Coloproctology*. 1999;21:161-9. DOI: 10.1007/BF03044496
- Ommer A, Sailer M. Therapieoptionen bei Komplikationen nach Analfisteloperationen. *Chir Praxis*. 2011;73:657-68.
- Ommer A, Herold A, Berg E, Fürst A, Sailer M, Schiedeck T. Cryptoglandular anal fistulas. *Dtsch Arztebl Int*. 2011 Oct;108(42):707-13. DOI: 10.3238/arztebl.2011.0707
- Ortiz H, Marzo J, Ciga MA, Oteiza F, Armendáriz P, de Miguel M. Randomized clinical trial of anal fistula plug versus endorectal advancement flap for the treatment of high cryptoglandular fistula in ano. *Br J Surg*. 2009 Jun;96(6):608-12. DOI: 10.1002/bjs.6613
- Christoforidis D, Pieh MC, Madoff RD, Mellgren AF. Treatment of transsphincteric anal fistulas by endorectal advancement flap or collagen fistula plug: a comparative study. *Dis Colon Rectum*. 2009 Jan;52(1):18-22. DOI: 10.1007/DCR.0b013e31819756ac
- van Koperen PJ, Bemelman WA, Gerhards MF, Janssen LW, van Tets WF, van Dalsen AD, Slors JF. The anal fistula plug treatment compared with the mucosal advancement flap for cryptoglandular high transsphincteric perianal fistula: a double-blinded multicenter randomized trial. *Dis Colon Rectum*. 2011 Apr;54(4):387-93. DOI: 10.1007/DCR.0b013e318206043e
- Westerterp M, Volkens NA, Poolman RW, van Tets WF. Anal fistulotomy between Skylla and Charybdis. *Colorectal Dis*. 2003 Nov;5(6):549-51. DOI: 10.1046/j.1463-1318.2003.00459.x
- van der Hagen SJ, Baeten CG, Soeters PB, van Gemert WG. Long-term outcome following mucosal advancement flap for high perianal fistulas and fistulotomy for low perianal fistulas: recurrent perianal fistulas: failure of treatment or recurrent patient disease? *Int J Colorectal Dis*. 2006 Dec;21(8):784-90. DOI: 10.1007/s00384-005-0072-7
- García-Aguilar J, Belmonte C, Wong WD, Goldberg SM, Madoff RD. Anal fistula surgery. Factors associated with recurrence and incontinence. *Dis Colon Rectum*. 1996 Jul;39(7):723-9.
- Ommer A, Herold A, Berg E, et al. S3-Leitlinie Kryptoglanduläre Analfistel. *Coloproctology*. 2011;33:295-324. DOI: 10.1007/s00053-011-0210-3
- Köhler A, Athanasiadis S, Psarakis E. Die Analfistel - Ein Plädoyer für die kontinente Fistulektomie. *Coloproctology*. 1997;19:186-203. DOI: 10.1007/BF03043390
- Joy HA, Williams JG. The outcome of surgery for complex anal fistula. *Colorectal Dis*. 2002;4:254-261. DOI: 10.1046/j.1463-1318.2002.00357.x
- Roig JV, Jordán J, García-Armengol J, Esclapez P, Solana A. Changes in anorectal morphologic and functional parameters after fistula-in-ano surgery. *Dis Colon Rectum*. 2009 Aug;52(8):1462-9. DOI: 10.1007/DCR.0b013e3181a80e24
- Perez F, Arroyo A, Serrano P, Candela F, Sanchez A, Calpena R. Fistulotomy with primary sphincter reconstruction in the management of complex fistula-in-ano: prospective study of clinical and manometric results. *J Am Coll Surg*. 2005 Jun;200(6):897-903. DOI: 10.1016/j.jamcollsurg.2004.12.015
- Perez F, Arroyo A, Serrano P, Sánchez A, Candela F, Perez MT, Calpena R. Randomized clinical and manometric study of advancement flap versus fistulotomy with sphincter reconstruction in the management of complex fistula-in-ano. *Am J Surg*. 2006 Jul;192(1):34-40. DOI: 10.1016/j.amjsurg.2006.01.028
- Hjortrup A, Moesgaard F, Kjaergård J. Fibrin adhesive in the treatment of perineal fistulas. *Dis Colon Rectum*. 1991 Sep;34(9):752-4. DOI: 10.1007/BF02051064
- Cintron JR, Park JJ, Orsay CP, Pearl RK, Nelson RL, Abcarian H. Repair of fistulas-in-ano using autologous fibrin tissue adhesive. *Dis Colon Rectum*. 1999 May;42(5):607-13. DOI: 10.1007/BF02234135
- Patrlj L, Kocman B, Martinac M, Jadrijevic S, Sosa T, Sebecic B, Brkljacic B. Fibrin glue-antibiotic mixture in the treatment of anal fistulae: experience with 69 cases. *Dig Surg*. 2000;17(1):77-80. DOI: 10.1159/000018804
- Yeung JM, Simpson JA, Tang SW, Armitage NC, Maxwell-Armstrong C. Fibrin glue for the treatment of fistulae in ano—a method worth sticking to? *Colorectal Dis*. 2010;12:363-6. DOI: 10.1111/j.1463-1318.2009.01801.x
- Altomare DF, Greco VJ, Tricomi N, Arcanà F, Mancini S, Rinaldi M, Pulvirenti d'Urso A, La Torre F. Seton or glue for trans-sphincteric anal fistulae: a prospective randomized crossover clinical trial. *Colorectal Dis*. 2011 Jan;13(1):82-6. DOI: 10.1111/j.1463-1318.2009.02056.x
- Champagne BJ, O'Connor LM, Ferguson M, Orangio GR, Schertzer ME, Armstrong DN. Efficacy of anal fistula plug in closure of cryptoglandular fistulas: long-term follow-up. *Dis Colon Rectum*. 2006 Dec;49(12):1817-21. DOI: 10.1007/s10350-006-0755-3
- O'Connor L, Champagne BJ, Ferguson MA, et al. Efficacy of anal fistula plug in closure of Crohn's anorectal fistulas. *Dis Colon Rectum*. 2006;49:1569-73. DOI: 10.1007/s10350-006-0695-y
- McGee MF, Champagne BJ, Stulberg JJ, Reynolds H, Marderstein E, Delaney CP. Tract length predicts successful closure with anal fistula plug in cryptoglandular fistulas. *Dis Colon Rectum*. 2010 Aug;53(8):1116-20. DOI: 10.1007/DCR.0b013e3181d972a9
- Garg P, Song J, Bhatia A, Kalia H, Menon GR. The efficacy of anal fistula plug in fistula-in-ano: a systematic review. *Colorectal Dis*. 2010 Oct;12(10):965-70. DOI: 10.1111/j.1463-1318.2009.01933.x
- Buchberg B, Masoomi H, Choi J, et al. A tale of two (anal fistula) plugs: is there a difference in short-term outcomes? *Am Surg*. 2010;76:1150-3.
- de la Portilla F, Rada R, Jimenez-Rodriguez R, Diaz-Pavon JM, Sanchez-Gil JM. Evaluation of a new synthetic plug in the treatment of anal fistulas: results of a pilot study. *Dis Colon Rectum*. 2012;54:1419-22. DOI: 10.1097/DCR.0b013e31822c4d59
- Ratto C, Litta F, Parello A, Donisi L, Zaccone G, De Simone V. Gore Bio-A® Fistula Plug: a new sphincter-sparing procedure for complex anal fistula. *Colorectal Dis*. 2012 May;14(5):e264-9. DOI: 10.1111/j.1463-1318.2012.02964.x
- Ommer A, Schmidt C, Rolfs T, Walz MK. Gore Bio-A Fistelplug zur Behandlung hoher Analfisteln. *Coloproctology*. 2012;34:24-30. DOI: 10.1007/s00053-011-0245-5



**Korrespondenzadresse:**

Dr. A. Ommer  
End- und Dickdarmpraxis Essen,  
Rüttenscheider Strasse 66, 45130 Essen, Deutschland,  
Tel.: +49-201-797977, Fax: +49-201-43871755  
aommer@online.de

**Bitte zitieren als**

Ommer A, Herold A, Joos A, Schmidt C, Weyand G, Bussen D. Gore BioA  
Fistula Plug in the treatment of high anal fistulas – initial results from  
a German multicenter-study. *GMS Ger Med Sci.* 2012;10:Doc13.  
DOI: 10.3205/000164, URN: urn:nbn:de:0183-0001647

**Artikel online frei zugänglich unter**

<http://www.egms.de/en/journals/gms/2012-10/000164.shtml>

**Eingereicht:** 01.07.2012

**Überarbeitet:** 05.08.2012

**Veröffentlicht:** 11.09.2012

**Copyright**

©2012 Ommer et al. Dieser Artikel ist ein Open Access-Artikel und  
steht unter den Creative Commons Lizenzbedingungen  
(<http://creativecommons.org/licenses/by-nc-nd/3.0/deed.de>). Er darf  
vervielfältigt, verbreitet und öffentlich zugänglich gemacht werden,  
vorausgesetzt dass Autor und Quelle genannt werden.