

Case report

La sténose urétérale post infectieuse et la mégacalicosse: un train qui en cache un autre

Babacar Sine^{1,&}, Ndeye Aissatou Bagayogo¹, Boubacar Fall¹, Yaya Sow¹, Amath Thiam¹, Alioune Sarr¹, Abdou Razak Hamidou Zakou¹, Samba Thiapato Faye¹, Babacar Diao¹, Papa Ahmed Fall¹, Alain khassim Ndoye¹

¹Service d'Urologie-Andrologie de l'Hôpital Aristide Le Dantec de Dakar, Dakar, Sénégal

[&]Corresponding author: Babacar Sine, Service d'Urologie-Andrologie de l'Hôpital Aristide Le Dantec de Dakar, Dakar, Sénégal

Key words: Uropathie, mégacalicosse, sténose, infectieuse

Received: 20/04/2015 - Accepted: 14/11/2015 - Published: 04/12/2015

Abstract

La mégacalicosse est une uropathie malformative rare caractérisée par une dilatation non obstructive des calices avec hypoplasie de la médullaire rénale. Nous rapportons un cas de mégacalicosse associée à une sténose urétérale bilatérale d'origine infectieuse.

Pan African Medical Journal. 2015; 22:334 doi:10.11604/pamj.2015.22.334.6868

This article is available online at: <http://www.panafrican-med-journal.com/content/article/22/334/full/>

© Babacar Sine et al. The Pan African Medical Journal - ISSN 1937-8688. This is an Open Access article distributed under the terms of the Creative Commons Attribution License (<http://creativecommons.org/licenses/by/2.0>), which permits unrestricted use, distribution, and reproduction in any medium, provided the original work is properly cited.

Introduction

La mégacalicosose est une uropathie malformative rare caractérisée par une dilatation non obstructive des calices avec hypoplasie de la médullaire rénale. Elle est asymptomatique et n'est découverte qu'au stade de complications. L'association à la sténose urétérale d'origine infectieuse est rare et pose de réels problèmes diagnostiques.

Patient et observation

Madame M.B, 19 ans a consulté dans notre service pour des douleurs lombaires droites évoluant depuis un an. Dans ses antécédents, il existait une notion d'hématurie terminale dans l'enfance et une chirurgie abdominale non précisée. L'examen avait mis en évidence une sensibilité des points urétéraux supérieur et moyen droit. Sur le plan biologique, la créatininémie était normale et l'examen cytobactériologique des urines (ECBU) avait isolé un *Escherichia coli* sensible aux aminosides. L'échographie de l'arbre urinaire avait mis en évidence une urétéro-hydronéphrose bilatérale sans obstacle visualisé. La cystoscopie avait objectivé la présence de granulations réfringentes trigonales. L'uro-tomodensitométrie avait montré (**Figure 1**): une urétéro-hydronéphrose droite sans obstacle visualisé; une dilatation calicelle gauche avec un bassinnet de taille normale sans obstacle visualisé. Ainsi le diagnostic de sténose urétérale droite associée à une mégacalicosose gauche avait été retenu et l'indication d'une exploration chirurgicale posée. A l'exploration par laparotomie médiane sous ombilicale, il existait une dilatation urétérale bilatérale en amont d'une sténose de l'uretère lombaire gauche et de l'uretère rétro-méatique droit. Une réimplantation urétéro-vésicale droite selon Cohen a été réalisée et une urétérectomie segmentaire plus anastomose termino-terminale sur sonde JJ bilatérale. Il existait une sténose de l'uretère lombaire droit franchissable par la sonde. Les suites opératoires ont été simples. La patiente a été revue 3 mois après l'intervention, elle n'avait aucune plainte. La créatininémie était normale et l'uro-tomodensitométrie de contrôle (**Figure 2**) avait mis en évidence une persistance de la dilatation des deux reins malgré la présence des sondes JJ. L'examen anatomo-pathologique de la pièce d'urétérectomie a mis en évidence une inflammation non spécifique.

Discussion

La mégacalicosose est une malformation congénitale du rein décrite en 1963 par Puigvert [1]. Elle est caractérisée par une dilatation non obstructive des calices sans dilatation du bassinnet avec hypoplasie de la médullaire rénale. L'éthiopathogénie la plus retenue est l'hypertrophie des calices développée aux dépens d'une hypoplasie primitive de la médullaire rénale [1,2], le nombre réduit de glomérules juxtamédullaires appuie cette théorie. L'autre théorie est l'existence d'une obstruction in-utero spontanément résolutive avec dilatation séquellaire des calices [2]. Le diagnostic suspecté à l'échographie est confirmé par l'Uro-tomodensitométrie qui montre des calices dilatés contrastant avec un bassinnet de volume et de forme normaux et des tiges calicelles et une jonction pyélo-urétérale perméables [2]. La mégacalicosose reste longtemps asymptomatique. Son diagnostic ne se fait souvent qu'à l'occasion d'une complication lithiasique ou infectieuse, ou d'une échographie ou uro-TDM réalisée pour une autre affection rénale. Son diagnostic différentiel principal est le syndrome de la jonction pyélo-urétérale qui est rapidement éliminé par l'uro-TDM qui met en évidence souvent un bassinnet globuleux avec des calices dilatés en boules. La

sténose urétérale est une diminution pathologique permanente et définitive du calibre de la lumière urétérale [3,4]. Le diagnostic est fait souvent par l'imagerie qui montre l'arrêt de progression du produit de contraste dans l'uretère sur le cliché d'UIV à l'uro-TDM, à l'UPR ou à la pyélographie descendante. De courtes séries d'association de la mégacalicosose au mégauretère ont été publiées [5,6] ainsi que quelques cas cliniques [7,8]. L'association de la mégacalicosose à une sténose de l'uretère d'origine infectieuse est rarissime et n'a jamais été décrit. C'est également une association qui rend difficile le diagnostic de la mégacalicosose. En effet en cas d'urétéro-hydronéphrose compliquant la sténose urétérale, il est impossible d'évoquer cette hypothèse. C'est quasiment qu'après avoir traité la sténose de l'uretère et obtenu une dilation persistante du rein que le diagnostic est évoqué.

Conclusion

La mégacalicosose est une affection congénitale rare. L'association d'une sténose urétérale peut cacher son existence. Le cas échéant, seul le traitement de la sténose pourrait faciliter sa surveillance.

Conflits d'intérêts

Les auteurs ne déclarent aucun conflit d'intérêts

Contributions des auteurs

Tous les auteurs ont contribué à la conduite de ce travail. Tous les auteurs déclarent également avoir lu et approuvé la version finale du manuscrit.

Figures

Figure 1: Uro-TDM préopératoire montrant une urétéro-hydronéphrose droite et une dilatation calicelle gauche avec un bassinnet de taille normale sans obstacle visualisé

Figure 2: Uro-TDM de contrôle mettant en évidence une persistance de la dilatation des deux reins malgré la présence des sondes JJ

Références

1. Puigvert A. Megacalicosis: diagnosticodiferencial con la hidrocaliectasia. *Med Clin (Barc)*. 1963; 41: 294-302. [PubMed](#) | [Google Scholar](#)
2. Veyrac C. Anomalies congénitales du rein et de la voie excrétrice supérieure chez l'enfant. *EMC* 2004; 34- 120-A-10. [Google Scholar](#)
3. Gow JG. The surgery of some strictures and stenoses: inflammatory strictures of the ureter. *Annals of The Royal College of Surgeons of England*. 1972; 50(5):315-316. [PubMed](#) | [Google Scholar](#)
4. Pugh WS. Stricture of the ureter. *Annals of Surgery*. 1925; 81(4):839-850. [PubMed](#) | [Google Scholar](#)

5. Mandell GA, Synder HM, Heyman S, Keller M, Kaplan JM, Norman ME. Association of congenital megacalycosis and ipsilateral segmental megaureter. *Pediatr Radiol.* 1987; 17(1): 28-33. **PubMed** | **Google Scholar**
6. Vargas B, Lebowitz RL. The coexistence of congenital megacalyces and primary megaureter. *Am J Roentgenol* AJR. 1986; 147(2): 313-6. **PubMed** | **Google Scholar**
7. Riyach O, El Majdoub A, Tazi MF, El Ammari JE, El Fassi MJ, Khallouk A, Farih MH. Surgical management of traumatic penile amputation: a case report and review of the world literature. *J Maroc Urol.* 2008; 28:153-156. **PubMed** | **Google Scholar**
8. Hildreth TA, Stewart W, Cass AS. Congenital megacalycosis associated with Hirschsprung's disease. *Urology.* 1976 Feb;7(2):187-9. **PubMed** | **Google Scholar**

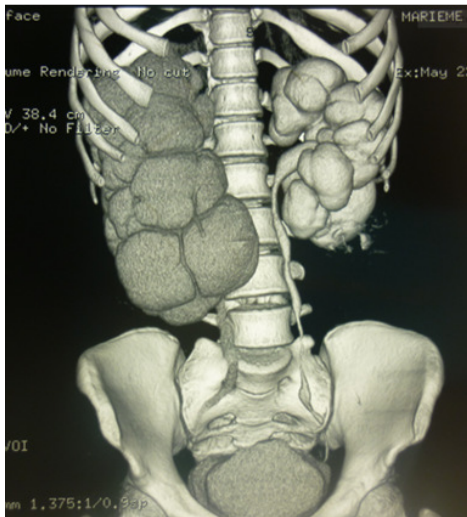


Figure 1: Uro-TDM préopératoire montrant une urétéro-hydronéphrose droite et une dilatation calicelle gauche avec un bassin de taille normale sans obstacle visualisé

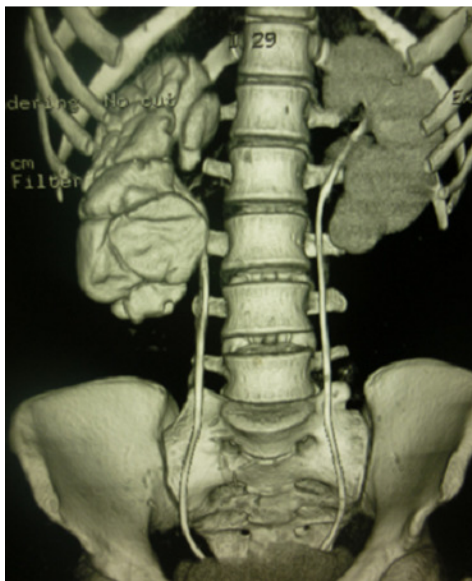


Figure 2: Uro-TDM de contrôle mettant en évidence une persistance de la dilatation des deux reins malgré la présence des sondes JJ