



Since January 2020 Elsevier has created a COVID-19 resource centre with free information in English and Mandarin on the novel coronavirus COVID-19. The COVID-19 resource centre is hosted on Elsevier Connect, the company's public news and information website.

Elsevier hereby grants permission to make all its COVID-19-related research that is available on the COVID-19 resource centre - including this research content - immediately available in PubMed Central and other publicly funded repositories, such as the WHO COVID database with rights for unrestricted research re-use and analyses in any form or by any means with acknowledgement of the original source. These permissions are granted for free by Elsevier for as long as the COVID-19 resource centre remains active.



Original

## Sobreinfección respiratoria por virus herpes simple tipo 1 en pacientes con SDRA secundario a neumonía grave por COVID-19. Impacto sobre la mortalidad

María José Pérez-Pedrero Sánchez-Belmonte<sup>a</sup>, Marcelino Sánchez-Casado<sup>a,\*</sup>, Francisco Javier Moran Gallego<sup>a</sup>, Roman Piza Pinilla<sup>a</sup>, Cesar Gomez Hernando<sup>b</sup> e Irene Paredes Borrachero<sup>a</sup>

<sup>a</sup> Departamento de Medicina Intensiva, Complejo Hospitalario de Toledo, Toledo, España

<sup>b</sup> Departamento de Microbiología, Complejo Hospitalario de Toledo, Toledo, España

### INFORMACIÓN DEL ARTÍCULO

#### Historia del artículo:

Recibido el 1 de enero de 2022

Aceptado el 10 de abril de 2022

On-line el xxx

#### Palabras clave:

Virus herpes simple

Neumonía

Unidad de cuidados intensivos

Síndrome respiratorio agudo por coronavirus 2

Síndrome de distrés respiratorio

### R E S U M E N

**Objetivo:** Las reactivaciones del virus herpes simple (VHS) están descritas en los pacientes en ventilación mecánica invasiva y recientemente en el síndrome de distrés respiratorio agudo (SDRA) por COVID-19, con tasas más altas que las descritas previamente en pacientes críticos, y aunque el diagnóstico de neumonía por VHS es difícil, su presencia se asocia con aumento de la morbimortalidad. El objetivo de este estudio es determinar si la identificación de VHS en el tracto respiratorio inferior en pacientes en ventilación mecánica con SDRA por COVID-19 influye sobre la evolución clínica y la mortalidad.

**Método:** Se revisaron 224 pacientes ingresados en el servicio de medicina intensiva del Complejo Hospitalario de Toledo con el diagnóstico de neumonía por SARS-CoV-2 y se seleccionaron los pacientes en ventilación mecánica a los que se les había realizado lavado broncoalveolar (LBA). Se registraron todos los resultados de la PCR, tanto si fue positiva como si fue negativa para VHS.

**Resultados:** Durante el periodo de estudio (del 28 de noviembre de 2020 hasta el 13 de abril de 2021) ingresaron 224 pacientes en la UCI con el diagnóstico de neumonía por SARS-CoV-2. De ellos, en 83 se realizó lavado broncoalveolar (LBA), siendo la PCR para VHS-1 positiva en 47 y negativa en 36 (56,6%). Realizamos estudio anatomopatológico en muestras de LBA a 26 pacientes del total de la muestra. Se encontraron características citopáticas típicas de infección por herpes en 13 (50%), de los cuales 11 (84,6%) tenían PCR positiva. La mortalidad a los 30 días fue significativamente mayor en el grupo de pacientes con PCR positiva (33,5% vs 57,4%,  $p=0,015$ ). Esta diferencia fue aún más marcada en el grupo con hallazgos anatomopatológicos compatibles con neumonía por VHS (30,8% versus 69,2%,  $p=0,047$ ).

**Conclusión:** Nuestros resultados sugieren que el SDRA secundario a neumonía por SARS-CoV-2 se asocia a una alta reactivación del VHS y que su hallazgo en el tracto respiratorio inferior se asocia con un peor pronóstico y un aumento significativo de la mortalidad. Son necesarios estudios más amplios para determinar si el tratamiento con aciclovir puede mejorar el pronóstico de estos pacientes.

© 2022 Elsevier España, S.L.U. Todos los derechos reservados.

## Herpes simplex virus type 1 (HSV-1) over-infection in patients with acute respiratory distress syndrome secondary to COVID-19 pneumonia: Impact on mortality

### A B S T R A C T

**Objective:** Herpes simplex virus type 1 (HSV-1) reactivation have been described in patients with invasive mechanical ventilation and recently in patients with acute respiratory distress syndrome (ARDS) secondary to COVID-19 with higher rates of reactivation than were detected previously in critical care, and although the diagnosis of HSV-1 pneumonia is not easy, its presence is associate with an increase

#### Keywords:

Herpes simplex virus

Pneumonia

Intensive care unit

\* Autor para correspondencia.

Correo electrónico: [mmsc16@gmail.com](mailto:mmsc16@gmail.com) (M. Sánchez-Casado).

Severe acute respiratory syndrome  
coronavirus 2  
Acute respiratory distress syndrome

in morbidity and mortality. The objective of this study is to determine if the identification of HSV-1 in lower airway of patients with ARDS secondary to COVID-19 have influence in clinical outcome and mortality.

**Method:** Two hundred twenty-four admitted patients in intensive care unit (ICU) of Complejo Hospitalario Universitario de Toledo diagnosed of severe acute respiratory syndrome coronavirus 2 (SARS-CoV-2) were reviewed and were selected those with mechanical ventilation who had undergone (BAL). It was registered all results of HSV-1 PCR (negative and positive).

**Results:** During the study period (November 28, 2020 to April 13, 2021) was admitted 224 patients in ICU diagnosed of SARS-CoV-2 pneumonia. Eighty-three patients of them had undergone BAL, with HSV-1 PCR positive result in 47 (56%), and negative result in 36 (43.4%). We performed pathological anatomy study in BAL samples on 26 of the total BAL realized. Typical cytopathic characteristics of HSV-1 were found in 13 samples (50%) and 11 of them (84.6%) have had HSV-1 PCR positive result. Thirty days mortality was significantly higher in the group of patients with HSV-1 PCR positive result (33.5% vs. 57.4%,  $P = .015$ ). This difference was stronger in the group of patients with HSV-1 findings in the pathological anatomy study (30.8% vs. 69.2%,  $P = .047$ ).

**Conclusion:** Our results suggest that ARDS secondary to SARS-CoV-2 pneumonia is highly associated to HSV-1 reactivation and that the finding of HSV-1 in lower airway is associated with a worst prognostic and with significantly mortality increase. It is necessary to carry out more extensive studies to determine if treatment with acyclovir can improve the prognosis of these patients.

© 2022 Elsevier España, S.L.U. All rights reserved.

## Introducción

La neumonía por virus del herpes simple (VHS) es considerada una entidad rara que afecta a pacientes con déficit inmunitario como trasplantados, oncológicos y HIV positivos. La reactivación de virus herpes simple está descrita en pacientes en ventilación mecánica prolongada no inmunocomprometidos y se asocia con mayor duración de la ventilación mecánica y aumento de la mortalidad<sup>1,2</sup>.

El síndrome de distrés respiratorio agudo (SDRA) secundario a neumonía por COVID-19 se asocia con inmunosupresión secundaria a linfopenia y tratamiento con glucocorticoides, siendo frecuentes las coinfecciones bacterianas y fúngicas. Las reactivaciones de VHS están descritas en los pacientes con SDRA por COVID-19, con tasas más altas que las descritas en pacientes críticos<sup>3</sup>, y aunque el diagnóstico de neumonía por VHS es difícil, su presencia se asocia con aumento de la morbimortalidad.

Nuestro objetivo es valorar la presencia en pacientes con SDRA secundario a neumonía por SARS-CoV-2 de reactivaciones pulmonares de VHS-1 y evaluar su grado de repercusión sobre el pronóstico.

## Pacientes y método

Estudio retrospectivo observacional realizado en la unidad de medicina intensiva del Complejo Hospitalario de Toledo. Se revisaron todos los pacientes ingresados desde el 28 de noviembre de 2020 hasta el 13 de abril de 2021 con el diagnóstico de neumonía por SARS-CoV-2. En nuestra UCI se realizó lavado broncoalveolar (LBA) a todos los pacientes en ventilación mecánica que presentaban una mala evolución, y este grupo de pacientes fue el evaluado. En el LBA, además de estudios microbiológicos habituales, se determinó la PCR para el VHS, y en los pacientes que se pudo realizar se llevó a cabo el estudio anatomopatológico. Se definió como anatomía patológica (AP) positiva para infección por VHS si presentaban cambios citopáticos secundarios a la propia infección por VHS (citomegalia, células multinucleadas, pseudoinclusiones nucleares, disqueratinocitos y atipia citológica reactiva y/o tinción inmunohistoquímica para diferenciar los serotipos 1 y 2 positiva); si no se hallaba ninguna de estas alteraciones, se consideraba AP negativa<sup>4</sup>.

Se definió el diagnóstico de confirmación de neumonía por VHS cuando eran positivas de forma simultánea la PCR y AP.

Todos los pacientes, dentro del manejo de la neumonía por SARS-CoV-2, se encontraban recibiendo glucocorticoides a dosis

habituales (dexametasona 6 mg/24 h), pero ninguno de los estudiados recibió cloroquina, retrovirales o tocilizumab. Si el paciente presentaba PCR positiva para VHS, debido a que eran pacientes con mala evolución, se iniciaba tratamiento. Se trataron con aciclovir (10 mg/kg/8 h i.v.).

Se evaluaron las características basales de los pacientes, los datos de ingreso y de estancia en la UCI y los fallecimientos a los 30 días.

## Análisis estadístico

Los datos cuantitativos son expresados como media (desviación estándar) y los categóricos como número (porcentaje). Para realizar comparaciones entre datos categóricos utilizamos el test de la chi cuadrado ( $\chi^2$ ), con el test de Fisher si las frecuencias esperadas son menores de 5. Para comparar datos cuantitativos utilizamos la prueba t de Student. Se considera significativo todo valor de  $p < 0,05$ .

## Resultados

Durante el periodo de estudio 224 pacientes ingresaron en la UCI con el diagnóstico de neumonía por SARS-CoV-2, realizándose el LBA en 83 pacientes. En 47 pacientes (56,6%) la PCR para VHS fue positiva. En todos los casos fue el serotipo 1. Se realizó estudio anatomopatológico en muestras de LBA a 26 pacientes, encontrándose características típicas de infección por herpes en 13 (50%), de los que 11 (84,6%) tenían PCR positiva. En la [figura 1](#) mostramos el diagrama de flujo de los resultados.

En la [tabla 1](#) se muestran las características generales de toda la muestra y se comparan los datos basales y evolutivos en la UCI en los pacientes con PCR positiva y negativa. No encontramos diferencias en ambos grupos en los antecedentes personales ni datos de inflamación (leucocitos, dímeros D, procalcitonina, proteína C, ferritina, linfocitos). Si comparamos los datos según la AP con datos de positividad o no para infección por VHS-1 y los datos de los pacientes con diagnóstico de confirmación de neumonía por VHS (AP positiva y PCR positiva) con los negativos (AP y PCR negativas), no encontramos diferencias en ninguna de las variables estudiadas, salvo en la mortalidad. En la [tabla 2](#) se muestra la mortalidad a los 30 días de los tres grupos comparados (PCR positiva vs negativa, hallazgos anatomopatológicos compatibles con neumonía por VHS vs ausencia de hallazgos, y la combinación de ambos con respecto a los que no los presentan).

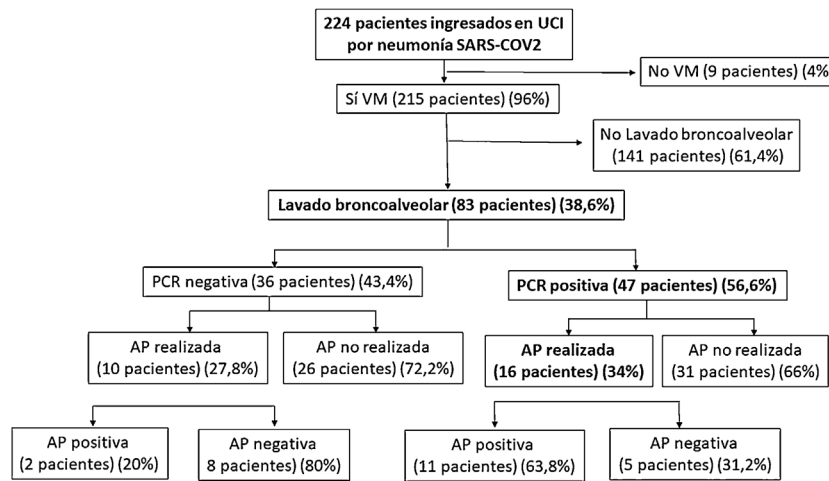


Figura 1. Flujo de pacientes en el estudio.

AP: anatomía patológica; PCR: reacción en cadena de la polimerasa; UCI: unidad de cuidados intensivos; VM: ventilación mecánica.

Tabla 1

Comparación entre los pacientes que presentaron o no PCR positiva en el lavado broncoalveolar para virus herpes simple en los datos basales y evolutivos

	Todos los pacientes (n = 83)	PCR negativa (n = 36) (43,4%)	PCR positiva (n = 47) (56,6%)	p
<i>Datos basales</i>				
Sexo varón	61 (73,0%)	25 (69,4%)	36 (76,6%)	0,464
Edad	60,98 (11,52)	59,11 (13,2)	62,40 (9,8)	0,199
IMC	31,95 (8,2)	31,7 (9,3)	32,2 (7,3)	0,784
SOFA	4 (0,86)	4,3 (0,77)	4,2 (0,61)	0,574
APACHE 2	10,16 (2,8)	10,6 (3,1)	9,8 (2,4)	0,197
<i>Datos evolutivos UCI</i>				
Días ventilación mecánica	26,32 (13,96)	25,3 (16,2)	27,1 (12,2)	0,584
Días ingreso UCI	28,04 (15,01)	27,5 (17,3)	28,4 (13,2)	0,783
Prono	69 (83,13%)	30 (83,3%)	39 (83,0%)	0,966
Antibiótico	66 (79,51%)	24 (66,7%)	42 (89,4%)	0,011
Coinfección	40 (48,2%)	15 (41,7%)	25 (53,2%)	0,298
Fallecimiento 30 días	38 (45,8%)	11 (30,5%)	27 (57,44%)	0,015

APACHE: *Acute Physiology and Chronic Health Evaluation*; IMC: índice de masa corporal; PCR: reacción en cadena de la polimerasa; SOFA: *Sequential Organ Failure Assessment score*; UCI: unidad de cuidados intensivos.

Los datos cuantitativos son mostrados como media (desviación típica) y los datos categóricos como número (porcentaje).

Tabla 2

Fallecimientos a los 30 días según los diferentes grupos de comparación en relación con la PCR y la AP

	Muerte a los 30 días	p
PCR negativa (n = 36) (43,4%)	11 (30,5%)	0,015
PCR positiva (n = 47) (56,6%)	27 (57,44%)	
AP negativa (n = 13) (50%)	4 (30,8%)	0,047
AP positiva (n = 13) (50%)	9 (69,2%)	
PCR y AP negativa (n = 8) (42,1%)	1 (12,5%)	0,02
PCR y AP positiva (n = 11) (57,9%)	8 (72,7%)	

AP: anatomía patológica; PCR: reacción en cadena de polimerasa. Los datos categóricos son mostrados como número (porcentaje).

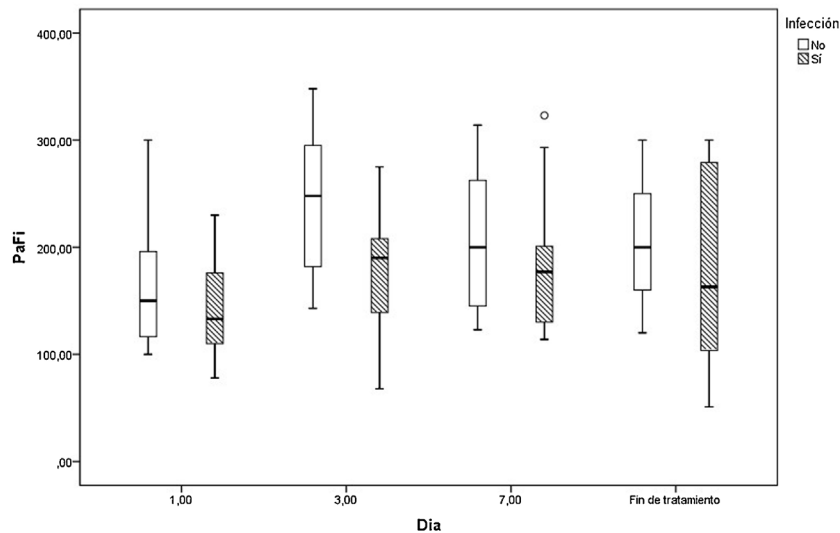
En la figura 2 mostramos la evolución de la PaO<sub>2</sub>/FiO<sub>2</sub> los días 1, 3, 7 y al final del tratamiento con aciclovir en los que fueron tratados y en los pacientes que no tenían infección por virus herpes.

## Discusión

La neumonía por VHS es considerada como una entidad rara que se asocia a estados de inmunosupresión. Se piensa poco en ella en pacientes inmunocompetentes en ventilación mecánica, aunque está descrita y se asocia a un peor pronóstico<sup>1,2</sup>. La reactivación del VHS en la garganta de pacientes ventilados durante al menos 5 días se diagnostica poco, pudiendo ser

asintomática o manifestarse como ulceración herpética del labio o gingivostomatitis. El mecanismo que conduce a la reactivación es probablemente multifactorial, incluyendo inmunoparalización, microtraumatismo debido a la intubación, administración de inmunosupresores, etc.<sup>1,5</sup>. Esta reactivación puede ser el primer paso de la neumonía viral asociada a la ventilación mecánica.

El diagnóstico de la infección pulmonar por herpes simple es difícil y no está consensuado en los pacientes críticos. En general se acepta como diagnóstico de certeza si hay cambios anatomopatológicos mediante LBA o biopsia. En la biopsia los rasgos característicos de la infección por el VHS son la presencia de células multinucleadas con cambios intranucleares de vidrio esmerilado y cuerpos de inclusión intranucleares de tipo Cowdry en los tejidos afectados. La detección de estas características histológicas de la infección tisular por VHS es bastante específica para las verdaderas infecciones del tracto respiratorio inferior. Los cambios citopáticos en el LBA como citomegalia, células multinucleadas, pseudoinclusiones nucleares, disqueratinocitos y atipia citológica reactiva y/o la tinción inmunohistoquímica son considerados también como criterios de diagnóstico de certeza<sup>6,7</sup>. No existen criterios definidos para el diagnóstico de neumonía por VHS en ausencia de hallazgos anatomopatológicos; se clasifica a los pacientes como infección por VHS probada cuando hay presencia del virus en las secreciones bronquiales en combinación con citología positiva, como neumonía VHS probable solo con micro-biología positiva y ningún otro



**Figura 2.** Evolución de la PaO<sub>2</sub>/FiO<sub>2</sub> (PaFi) los días 1, 3, 7 y al final del tratamiento con aciclovir (si es administrado) según el paciente tuviera o no PCR positiva para virus herpes.

patógeno, y como neumonía posible si la micro-biología positiva está acompañado de otros patógenos<sup>8</sup>. La carga viral es un factor importante como predictor de neumonía por VHS. La carga de VHS-1 por PCR > 100.000 copias/ml en las muestras de LBA se asocia a un aumento de la mortalidad en neumonía VHS demostrada histológicamente<sup>2</sup>.

Hay pocos estudios anatomopatológicos de muestras pulmonares en la infección por el SARS-CoV-2. Aunque es también neumonía viral, en los escasos trabajos publicados de muestras de LBA no se observa ninguna característica citomorfológica específica<sup>9,10</sup>. En las escasas autopsias realizadas, los hallazgos vasculares son característicos de COVID-19, consistentes en una grave lesión endotelial, trombosis generalizada con microangiopatía, microtrombos capilares alveolares y neoangiogénesis<sup>11</sup>.

En nuestra serie, se los 16 pacientes con PCR positiva para VHS a los que se les realizó estudio anatomopatológico se pudo confirmar el diagnóstico de neumonía por VHS en 11 (68,8%). En el resto de los casos, sin muestras de citología, no podemos llegar a un diagnóstico de confirmación, aunque sí de infección probable según los criterios diagnósticos. Estos resultados sugieren que las reactivaciones por VHS en los pacientes con SDRA por COVID-19 son más frecuentes que en anteriores estudios realizados en pacientes con ventilación mecánica prolongada por otras causas. Atribuimos este incremento a la inmunosupresión secundaria a la linfopenia y al tratamiento con glucocorticoides. En un principio, el equipo de facultativos nos planteamos si los resultados positivos por PCR podrían ser un indicativo de replicación viral sin más relevancia clínica o bien sobreinfección, sin saber con seguridad si este hallazgo podría estar implicado en el deterioro clínico de nuestros pacientes. Ante la gravedad de los cuadros clínicos y basándonos en un trabajo publicado con anterioridad en pacientes críticos y en pacientes con COVID<sup>3</sup>, decidimos iniciar tratamiento dirigido y observar la evolución clínica.

En cuanto a la evolución de nuestros pacientes, observamos que la mortalidad fue significativamente mayor en el grupo con PCR positiva. La detección de VHS en el tracto respiratorio inferior en pacientes hospitalizados y en ventilación mecánica se ha asociado a aumento de la morbilidad y la estancia hospitalaria<sup>12-14</sup>, así como de la mortalidad<sup>15,16</sup>. El tratamiento con aciclovir es controvertido. Un estudio demostró que en 29 pacientes de UCI con cultivo positivo para VHS el aciclovir disminuía de forma significativa la mortalidad hospitalaria al 28%, en comparación al 48% en pacientes no tratados (p = 0,003)<sup>17</sup>. Luks Schuierer et al.<sup>16</sup> publicaron que

el aciclovir mejoró de forma significativa la mediana de supervivencia en la UCI, se asoció con menor riesgo de muerte en pacientes con carga viral alta y mejoró la oxigenación medida por la PaO<sub>2</sub>/FiO<sub>2</sub> en los días 3 y 7 de tratamiento.

En nuestros pacientes la infección por herpes se asoció con un aumento significativo de la mortalidad en todos los grupos comparados, siendo esta mucho más significativa en el grupo con diagnóstico de confirmación por AP (72,7% versus 12,5%, p = 0,02). La mortalidad reportada en otras series es superior al 70%, e incluso de cerca del 100%<sup>18-20</sup>. Como todos nuestros pacientes positivos, recibieron aciclovir, y aunque encontramos que el tratamiento mejoró la curva de oxigenación los días 3 y 7 (fig. 2), no podemos sacar resultados concluyentes sobre el impacto que esto puede haber tenido en la mortalidad, ya que no tenemos grupo control sin tratamiento.

En cuanto a las limitaciones de este estudio, se incluye el hecho de que se ha realizado en un solo centro, que es retrospectivo, con bajo número de la muestra con estudio anatomopatológico, lo cual impide sacar unas conclusiones generalizadas, y con la falta de grupo control para evaluar el impacto que pueda haber tenido el tratamiento con aciclovir. El bajo número de pacientes nos ha impedido realizar un estudio multivariante, que hubiera completado de una forma más concluyente los resultados.

A pesar de ello, el presente estudio es hasta la fecha, y según nuestro conocimiento, el único que presenta muestras anatomopatológicas concluyentes con el diagnóstico de neumonía por VHS en pacientes con SDRA secundario a COVID-19. Logramos determinar que más de la mitad de los pacientes con mala evolución clínica a los que se les realizó búsqueda de infecciones oportunistas presentaban criterios de reactivación del VHS, y que el 50% de los estudios citológicos realizados mostraron criterios diagnósticos de infección. El hecho de que sea retrospectivo implica conocer cuál es la práctica habitual en nuestro trabajo diario y nos permitió confirmar el impacto que supone la PCR positiva para VHS sobre la mortalidad a los 30 días en estos pacientes.

El 56,6% de los casos estudiados para VHS tuvieron PCR positiva en las muestras del LBA. Nuestros resultados sugieren que la asociación de neumonía por VHS en pacientes con SDRA por COVID 19 es frecuente y se asocia a un peor pronóstico vital. Al elegir aquellos que presentaban una mala evolución para realizar el LBA, probablemente se haya condicionado una mayor prevalencia del VHS, limitando dar una visión más general de la infección.

En conclusión, aunque la bronconeumonía por VHS se considera una entidad rara, nuestros resultados sugieren que el SDRA secundario a neumonía por SARS-CoV-2 se asocia a una alta reactivación del VHS, y que su hallazgo en el tracto respiratorio inferior se asocia con un peor pronóstico y un aumento significativo de la mortalidad. Creemos que ante un paciente con neumonía por COVID-19 en ventilación mecánica que presenta un deterioro clínico con sospecha de sobreinfección se debe realizar un LBA en busca de microorganismos oportunistas, incluido PCR y estudio citológico para VHS. Pensamos que es factible plantearse el posible beneficio del tratamiento antivirico a pesar de la actual controversia sobre la indicación de aciclovir ante estos hallazgos<sup>15,16,21</sup>. Es cierto que con nuestros datos no podemos determinar si el tratamiento antiviral podría haber mejorado la supervivencia de nuestros pacientes, pero creemos que ante la situación de gravedad y el incuestionable impacto que supone sobre la mortalidad una PCR positiva para VHS, sí estaría justificado el tratamiento con aciclovir, a falta de estudios más concluyentes.

### Consideraciones éticas

Este trabajo fue aprobado por el Comité Ético de Investigación Clínica del Complejo Hospitalario de Toledo.

### Financiación

Este trabajo no ha contado con fuente de financiación alguna.

### Conflicto de intereses

Ningún autor tiene conflicto de intereses ni existe ningún conflicto con cualquiera de los medios materiales, fármacos o dispositivos de ninguna entidad utilizados en el trabajo.

### Bibliografía

1. Luyt CE, Combes A, Deback C, Aubriot-Lorton MH, Nieszkowska A, Trouillet JL, et al. Herpes simplex virus lung infection in patients undergoing prolonged mechanical ventilation. *Am J Respir Crit Care Med.* 2007;175:935–42, <http://dx.doi.org/10.1164/rccm.200609-1322OC>.
2. Linssen C, Jacobs JA, Stelma FF, van Mook W. Herpes simplex virus load in bronchoalveolar lavage fluid is related to poor outcome in critically ill patients. *Intensive Care Med.* 2008;34:2202–9, <http://dx.doi.org/10.1007/s00134-008-1231-4>.
3. Le Balch P, Pinceaux K, Pronier C, Seguin P, Tadié JM, Reizine F. Herpes simplex virus and cytomegalovirus reactivations among severe COVID-19 patients. *Critical Care.* 2020;24:530, <http://dx.doi.org/10.1186/s13054-020-03252-3>.
4. Ramsey PG, Fife KH, Hackman RC, Meyers JD, Corey L. Herpes simplex virus pneumonia: Clinical, virologic, and pathologic features in 20 patients. *Ann Int Med.* 1982;97:813–20, <http://dx.doi.org/10.7326/0003-4819-97-6-813>.
5. Luzzati R, d'Agaro P, Busca A, Maurel C, Martellani F, Rosin C, et al. Herpes simplex virus (HSV) pneumonia in the non-ventilated immunocompromised host: Burden and predictors. *J Infect.* 2019;78:127–33, <http://dx.doi.org/10.1016/j.jinf.2018.09.010>.

6. United States Environmental Protection Agency. List N: Disinfectants for use against SARS-CoV-2 [consultado 23 Mar 2020]. Disponible en: <https://www.epa.gov/coronavirus/about-list-n-disinfectants-coronavirus-covid-19-0>.
7. Pambuccian SE. The COVID-19 pandemic: Implications for the cytology laboratory. *J Am Soc Cytopathol.* 2020;9:202–11, <http://dx.doi.org/10.1016/j.jasc.2020.03.001>.
8. Édouard C, Combes LA, Trouillet JL, Nieszkowska A, Chastre J. Virus-induced acute respiratory distress syndrome: Epidemiology, management and outcome. *Presse Med.* 2011;40:e561–8, <http://dx.doi.org/10.1016/j.lpm.2011.05.027>.
9. Calabrese F, Pezzuto F, Fortarezza F, Hofman P, Kern I, Panizo A, et al. Pulmonary pathology and COVID-19: Lessons from autopsy. The experience of European pulmonary pathologists. *Virchows Archiv.* 2020;477:359–72, <http://dx.doi.org/10.1007/s00428-020-02886-6>.
10. Bruynseels P, Jorens PG, Demey HE, Goossens H, Pattyn SR, Elseviers MM, et al. Herpes simplex virus in the respiratory tract of critical care patients: A prospective study. *Lancet.* 2003;362:1536–41, [http://dx.doi.org/10.1016/S0140-6736\(03\)14740-X](http://dx.doi.org/10.1016/S0140-6736(03)14740-X).
11. Luyt CE, Combes A, Nieszkowska A, Trouillet JL, Chastre J. Viral infections in the ICU. *Curr Opin Crit Care.* 2008;14:605–8, <http://dx.doi.org/10.1097/MCC.0b013e328301e12>.
12. Coisel Y, Bousbia S, Forel JM, Hraiech S. Cytomegalovirus and herpes simplex virus effect on the prognosis of mechanically ventilated patients suspected to have ventilator-associated pneumonia. *PLoS One.* 2012;7:e51340, <http://dx.doi.org/10.1371/journal.pone.0051340>.
13. Costa C, Sidoti F, Saldan A, Sinesi F, Balloco C, Simeone S, et al. Clinical impact of HSV-1 detection in the lower respiratory tract from hospitalized adult patients. *Clin Microbiol Infect.* 2012;18:E305–7, <http://dx.doi.org/10.1111/j.1469-0691.2012.03882.x>.
14. Fagon JY, Chastre J, Domart Y, Trouillet JL, Pierre J, Darne C, et al. Nosocomial pneumonia in patients receiving continuous mechanical ventilation. Prospective analysis of 52 episodes with use of a protected specimen brush and quantitative culture techniques. *Am Rev Respir Dis.* 1989;139:877–84, <http://dx.doi.org/10.1164/ajrccm/139.4.877>.
15. Traen S, Bochanen N, Ieven M, Schepens T, Bruynseels P, Verbrugghe W, et al. Is acyclovir effective among critically ill patients with herpes simplex in the respiratory tract? *J Clin Virol.* 2014;60:215–21, <http://dx.doi.org/10.1016/j.jcv.2014.04.010>.
16. Schuierer L, Gebhard M, Ruf HG, Jaschinski U, Berghaus TM, Wittmann M, et al. Impact of acyclovir use on survival of patients with ventilator-associated pneumonia and high load herpes simplex virus replication. *Critical Care.* 2020;24:12, <http://dx.doi.org/10.1186/s13054-019-2701-5>.
17. Mazzucco MR, Paladini H, Marinucci F, Martínez AR, Mela M, Wagner G. Neumonía por herpes virus simple tipo 1 Entidad infrecuente de difícil diagnóstico y mal pronóstico en trasplantados pulmonares. *Rev Argent Radiol.* 2014;78:89–92, <http://dx.doi.org/10.1016/j.rard.2014.06.005>.
18. Simoons-Smit AM, Kraan EM, Beishuizen A, Strack van Schijndel RJ, Vandembroucke-Grauls CM. Herpes simplex virus type 1 and respiratory disease in critically-ill patients: Real pathogen or innocent bystander? *Clin Microbiol Infect.* 2006;12:1050–9, <http://dx.doi.org/10.1111/j.1469-0691.2006.01475.x>.
19. Prellner T, Flamholz L, Haidl S, Lindholm K, Widell A. Herpes simplex virus – the most frequently isolated pathogen in the lungs of patients with severe respiratory distress. *Scand J Infect Dis.* 1992;24:283–92, <http://dx.doi.org/10.3109/00365549209061333>.
20. Engelmann I, Gottlieb J, Meier A, Sohr D, Ruhparwar A, Henke-Gendo C, et al. Clinical relevance of and risk factors for HSV-related tracheobronchitis or pneumonia: Results of an outbreak investigation. *Critical Care.* 2007;11:1–11, <http://dx.doi.org/10.1186/cc6175>.
21. López-Giraldo A, Sialer S, speratti M, Torres A. Viral-activated pneumonia during mechanical ventilation: Is there need for antiviral treatment? *Front Pharmacol.* 2011;2:66667, <http://dx.doi.org/10.3389/fphar.2011.00066>.