



Since January 2020 Elsevier has created a COVID-19 resource centre with free information in English and Mandarin on the novel coronavirus COVID-19. The COVID-19 resource centre is hosted on Elsevier Connect, the company's public news and information website.

Elsevier hereby grants permission to make all its COVID-19-related research that is available on the COVID-19 resource centre - including this research content - immediately available in PubMed Central and other publicly funded repositories, such as the WHO COVID database with rights for unrestricted research re-use and analyses in any form or by any means with acknowledgement of the original source. These permissions are granted for free by Elsevier for as long as the COVID-19 resource centre remains active.



ELSEVIER

Disponible en ligne sur

ScienceDirect
www.sciencedirect.com

Elsevier Masson France

EM|consulte
www.em-consulte.com



POINT DE VUE

Point de vue : une leçon tirée du confinement, l'histopathologie en visioconférence

Point of view: A lesson from lockdown, histopathology through videoconferencing

Clémence Delteil^{a,b,*}, Aurélie Haffner^a, Radia Fritih^a,
Corinne Bouvier^{a,c}, Sébastien Taix^d,
Nicolas Macagno^{a,c}

^a Anatomie pathologique, AP–HM, CHU de Timone, Marseille, France

^b Institut médico-légal de Marseille, AP–HM, CHU de Timone, 264, rue St-Pierre, 13385 Marseille, France

^c Aix-Marseille Université, Inserm, MMG, Marseille, France

^d Biopathologie, institut Paoli-Calmettes, Marseille, France

Accepté pour publication le 18 septembre 2020

Disponible sur Internet le 7 octobre 2020

MOTS CLÉS

Confinement ;
Visioconférence ;
Enseignement ;
Télépathologie ;
Télédiagnostic ;
Lames virtuelles ;
Skype

Résumé Le confinement et la distanciation sociale ont généralisé l'usage de la visioconférence, tant dans la sphère privée que professionnelle. Ainsi, l'utilisation de la visioconférence a considérablement augmenté durant la période du confinement et cette technologie a été utilisée dans le service d'anatomie pathologique du centre hospitalo-universitaire Timone, à Marseille, à visée universitaire, hospitalière et de recours. Nous apportons notre point de vue concernant l'utilisation de cet outil informatique. La discussion de lames par visioconférence est un exercice nouveau et particulier ; plusieurs recommandations sont émises pour un bon déroulement de ces réunions d'histopathologie à distance.

© 2020 Elsevier Masson SAS. Tous droits réservés.

KEYWORDS

Lockdown ;
Videoconferencing ;

Summary The use of videoconferencing had increased significantly during lockdown. During this period, videoconferencing has been used in the pathological department of pathology (Timone university hospital, Marseille, France) for academic, diagnosis and referral. We provide

* Auteur correspondant.

Adresses e-mail : clemence.delteil@ap-hm.fr, cl.delteil@gmail.com (C. Delteil).

Teaching;
Telepathology;
Telediagnosis;
Whole slide image;
Skype

our point of view regarding the use of this tool. As discussing slides through videoconferencing is a new and specific activity, we have also summarised specific recommendations for practical remote histopathology meetings.

© 2020 Elsevier Masson SAS. All rights reserved.

L'utilisation de la visioconférence a considérablement augmenté durant le confinement lié à la crise du COVID-19, tant dans notre sphère privée que professionnelle. Lancer un appel vidéo est devenu très simple, notamment pour les utilisateurs de smartphone où la fonction est généralement native. De manière très intéressante, cette technologie peut être détournée de son utilisation initiale pour observer une lame de microscope par visioconférence, à plusieurs et à distance. Cette prouesse est possible en utilisant une fonction simple et banale : le partage d'écran.

La grande majorité des logiciels de visioconférence sont fiables, gratuits et intuitifs. Cette technologie ouvre, pour les pathologistes avertis ou non, des perspectives inédites pour l'enseignement, la corrélation anatomoclinique, la discussion de cas complexes ou rares, ainsi que pour les histoséminaires.

Durant cette période inédite, le service d'anatomopathologie de la Timone à Marseille a largement utilisé la visioconférence pour participer aux réunions de concertation pluridisciplinaires (RCP) et en a détourné l'usage pour discuter de lames, donner cours aux internes, organiser des réunions régionales didactiques de dermatopathologie et répondre rapidement à des avis notamment quand le système postal était mis en défaut.

Pour ce faire, nous avons utilisé la fonction partage d'écran du logiciel SKYPE sur un poste informatique adapté à la lecture des lames virtuelles (Fig. 1). Le choix du logiciel SKYPE était arbitraire, car il est imposé par les politiques de sécurité de notre institution. Ce choix constituait néanmoins un avantage en raison de sa démocratisation préalable, permettant d'atteindre un public plus large. Une des principales solutions alternatives est le logiciel ZOOM, dont la cible est plus professionnelle. Les fonctions de base des deux logiciels sont superposables contrairement à leur prix : SKYPE est gratuit et offre 10h/jour alors qu'il faudra s'acquitter d'un abonnement mensuel pour utiliser ZOOM au-delà de 40 minutes. La sécurisation et l'anonymat de ces logiciels font polémique et tous les grands acteurs sont concernés : ainsi, ZOOM, MEET, TEAMS, SKYPE et WEBEX ont tous été mis en cause par plusieurs médias [1–3]. Il est toutefois possible d'utiliser certains de ces logiciels de façon complètement anonyme, avec chiffrement, sans inscription, sans mail ou installation d'un programme tiers. Ainsi, 5 secondes suffisent pour générer une visioconférence SKYPE de manière anonyme et sécurisée sur cette page web : www.skype.com/free-conference-call. Précisons que le ministère de l'éducation nationale recommande l'utilisation de logiciels libres pour l'enseignement à distance, comme JITSY, une alternative dite « open-source » garantissant sécurité et confidentialité.

La pratique de la visioconférence, avec la prise en main des lames virtuelles et leur discussion, présente des analogies avec une séance au microscope multi-tête, mais aussi des particularités, notamment en termes d'organisation. Ainsi, des recommandations doivent être rappelées à tous les spectateurs, par mail, oralement ou en les affichant directement avant ou pendant la réunion (Fig. 2) : convier

les candidats à se connecter un peu avant le début de chaque réunion pour vérifier que le son et l'image fonctionnent, pour les groupes de plus de 5 personnes, inviter à couper les microphones afin d'éviter les phénomènes d'échos et de bourdonnements sauf pour la prise de parole, demander à couper les webcams, encourager régulièrement la prise de parole, optimiser l'affichage de son écran, présenter les lames de manière optimale, conseiller aux participants de s'isoler dans un endroit calme. Les modérateurs veilleront à limiter la durée des réunions à 2 h maximum, car au-delà, les risques de déconcentration sont importants.

Lors de la réunion, chacun peut à tour de rôle présenter des lames en utilisant la fonction partage d'écran : il est recommandé d'alterner plan dynamiques et statiques, qui laisse le temps d'inviter les spectateurs à réagir par microphone ou par une conversation clavier (chat). Outre les lames virtuelles, le flux d'une caméra vidéo reliée à son microscope, les images radiologiques, les photographies cliniques, les présentations, chapitres d'ouvrage, de revues et des sites internet peuvent être consultés et donc visualisés par tous pour être discutés collégialement.

Une présentation optimale des lames est la condition sine qua non d'une réunion réussie, et nous insisterons particulièrement sur ce point : en visioconférence, un déplacement frénétique, rapide et ininterrompu sur une lame ne pourra pas être retransmis de manière fluide à tous les spectateurs. Le présentateur devra apprendre à ralentir, en s'habituant à alterner phases de déplacement courtes et phases statiques longues, ce qui assurera une retransmission vidéo correcte pour les observateurs et surtout une plus grande interactivité. Cette stratégie incite à la réaction et, si elle est correctement utilisée, permet de lutter contre la déconcentration, un problème souvent rapporté par les utilisateurs. La visioconférence permet une diffusion en direct ; il n'y a donc pas de stockage particulier à prévoir sur le long terme. Cependant, les réunions virtuelles peuvent aussi être enregistrées pour une consultation ultérieure grâce à l'option « enregistrement de la réunion » qui génèrera un fichier vidéo qui pourra être stocké et surtout diffusé pour une consultation ultérieure. Concernant le stockage, ces fichiers vidéos ont l'avantage d'être moins volumineux qu'une lame virtuelle et surtout d'inclure son et commentaires de la réunion. Revoir ces enregistrements est riche d'enseignement et permet notamment aux modérateurs de cerner des points à améliorer. Leur diffusion et stockage devront cependant être encadrés en termes de protection des données, d'anonymisation des patients et de droit à l'image.

Concernant le droit à l'image, si la vidéoconférence est seulement captée en direct par les différents participants, nous sommes dans un cadre comparable à celui d'un débat ou d'un dialogue. L'image des participants, en l'occurrence des élèves, leurs enseignants et le cas traité, ne subit alors aucune atteinte. En revanche, si la vidéoconférence est enregistrée, stockée au format vidéo ou diffusée en différé sur l'Internet, le consentement de tous les participants ainsi que du patient (si son image et/ou son identité apparaît

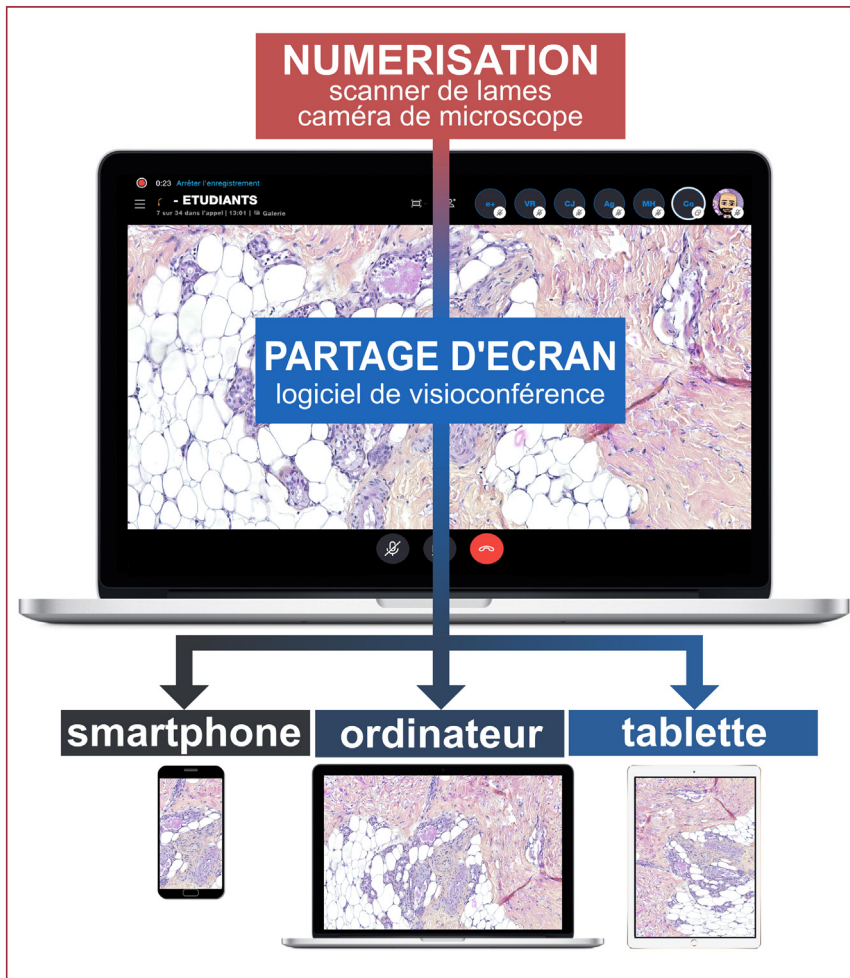


Figure 1. Modalité de mise en place d'une visioconférence avec partage d'écran.
Modality for setting up a videoconference with screen sharing.

**CHERS AMIS,
AVANT LE DEBUT DE LA REUNION
PRENEZ NOTE DE CES QUELQUES
RECOMMANDATIONS MERCI !**

- CONNEXION EN AVANCE**
je rejoins la réunion
5 à 10 minutes avant l'heure prévue
pour vérifier que tout fonctionne
- WEBCAM éteinte**
- MICROPHONE : fermé**
(quand j'observe et j'écoute)
- MICROPHONE : ouvert**
(quand je souhaite réagir et parler)

**DEBUT DE LA
VISIOCONFERENCE**

14:00

- PARTAGE D'ECRAN**
quand je suis présentateur,
je **limite la résolution d'écran**
à **1280 x 720 maximum**
- PRESENTATION DES LAMES**
lorsque je présente une lame
je me **déplace lentement**
je **reste statique** sur **des images clés**
pour laisser à tous le temps d'observer
- CONCENTRATION**
je **m'isole** dans un endroit **au calme**
je préviens mon entourage
j'utilise des oreillettes ou un casque
- DYNAMISME**
je n'hésite pas à réagir & commenter :
- **en parlant au micro**
- **par conversation clavier ("chat")**

Figure 2. Schéma explicatif de l'optimisation pour obtenir le meilleur compromis entre qualité d'image (résolution) et fluidité vidéo lors de la diffusion d'images d'histologie.
Explanation of how to obtain the best compromise between image quality and good digital resolution.

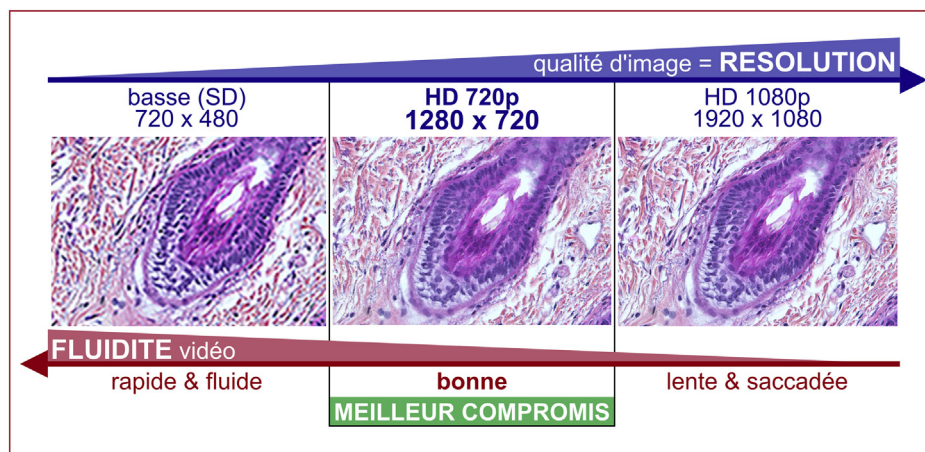


Figure 3. Affichette à diffuser aux invités avant et pendant une visioconférence pour rappeler les règles à respecter pour une bonne visioconférence.
Recommendations before starting a videoconference.

clairement dans la visioconférence) doit être recueilli au préalable et une information doit être donnée.

Les problèmes techniques (qualité sonore et visuelle, fluidité) sont moins fréquents et surtout liés aux performances informatiques et aux vitesses de connexion individuelles. Certaines optimisations techniques pourront aussi s'appliquer spécifiquement à la diffusion d'images histologiques : résolution d'écran limitée (1280 × 720, ou inférieure, Fig. 3), lames virtuelles stockées sur un disque dur rapide et pas sur un serveur distant.

Les publications scientifiques spécifiques à la pratique de l'histologie ou de la pathologie par visioconférence sont relativement rares avec moins de 30 publications ces 10 dernières années. L'approche technique utilise soit des méthodes de télépathologie dédiée, soit la méthode du partage d'écran dans une application comme Skype, soit en partageant le flux vidéo d'une caméra reliée au microscope [4–13] et plus rarement à partir de lames virtuelles [14–16]. Les applications rapportées étaient le diagnostic histopathologique [17,18] ou cytologique [5,14], les examens extemporanés et la chirurgie micrographique [13], la microscopie confocale [19], le recours dans le cadre de réseaux nationaux [15] ou internationaux [20] et l'enseignement [9,11,16]. Spécifiquement, plusieurs articles utilisaient avec succès la fonction partage d'écran du logiciel Skype pour l'enseignement, le diagnostic et le recours [4,16,17].

Le télétravail, imposé ou désiré, suscite enthousiasme et méfiance. Ces pratiques nouvelles nous questionnent sur nos habitudes de déplacements, avec un impact majeur sur l'environnement, nos agendas, mais aussi sur les coûts, les délais et la fatigue. Cette option digitale vient déjà compléter les réunions présentiels nationales de plusieurs réseaux comme NETSARC, RENOCLIP et CARADERM. La grande flexibilité offerte par la visioconférence est une boîte de pandore renfermant des sollicitations « tout le temps, partout, par n'importe qui ». Si une généralisation des avis digitaux s'impose dans le futur, les dérives potentielles seront nombreuses et pour nous, notre profession devra imaginer de nouvelles règles d'encadrement et une cotation spécifique.

Remerciements

Graphiques et icônes créés par Freepik, Bqlqn, Smashicons de www.flaticon.com.

Déclaration de liens d'intérêts

Les auteurs déclarent ne pas avoir de liens d'intérêts.

Références

- [1] Cox J. Microsoft contractors are listening to some Skype calls. Motherboard, Tech by VICE 2019; 2019 [<https://www.vice.com/en.us/article/xweqbb/microsoft-contractors-listen-to-skype-calls>].
- [2] Hern A. Skype audio graded by workers in China with "no security measures". In: The Guardian; 2020 [<https://www.theguardian.com/technology/2020/jan/10/skype-audio-graded-by-workers-in-china-with-no-security-measures>].
- [3] St John A. It's not just Zoom. Google Meet, Microsoft Teams, and Webex have privacy issues, too. In: Consumer Reports; 2020 [<https://www.consumerreports.org/video-conferencing-services/videoconferencing-privacy-issues-google-microsoft-webex/>].
- [4] Klock C, de Gomes RPX. Web conferencing systems: Skype and MSN in telepathology. *Diagn Pathol* 2008;3:S13, <http://dx.doi.org/10.1186/1746-1596-3-S1-S13>.
- [5] Costa C, Pastorello RG, Mendonça A, Tamaro C, Morais C, Barbosa B, et al. Use of a low-cost telecytopathology method for remote assessment of thyroid FNAs. *Cancer Cytopathol* 2018;126:767–72, <http://dx.doi.org/10.1002/cncy.22026>.
- [6] Hutarew G, Dandachi N, Strasser F, Prokop E, Dietze O. Two-year evaluation of telepathology. *J Telemed Telecare* 2003; 9:194–9, <http://dx.doi.org/10.1258/135763303322225508>.
- [7] Intersimone D, Snoj V, Riosa F, Bortolotti N, Sverko S, Beltrami CA, et al. Transnational telepathology consultations using a basic digital microscope: experience in the Italy–Slovenia INTERREG project "patient without borders". *Diagn Pathol* 2011;6:S25, <http://dx.doi.org/10.1186/1746-1596-6-S1-S25>.
- [8] Dennis T, Start RD, Cross SS. The use of digital imaging, video conferencing, and telepathology in histopathology: a national survey. *J Clin Pathol* 2005;58:254–8, <http://dx.doi.org/10.1136/jcp.2004.022012>.
- [9] Barbeau ML, Johnson M, Gibson C, Rogers KA. The development and assessment of an online microscopic anatomy laboratory course. *Anat Sci Educ* 2013;6:246–56, <http://dx.doi.org/10.1002/ase.1347>.
- [10] Alfaro L, Roca MJ. Portable telepathology: methods and tools. *Diagn Pathol* 2008;3:S19, <http://dx.doi.org/10.1186/1746-1596-3-S1-S19>.
- [11] Pinder KE, Ford JC, Ovalle WK. A new paradigm for teaching histology laboratories in Canada's first distributed medical

- school. *Anat Sci Educ* 2008;1:95–101, <http://dx.doi.org/10.1002/ase.22>.
- [12] Kadaba V, Ly T, Noor S, Chhut SV, Hinsch N, Stauch G, et al. A hybrid approach to telepathology in Cambodia. *J Telemed Telecare* 2013;19:475–8, <http://dx.doi.org/10.1177/1357633X13512071>.
- [13] McKenna JK, Florell SR. Cost-effective dynamic telepathology in the Mohs surgery laboratory utilising iChat AV videoconferencing software. *Dermatol Surg* 2007;33:62–8, <http://dx.doi.org/10.1111/j.1524-4725.2007.33008.x> [discussion 68].
- [14] Canberk S, Behzatoglu K, Caliskan CK, Gelmez S, Kayhan KC, Aydemir SF, et al. The role of telecytology in the primary diagnosis of thyroid fine-needle aspiration specimens. *Acta Cytol* 2020;64:323–31, <http://dx.doi.org/10.1159/000503914>.
- [15] Têtu B, Fortin J-P, Gagnon M-P, Louahlia S. The challenges of implementing a “patient-oriented” telepathology network; the Eastern Quebec telepathology project experience. *Anal Cell Pathol (Amst)* 2012;35:11–8, <http://dx.doi.org/10.3233/ACP-2011-0023>.
- [16] Rotimi O, Orah N, Shaaban A, Daramola AO, Abdulkareem FB. Remote teaching of histopathology using scanned slides via Skype between the United Kingdom and Nigeria. *Arch Pathol Lab Med* 2017;141:298–300, <http://dx.doi.org/10.5858/arpa.2016-0111-EP>.
- [17] Sirintrapun SJ, Cimic A. Dynamic non-robotic telemicroscopy via Skype: a cost effective solution to teleconsultation. *J Pathol Inform* 2012;3:28, <http://dx.doi.org/10.4103/2153-3539.100150>.
- [18] Wamala D, Katamba A, Dworak O. Feasibility and diagnostic accuracy of Internet-based dynamic telepathology between Uganda and Germany. *J Telemed Telecare* 2011;17:222–5, <http://dx.doi.org/10.1258/jtt.2010.100609>.
- [19] Fuks D, Pierangelo A, Validire P, Lefevre M, Benali A, Trebuchet G, et al. Intraoperative confocal laser endomicroscopy for real-time in vivo tissue characterisation during surgical procedures. *Surg Endosc* 2019;33:1544–52, <http://dx.doi.org/10.1007/s00464-018-6442-3>.
- [20] Fujisawa T, Mori K, Mikamo M, Ohno T, Kataoka K, Sugimoto C, et al. Nationwide cloud-based integrated database of idiopathic interstitial pneumonias for multidisciplinary discussion. *Eur Respir J* 2019;53:1802243, <http://dx.doi.org/10.1183/13993003.02243-2-018> [PMID: 30880283; PMCID: PMC6853800].