



Reporte de caso

Aneurisma del seno de Valsalva roto hacia aurícula derecha en el adulto: a propósito de un caso

Jean Pierre Carrión-Arcela ^{1,a*}, Piero Custodio-Sánchez ^{1,b}, Zoila Rodríguez-Urteaga ^{2,b}, Carlomagno Ríos-Vásquez ^{1,b}

Recibido 14 de enero 2021
Aceptado 18 de febrero 2021

Filiación de los autores

^a Médico residente de Cardiología
^b Médico especialista en Cardiología
¹ Servicio de Cardiología, Hospital Nacional Almanzor Aguinaga Asenjo, Lambayeque, Perú.
² Servicio de Imagen Cardíaca, Instituto Nacional Cardiovascular "Carlos Alberto Peschiera Carrillo", Lima, Perú.

Correo

jeancarrionarcela@gmail.com

Conflictos de interés

Los autores declaran no tener ningún conflicto de interés.

Financiamiento

Autofinanciado

Citar como:

Carrión-Arcela JP, Custodio-Sánchez P, Rodríguez Urteaga Z, Ríos Vásquez C. Aneurisma del seno de Valsalva roto hacia aurícula derecha en el adulto: a propósito de un caso. Arch Peru Cardiol Cir Cardiovasc. 2021;2(1):63-67. doi: 10.47487/apcycv.v2i1.106

RESUMEN

La ruptura de un aneurisma de seno de Valsalva en el adulto es extremadamente infrecuente y suele complicarse con falla cardíaca aguda. Presentamos el caso de un paciente de 39 años con un aneurisma de seno de Valsalva no coronario, complicado con ruptura hacia aurícula derecha y asociado con insuficiencia aórtica severa y tricuspídea moderada. El tratamiento fue quirúrgico y estuvo basado en la reparación con parche de pericardio sobre el aneurisma, reemplazo valvular aórtico y plastia tricuspídea. Resaltamos la importancia de un diagnóstico precoz y un tratamiento quirúrgico oportuno debido a la elevada mortalidad asociada.

Palabras clave: Seno Aórtico; Insuficiencia Cardíaca; Cirugía Torácica (fuente: DeCS BIREME).

ABSTRACT

Rupture of a sinus of valsalva aneurysm into the right atrium in the adult: a case report

Rupture of a Valsalva aneurysm in the adult is extremely rare and is often complicated by acute heart failure. We present the case of a 39-year-old patient with a non-coronary sinus of Valsalva aneurysm complicated by rupture into the right atrium associated with severe aortic regurgitation and moderate tricuspid regurgitation. The treatment was surgical and was based on the repair with a pericardial patch over the aneurysm, aortic valve replacement, and tricuspid plasty. We emphasize the importance of an early diagnosis and timely surgical treatment due to the high associated mortality.

Keywords: Sinus of Valsalva; Heart Failure; Surgery, Cardiac (source: MeSH NLM).

El aneurisma del seno de Valsalva es una patología relativamente infrecuente con una incidencia del 0,14-3,5%, que suele cursar asintomática hasta su ruptura. Esta complicación es infrecuente (0,5-1,5%), pero cuando se presenta se asocia con una elevada mortalidad^(1,2). Se ha descrito una etiología generalmente congénita, donde el hallazgo histológico muestra una discontinuidad entre la capa media aórtica y el anillo fibroso; sin embargo, también se ha reportado una etiología adquirida o secundaria a un traumatismo, infección o enfermedad degenerativa⁽³⁾.

Esta condición suele afectar frecuentemente al seno coronario derecho, el cual evoluciona naturalmente a una ruptura hacia cámaras cardíacas de baja presión, como el ventrículo derecho; sin embargo, los de configuración más compleja suelen presentar una ruptura hacia pericardio, condicionando una elevada mortalidad. Entre otras complicaciones, el aneurisma del seno de Valsalva se asocia con lesiones cardíacas de tipo comunicación interventricular (CIV), anomalías de la válvula aórtica y coartación de aorta⁽³⁾. En la mayoría de casos, esta condición suele cursar de forma asintomática durante largos periodos, pudiendo evolucionar hacia una falla cardíaca progresiva, complicaciones tromboembólicas y hasta muerte súbita.

Debido a su naturaleza clínica silente y elevada mortalidad asociada, el diagnóstico precoz con un tratamiento

quirúrgico oportuno reduciría el riesgo de complicaciones asociadas y morbimortalidad^(4,5). Reportamos el caso de un paciente adulto que ingresó a nuestra institución hospitalaria con signos evidentes de falla cardíaca aguda en el contexto de un aneurisma de seno de Valsalva complicado con ruptura hacia aurícula derecha.

Reporte de caso

Varón de 39 años sin antecedentes clínicos de importancia, ingresó por el servicio de emergencia del Hospital Nacional Almanzor Aguinaga Asenjo, por presentar disnea progresiva hasta el reposo y ortopnea (NYHA IV). Al examen físico se evidenció crepitantes difusos en ambos hemitórax, soplo sistodiastólico en foco aórtico III/IV, pulso arterial saltón y presión de pulso incrementada; además, se evidenció edema moderado en miembros inferiores, ictericia y hepatomegalia dolorosa. La radiografía de tórax mostró un índice cardiotorácico incrementado, signos de hipertensión venocapilar, crecimiento ventricular izquierdo y auricular derecho. El electrocardiograma presentó señales de crecimiento biauricular, hipertrofia ventricular izquierda y sobrecarga sistólica del ventrículo izquierdo (**Figura 1**). Se diagnosticó falla cardíaca aguda de novo; inicialmente se administró una terapéutica a base de diuréticos y vasodilatadores, observándose una mejoría progresiva

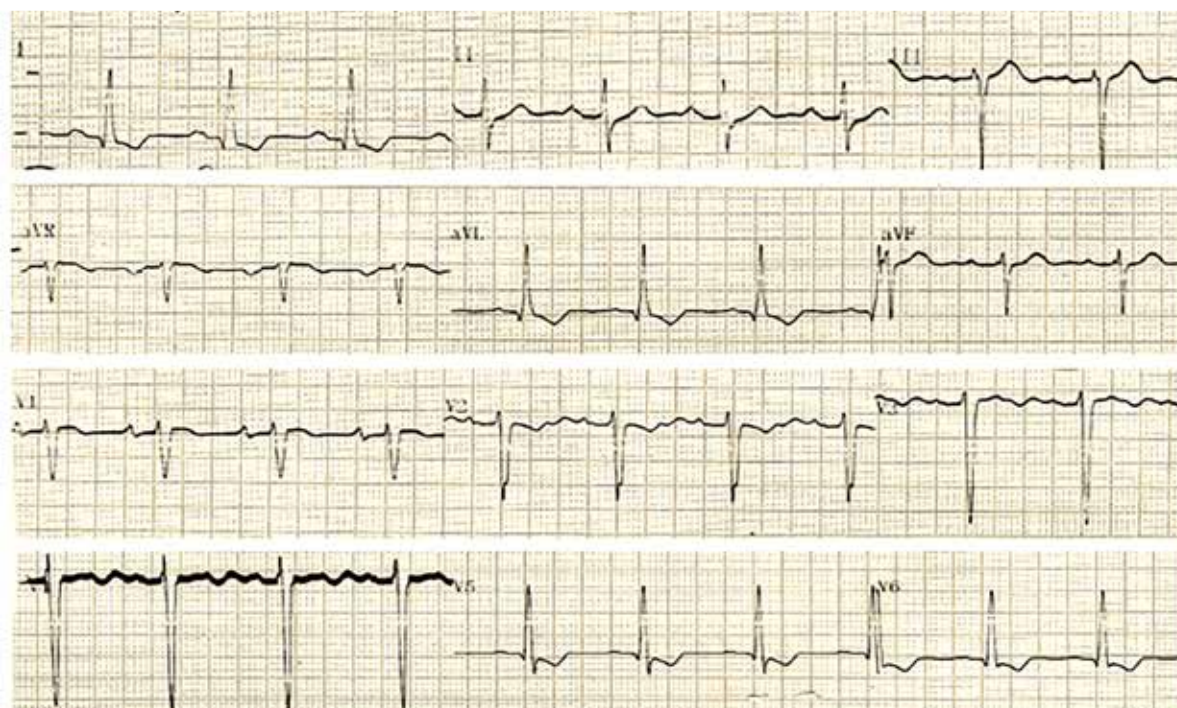


Figura 1. Electrocardiograma de ingreso con signos de crecimiento biauricular, hipertrofia ventricular izquierda y sobrecarga sistólica del ventrículo izquierdo.

de los síntomas. Sin embargo, en la evaluación ecocardiográfica transtorácica y transesofágica se evidenció un incremento del diámetro del ventrículo izquierdo, aurícula izquierda y derecha, insuficiencia aórtica severa excéntrica y tricuspídea moderada, un aneurisma de seno de Valsalva gigante (36 mm) complicado con ruptura hacia la aurícula derecha, asociado con una función sistólica ventricular izquierda levemente deprimida (**Figura 2**). El cateterismo cardiaco derecho e izquierdo registró hipertensión pulmonar poscapilar (presión arterial pulmonar media de 33 mmHg; presión capilar 23 mmHg; resistencia vascular pulmonar 1,15 Woods), ausencia de lesiones angiográficas coronarias significativas, insuficiencia aórtica severa y un *shunt* desde aorta hacia aurícula derecha (**Figura 3**).

Debido a la complejidad de la patología, se consideró la referencia del paciente hacia una institución hospitalaria

de mayor complejidad con la finalidad de ser sometido a una cirugía correctiva de emergencia. En dicho establecimiento de referencia se completó el estudio imagenológico con una angiotomografía cardíaca, confirmando el hallazgo de un aneurisma de seno de Valsalva no coronario (cuello 6 mm; profundidad 33 mm) complicado con ruptura hacia aurícula derecha (**Figura 4**). Durante el acto quirúrgico se evidenció una válvula aórtica trivalva, prolapso de velo coronario derecho y no coronario, y un aneurisma del seno de Valsalva no coronario (40 x 30 mm de diámetro), con base de 10 mm que se comunicaba hacia la aurícula derecha. Se realizó un cierre primario de la base del aneurisma con parche de pericardio, reemplazo valvular aórtico con prótesis N.º 25 y plastia tricuspídea con banda N.º 32. Durante el posoperatorio, el paciente cursó con una evolución clínica favorable (NYHA I) y fue dado de alta hospitalaria con indicación de control periódico por consultorio externo.

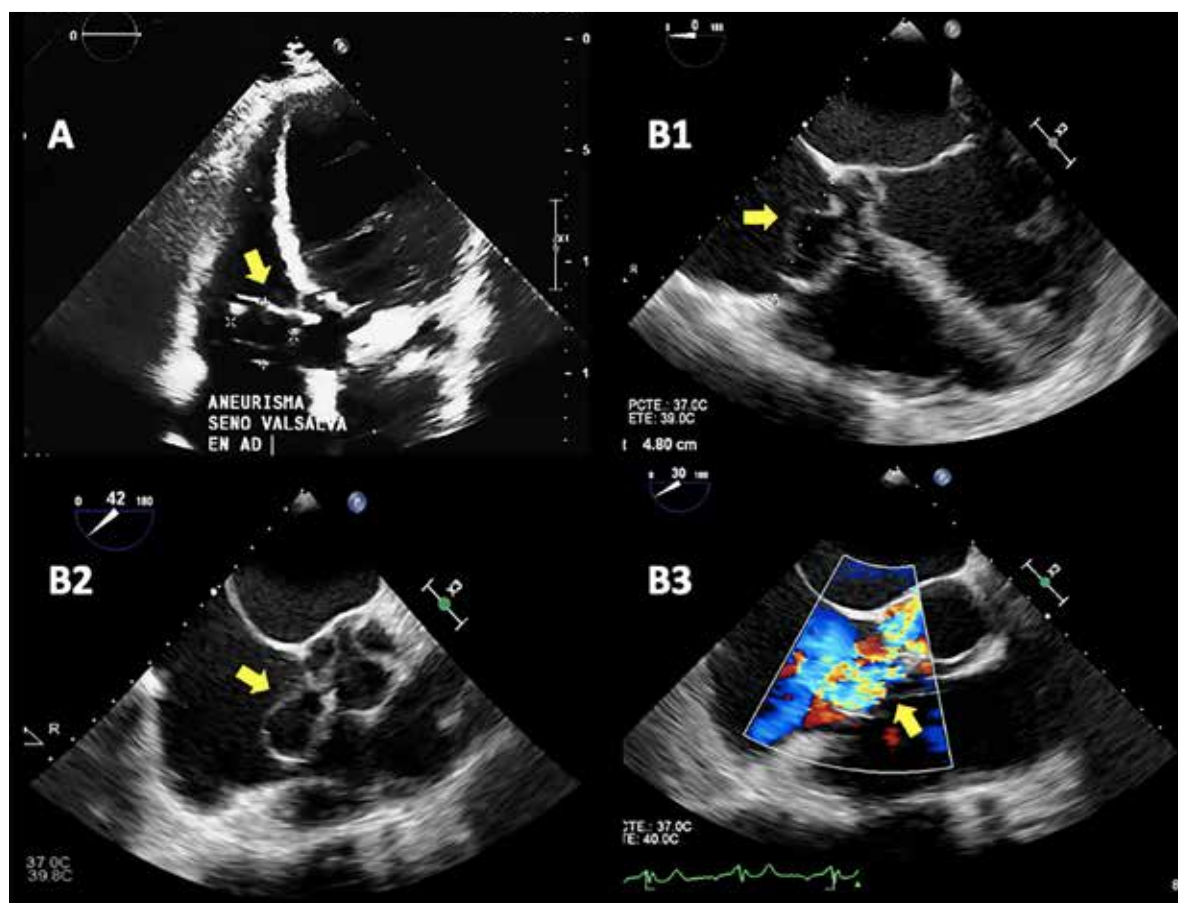


Figura 2. Ecocardiograma. **A)** Transtorácico en vista de cinco cámaras, con evidencia de aneurisma de seno de Valsalva que protruye hacia aurícula derecha (flecha amarilla). **B)** Transesofágico, en vista de cinco cámaras (**B1**), eje corto medioesofágico (**B2**), y con doppler color (**B3**) que confirma con claridad el seno del Valsalva roto hacia aurícula derecha, con flujo de izquierda a derecha (flechas amarillas).

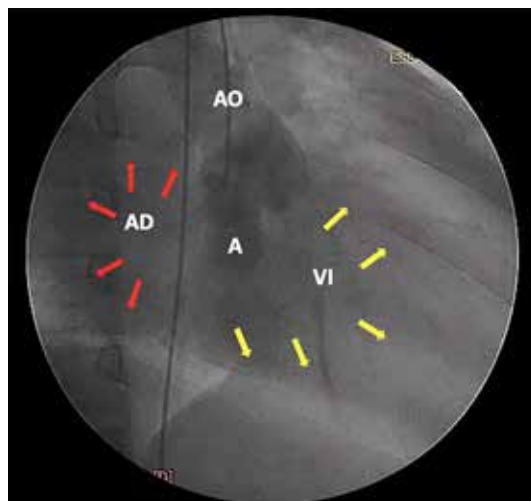


Figura 3. Aortografía con presencia de insuficiencia aórtica severa y cortocircuito a aurícula derecha. A: Aneurisma del seno de Valsalva. AD: Aurícula derecha. VI: Ventriculo izquierdo. AO: Aorta ascendente.

Discusión

El aneurisma de seno de Valsalva es una patología infrecuente y con una mayor prevalencia en el sexo masculino. Esta condición suele cursar de forma asintomática durante largos períodos de tiempo, pudiendo evolucionar hacia ruptura asociado con una falla cardíaca progresiva (60-80%) como lo ocurrido en nuestro reporte^(1,2). Según la clasificación propuesta por Sakakibara y Konno, modificada por Xin Jin, nuestro caso estaría catalogado como un aneurisma de seno de Valsalva Tipo IV⁽³⁾.

Los hallazgos electrocardiográficos y radiográficos presentados reflejan una importante sobrecarga de volumen, siendo corroborado con el estudio ecocardiográfico donde se determinó la presencia de una insuficiencia aórtica severa asociado al aneurisma que, para una mejor caracterización del origen y recorrido del mismo, recurrió a la evaluación ecocardiográfica transesofágica.

La localización del aneurisma presentado es relativamente infrecuente, pues esta condición generalmente se asocia con compromiso del seno coronario derecho que suele fistulizar hacia ventrículo derecho. Además, el compromiso valvular aórtico severo suele presentarse en el 36 a 42% de los casos^(1,2,5).

Resaltamos la importancia de los estudios ecocardiográficos y angiotomográficos, debido a que son herramientas imagenológicas que nos brindan mayor información detallada sobre los velos aórticos, disposición espacial de las estructuras cardíacas, valoración estructural de las complicaciones asociadas, y exclusión de diagnósticos diferenciales^(6,7). El cateterismo cardíaco es requerido de acuerdo con los hallazgos ecocardiográficos, edad de presentación y, en casos seleccionados, para un cierre percutáneo. En nuestro caso, el cateterismo cardíaco se realizó para definir el grado de hipertensión pulmonar, encontrándose una hipertensión pulmonar poscapilar aislada leve, que apoyaba la corrección del defecto primario para su resolución.

La técnica quirúrgica correctiva de esta patología incluye circulación extracorpórea, y consiste en la reparación

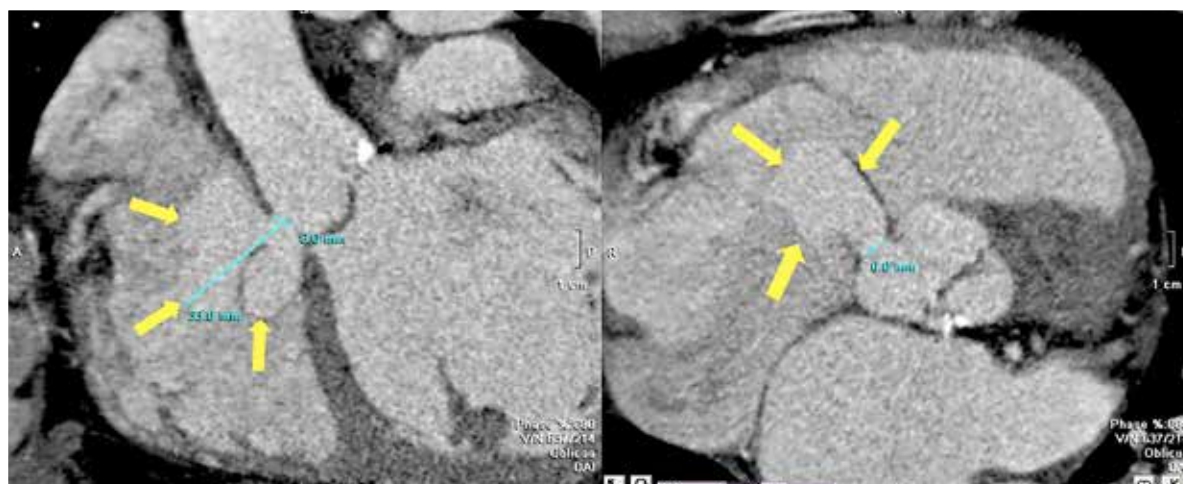


Figura 4. Angiotomografía cardíaca que muestra aneurisma del seno del Valsalva no coronariano fistulizado a aurícula derecha con cuello de 6 mm y profundidad de 33 mm (flechas amarillas).

del aneurisma con el uso de parche pericárdico, en la mayoría de los casos relacionado a la corrección de los defectos asociados, como en este caso ^(1, 2). Entre las complicaciones posoperatorias más frecuentes se han descrito el sangrado posoperatorio y la fibrilación auricular ^(1, 6); asimismo, la mortalidad posoperatoria es bastante baja según la literatura, por lo que la cirugía se considera un procedimiento seguro y de adecuada supervivencia a largo plazo, con recuperación casi completa de la clase funcional ^(1, 6, 8).

A pesar de la existencia de evidencia sólida que respalda el tratamiento quirúrgico en aneurismas de seno de Valsalva complicados con ruptura, se mantiene la controversia en casos no complicados y asintomáticos, donde la actitud terapéutica es más conservadora y se basa en el control con ecocardiogramas seriados para valorar signos de obstrucción o ruptura precoz, siendo esta opción muy apropiada para este tipo de casos ^(6, 8).

Actualmente, ante el advenimiento de las técnicas endovasculares de cierre percutáneo, el tratamiento de esta condición ha demostrado buenos resultados en cierto tipo de pacientes con características que incluyen al aneurisma del seno de Valsalva aislado con un tamaño de apertura menor a 10 mm, sitio de ruptura único e insuficiencia aórtica trivial o leve ^(9, 10); sin

embargo, aún se requieren mayores investigaciones para definir si en un futuro esta sea una estrategia terapéutica apropiada a elegir en un grupo seleccionado de pacientes.

Finalmente, la presentación de un aneurisma del seno de Valsalva es una condición generalmente congénita y de rara presentación en la edad adulta, suele asociarse con otras lesiones cardíacas y puede cursar, muchas veces, de forma asintomática hasta su ruptura. Las imágenes cardíacas cumplen una función fundamental en su diagnóstico precoz y son complementarias para la planificación de un tratamiento quirúrgico oportuno. El tratamiento quirúrgico sigue siendo considerado de elección y se asocia a un riesgo operatorio bajo y a una evolución clínica favorable en centros hospitalarios de gran resolución.

Contribución de autores

Los autores del presente caso declaran haber participado íntegramente en la elaboración, revisión y redacción del presente reporte de caso.

Agradecimientos

Agradecemos al Servicio de Imagen Cardíaca del Instituto Nacional Cardiovascular INCOR, por la autorización de publicar las imágenes obtenidas en su centro.

Referencias bibliográficas

- Torrice-Dávila L. Tratamiento quirúrgico de los aneurismas del seno de Valsalva. *Cir Cardiovasc*. 2019;26(5):223-228. doi: 10.1016/j.circv.2019.09.001.
- Wingo M, De Angelis P, Worku B, Leonard J, Khan F, et al. Sinus of Valsalva aneurysm repairs: Operative technique and lessons learned. *J Card Surg*. 2019;34(6):400-403. doi: 10.1111/jocs.14041.
- Xin-Jin L, Xuan L, Bo P, Hong-Wei G, Wie W, Shou-Jun L, et al. Modified Sakakibara classification system for ruptured sinus of Valsalva aneurysm. *J Thorac Cardiovasc Surg*. 2013;146:874-8. doi: 10.1016/j.jtcvs.2012.12.059.
- González N, Schlack E, Flores P. Aneurisma del seno de Valsalva: presentación de tres casos. *Rev Chil Cardiol*. 2016;35(3):249-254. doi: 10.4067/S0718-85602016000300006.
- Yadav A, Mathur R, Devgarha S, Abraham V, Sisodia A. Surgery for ruptured sinus of Valsalva aneurysm: Five-year experience with 19 patients. *Turk Gogus Kalp Dama*. 2014;22:729-33. doi: 10.5606/tgkdc.dergisi.2014.10093.
- Alva C, Vázquez C. Aneurisma congénito del seno de Valsalva. *Rev Mex Cardiol*. 2010;21(3):104-110.
- Wang K, Sutton M, Ho H. Congenital sinus of Valsalva aneurysm: a multiplane transesophageal echocardiographic experience. *J Am Soc Echocardiogr*. 1997;10(9):956-963. doi: 10.1016/s0894-7317(97)80012-0.
- Phatarpekar A, Phadke M, Lanjewar C, Kerkar P. Is the sac waiting to rupture? Sinus of Valsalva aneurysm. *Aorta (Stamford)*. 2016;4(3):105-7.5. doi: 10.12945/j.aorta.2016.15.027.
- Al-Senaidi K, Al-Farqani A, Maddali M. Transcatheter closure of ruptured sinus of Valsalva aneurysm. Report of two cases. *Sultan Qaboos Univ Med J*. 2016;16(4):E511-e515.6. doi: 10.18295/squmj.2016.16.04.020.
- Yang K, Wei M, Geng W. Safety and efficacy of percutaneous closure of ruptured sinus of Valsalva aneurysm. *EuroIntervention*. 2018;14(12):e1288-e1294. doi: 10.4244/EIJ-D-18-00294.