

Centro-lateral subperiosteal vertical midface lift

Abstract

The use of fiberendoscopic video-assisted technique in facial rejuvenation is one of the most advances in aesthetic plastic surgery of the face. It substitutes the coronal incision without the necessity of skin resection and allows a vertical reposition of the mobile soft tissue of the midface in indicated cases. It can easily be done through a small incision of the scalp just behind the coronal incision and in the temporal area.

Keywords: endoscopic face lift, eye brow lift, brow fixation, rhytidectomy, endotine®

Johannes Franz Hömig^{1,2}
Daniel Knutti³
Frank Michael Hasse²

1 Georg-August-Universität,
Goettingen, Germany

2 Paracelsus Klinik, Hannover,
Germany

3 Klinik für Ästhetische
Chirurgie, Biel, Germany

Introduction

Rhytidectomy techniques improved substantially the last 20 years [1], [2]. Until the early eighties subcutaneous facelift techniques prevailed. In 1974 Skoog introduced the deep plane suspension technique [3] which became well known as SMAS (superficial musculo-aponeurotic system) technique [4]. The advantage of the SMAS technique is that it can sustain much more pull than the skin. At the end of the eighties the interest shifted to the midface, especially the nasolabial fold. New techniques were developed, isolated or in conjunction with extended SMAS dissections and suspension of the solid tissue of the cheek in cranio-lateral direction. To flatten the nasolabial fold many different techniques were presented. The deep plane rhytidectomy [5], [6], [7], [8] and later the composite rhytidectomy with integration of the M. orbicularis oculi [9] became important and widely spread by the literature. Nevertheless the problem of the midface was not resolved completely.

In the early eighties the subperiosteal foreheadlift was presented by Paul Tessier. It was refined and extended and evolved into the midface lift [10], [11], [12], [13] [14], [15], [16], [17], [18], [19].

Today it is called the subperiosteal facelift of the 4th generation [15], [16]. By integrating the subperiosteal midface lift into the concept of facelift surgery and adding an additional vector of transposition, the midface and especially the nasolabial fold can be treated successfully. For the first time not only the superficial layers are mobilised but the whole pack of soft tissue of the cheek is mobilised subperiosteally and transposed in a dorso-cranial direction. The vector of the transposition is perfectly opposed to the gravitational forces that are responsible for the sagging of the midface soft tissues in

between the suspending ligaments (Figure 1 and Figure 2).

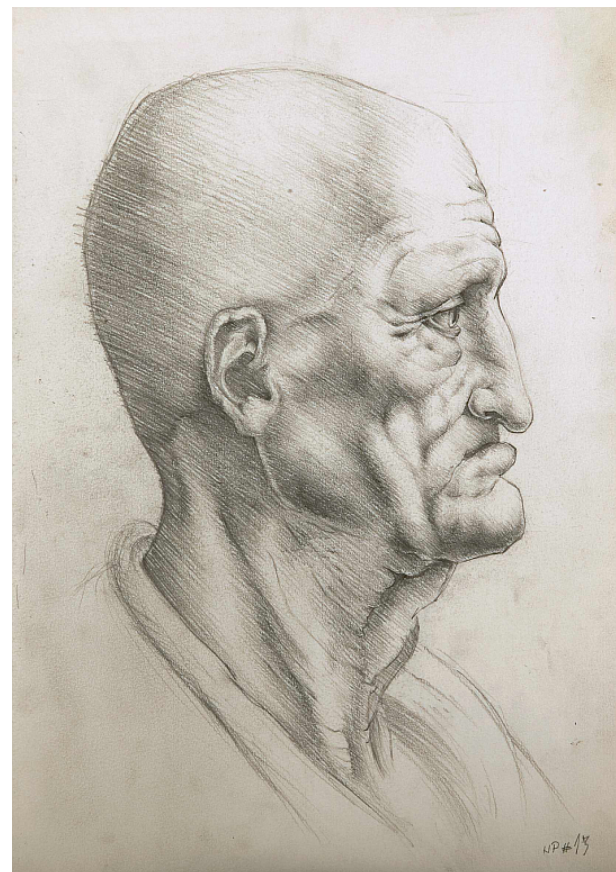


Figure 1: Leonardo da Vinci painting of an old man. Note the changes of the soft tissues between the pre-parotic area (anterior the masseter muscle) and the corner of the mouth which is defined as sector number 2.

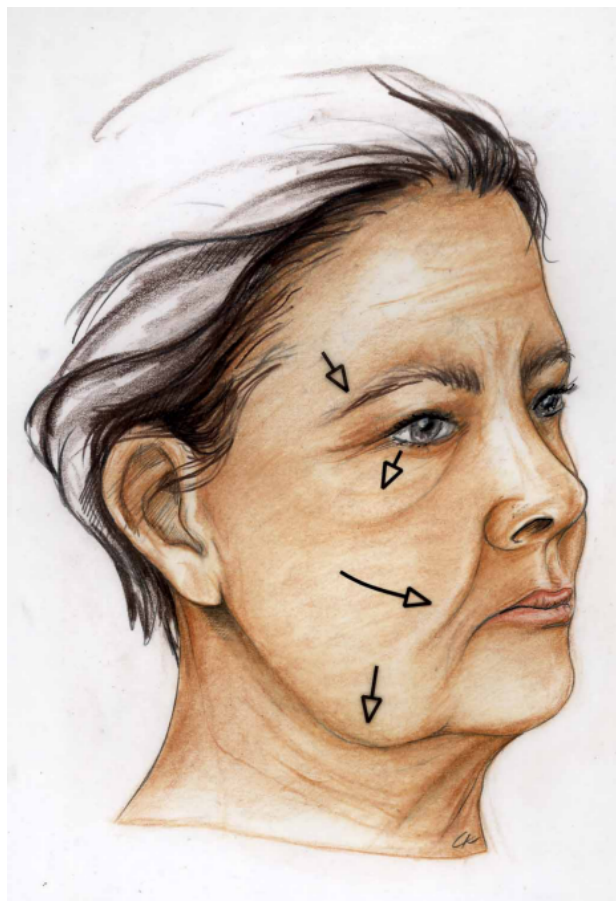


Figure 2: Schematic drawing of soft tissue ptosis

Because of an unacceptably long recovery, these techniques have not been adopted as standard procedures. They were to be used only for special indications. With the development of the video-assisted endoscopic forehead lift, shown for the first time in September 1992 in Washington by Louis Vasconez and his group [20], as well as with the inauguration of the fiber endoscopic Pan facelift presented by Hönig in Los Angeles 1994, the subperiosteal vertical fronto-temporal midface lift became well accepted worldwide as a minimal invasive technique. Resorbable polyactid plates (Endotine[®]) helped for the break through of this technique. These video-assisted facelift techniques are now well established worldwide. Controversies exist as far as undermining and anchoring are concerned, important factors in getting long lasting results [21], [2].

The technique of minimal invasive surgery (MIS) is based on disconnecting the osseo-ligamentous structures and large subperiosteal undermining of the zygomatic arc, the zygoma and the maxilla in order to be able to reposition the whole chunk of soft tissue of the midface, the orbicularis muscle included, in an upward vertical direction opposite to the physiological descent. This results in a flattening of the nasolabial fold and in an elevation of the corner of the mouth. In the frontal area the subperiosteal mobilisation under endoscopic vision results in an elevation of the periorbital soft tissues especially of the eyebrow. The dorsal pull of the M. occipitalis adds to a fresher and more youthful appearance.

Surgical technique

A slightly curved, vertical incision of 5–6 cm is placed above the axis of the ear. It is within the hearbearing zone and reaches the deep temporal fascia. The dissection is performed along the deep temporal fascia all the way to the cranio temporal insertion to the tabula externa. The fascia is then detached from the tabula externa all around the superior and lateral orbital rim down to the zygomatic arch and into the midface. The supraorbital nerve and the sentinel vein are preserved. The subperiosteal dissection continues along the anterior two thirds of the zygoma down to the sulcus bucco-alveolaris. The centro-lateral soft tissues of the midface are transposed cranially with subcutaneous suspension sutures (Figure 3). The temporo-parietal fascia with the overlying tissues, SMAS included, is suspended as well according to the techniques of Besins [22] and Knize [21]. The fixation is performed through 2 drill holes [2], [19]. This results in an elevation of the infra- and supraorbital soft tissues as well as of the nasolabial fold (Figure 4). Finally the M. orbicularis oculi is suspended according to Loeb, modified according to Hamra. The redundant soft tissues of the lower lid are resected very defensively to avoid scleral show. After closure of all wounds a dressing with light pressure is applied for several days.

Discussion

With the new video assisted fiberoptic facelift pre- and post-auricular scars as well as bicoronal scars are avoided. There is no need to excise excessive skin. The recovery is much faster. Through two small temporal incisions in the hair bearing area the soft tissues of the midface are mobilised subperiosteally similar as in the open subperiosteal facelift. The soft tissues are repositioned, and secured with suspension sutures. A lower lid blepharoplasty is performed at the end. This technique guarantees a substantially shorter recovery time, less post-operative haematoma compared to sub-SMAS and open subperiosteal procedures. Nevertheless the indication for this technique has its clear limitation. Good candidates are patients with elastic skin who do not need skin excision after soft tissue elevation (Figure 5, Figure 6, Figure 7).

This technique should not be used as standard method alone when marked nasolabial folds, jowls and a sagging platysma muscle are to be repaired. In these cases a combination with standard facelift techniques and skin resection is recommended.

The isolated video-endoscopic facelift (VEF) is only indicated in selected cases when no platysma work and no skin resection is required. Finally this technique requires some training and experience. There is a high learning curve if one wants to use this technique safely! With a good indication and correct application this technique is a safe alternative to classical facelift procedures. Excellent long lasting results can be achieved.

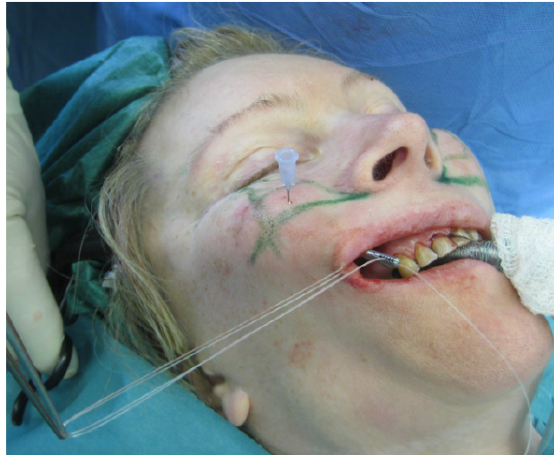

Figure 3: Intra-operative view of a patient undergoing a subperiosteal vertical centro-lateral midface suspension. The transcutaneous needle mark the fixation point of the midface suspension suture which is grasped via an temporal buccal approach.

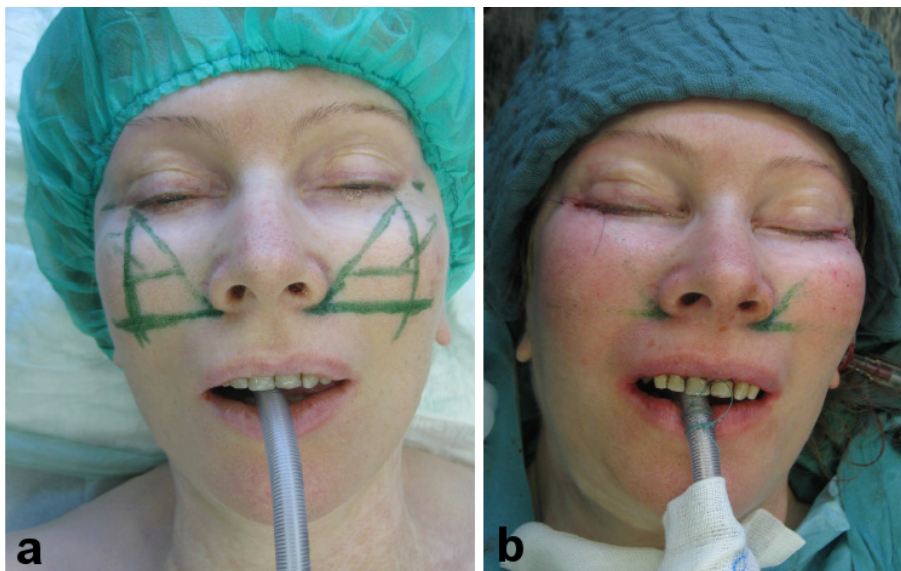

Figure 4: Intra-operative view before (a) and after (b) centro-lateral midface suspension. Note that the frontal teeth become obvious.

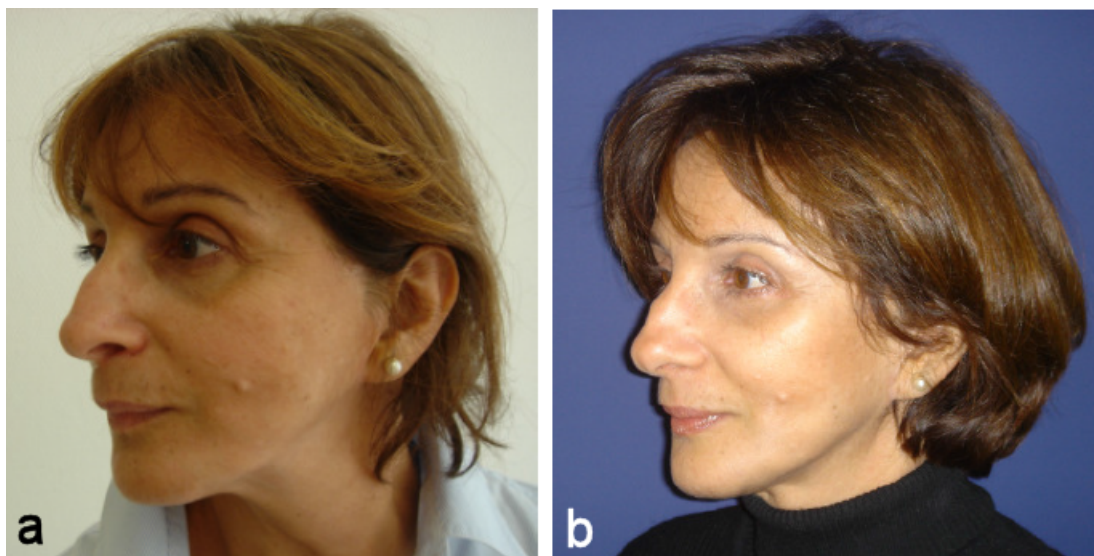


Figure 5: Pre-operative (a) and post-operative view (b) of a patient who underwent a subperiosteal centro-lateral midface lift using the transcutaneous suspension technique. Note the shortening distance of the lower lid.

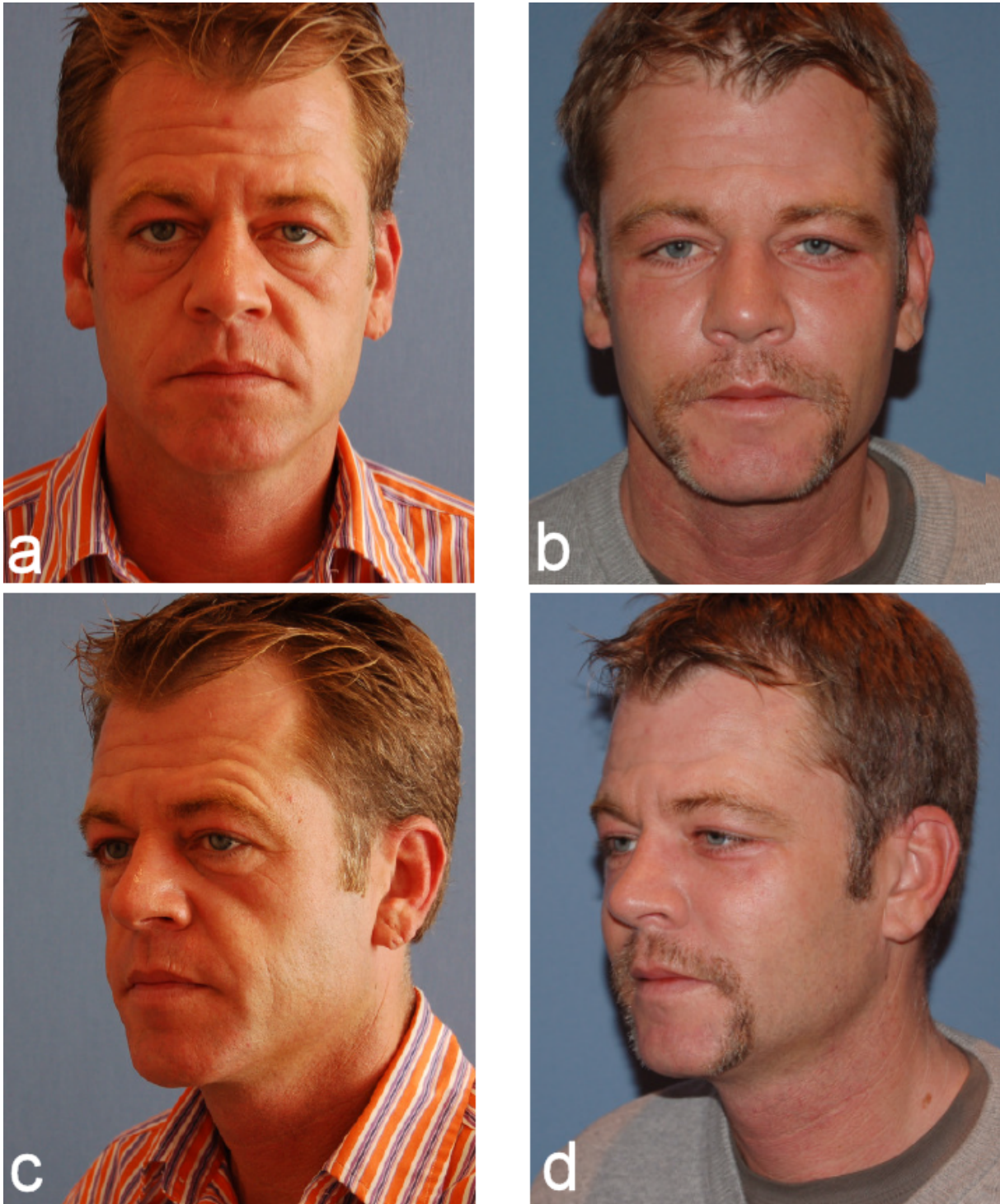

Figure 6: Pre- and post-operative views after subperiosteal centro-lateral midface suspension in a patient with loss of midface projection due to severe laxity and ptosis of the soft tissue: a and c pre-operative views; b and d post-operative views.

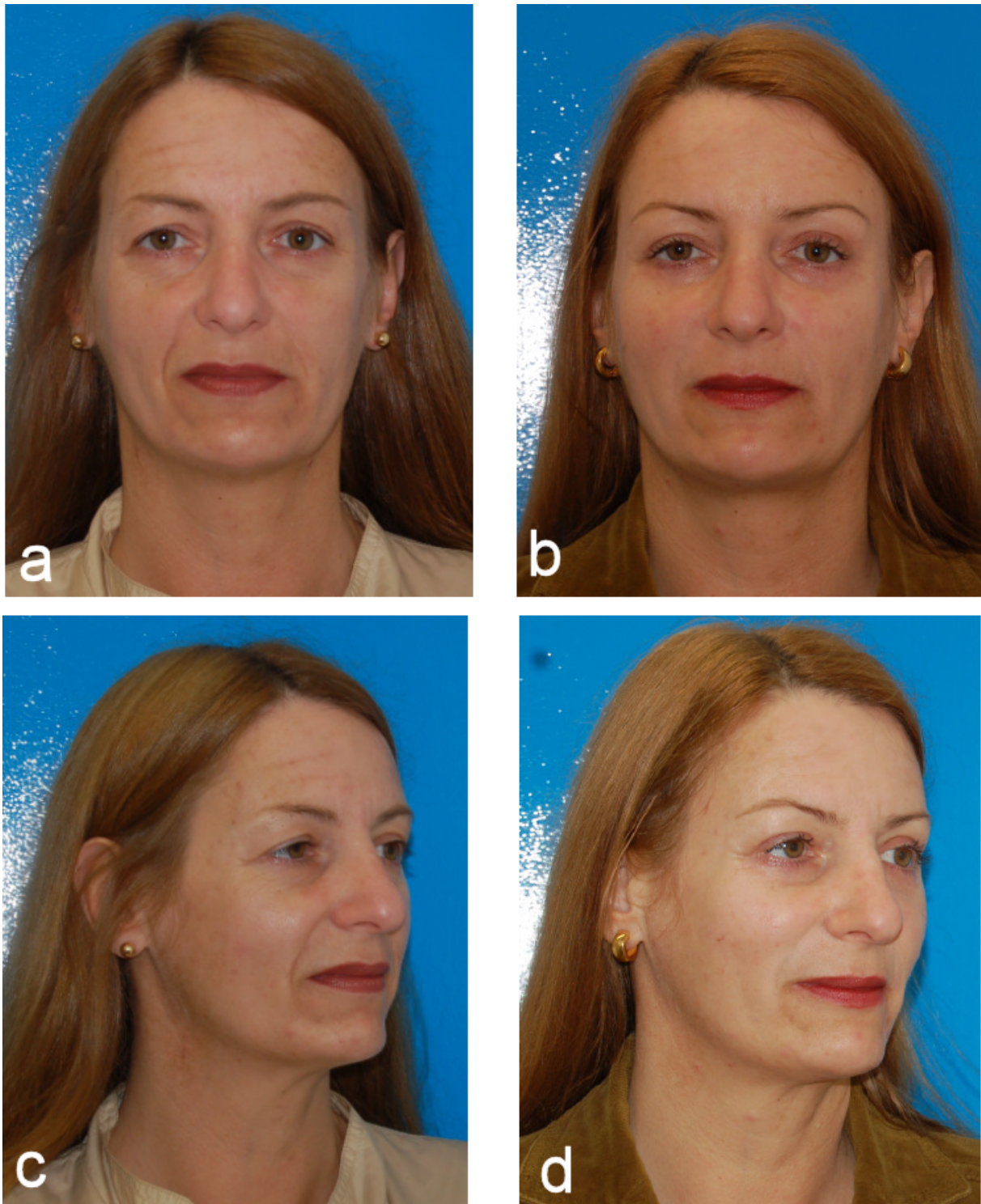

Figure 7: Pre-operative (a and c) and post-operative (b and d) views of a patient who underwent a subperiosteal centro-lateral midface lift using the transcutaneous suspension technique.

Notes

Competing interests

The authors declare that they have no competing interests.

References

1. Honig JF. Historische Entwicklung des Face-lifts. In: Neumann HJ, ed. Ästhetische und plastisch-rekonstruktive Gesichtschirurgie. Reinbeck: Einhorn; 1993. p. 36-43.
2. Hönig JF. Subperiosteal Endotine-assisted vertical upper midface lift. *Aesthet Surg J.* 2007 May-Jun;27(3):276-88. DOI: 10.1016/j.asj.2007.04.005
3. Skoog T. Plastic surgery: New methods and refinements. Philadelphia: W.B. Saunders; 1974. p. 314-27.

4. Mitz V, Peyronie M. The superficial musculo-aponeurotic system (SMAS) in the parotid and cheek area. *Plast Reconstr Surg.* 1976 Jul;58(1):80-8. DOI: 10.1097/00006534-197607000-00013
5. Hamra ST. The deep-plane rhytidectomy. *Plast Reconstr Surg.* 1990 Jul;86(1):53-61; discussion 62-3. DOI: 10.1097/00006534-199007000-00008
6. Owsley JQ Jr. SMAS-platysma face lift. *Plast Reconstr Surg.* 1983 Apr;71(4):573-6. DOI: 10.1097/00006534-198304000-00023
7. Lemmon ML. Superficial fascia rhytidectomy. A restoration of the SMAS with control of the cervicomental angle. *Clin Plast Surg.* 1983 Jul;10(3):449-78.
8. McKinney P, Tresley GE. The "maxi-SMAS": management of the platysma bands in rhytidectomy. *Ann Plast Surg.* 1984 Mar;12(3):260-7. DOI: 10.1097/00006637-198403000-00008
9. Hamra ST. *Composite Rhytidectomy.* St. Louis, Missouri: Quality Med. Publishing; 1993.
10. Vasconez LO, Grotting JC, Casanova R, Psillakis JM, Santan PM. The upper face in facial rejuvenation: an anatomical study and preliminary report of a new operative procedure (the subsmas and subperiosteal dissection). *American Association of Plastic Surgeons Meeting; Washington DC.* 1986.
11. Maillard G. The subperiosteal face lift. 10th International Congress of the International Society of Aesthetic Plastic Surgeons; Zürich. 1989.
12. Bernabei G, Savnini A. La rittidectomia sottoperiosteale seconda la tecnica di psillakis. *Riv Ital Chir Plast.* 1989;21:171-5.
13. Dempsey PD, Oneal RM, Izenberg PH. Subperiosteal brow and midface lifts. *Aesthetic Plast Surg.* 1995 Jan-Feb;19(1):59-68. DOI: 10.1007/BF00209312
14. Ramirez OM, Maillard GF, Musolas A. The extended subperiosteal face lift: a definitive soft-tissue remodeling for facial rejuvenation. *Plast Reconstr Surg.* 1991 Aug;88(2):227-36; discussion 237-8. DOI: 10.1097/00006534-199108000-00009
15. Ramirez OM. The subperiosteal rhytidectomy: the third-generation face-lift. *Ann Plast Surg.* 1992 Mar;28(3):218-32; discussion 233-4. DOI: 10.1097/00006637-199203000-00005
16. Hönig JF, Ramirez OM. Subperiosteales Face-lift zur Rhytidectomie der dritten Generation. In: Neumann HJ, ed. *Ästhetische und plastisch-rekonstruktive Gesichtschirurgie.* Reinbeck: Einhorn; 1993. p. 46-56.
17. Psillakis JM, Rumley TO, Camargos A. Subperiosteal approach as an improved concept for correction of the aging face. *Plast Reconstr Surg.* 1988 Sep;82(3):383-94. DOI: 10.1097/00006534-198809000-00001
18. de la Fuente A, Hönig JF. Video-assisted endoscopic transtemporal multilayer upper midface lift (MUM-Lift). *J Craniofac Surg.* 2005 Mar;16(2):267-76. DOI: 10.1097/00001665-200503000-00013
19. Hönig JF, Hasse FM, Knutti D, de La Fuente A. Video endoscopic-assisted brow lift: comparison of the eyebrow position after Endotine tissue fixation versus suture fixation. *J Craniofac Surg.* 2008;19(4):1140-7. DOI: 10.1097/SCS.0b013e3181764b19
20. Vasconez LO, Core GD, Gamboa M. Coronal facelift with endoscopic techniques. In: *Excerpta 61st ASPRS Annu Sci Mt.* Washington; 1992. p. 227-8.
21. Knize DM. The importance of the retaining ligamentous attachments of the forehead for selective eyebrow reshaping and forehead rejuvenation. *Plast Reconstr Surg.* 2007 Mar;119(3):1119-20. DOI: 10.1097/01.prs.0000253441.51529.83
22. Besins T. The "R.A.R.E." technique (reverse and repositioning effect): the renaissance of the aging face and neck. *Aesthetic Plast Surg.* 2004 May-Jun;28(3):127-42. DOI: 10.1007/s00266-004-3002-0
23. Hönig JF, Ramirez OM. Der Stellenwert des "Endofaceliftes" in der plastischen Gesichtschirurgie. *Dtsch Z Mund Kiefer Gesichtschir.* 1994;18:274-8
24. Hönig JF. Videoassistiertes LASER fiberendoskopisches Facelift. Neue minimal-invasive OP-Technik. *Krankenhausarzt.* 1997;70:193-7
25. Hoening JF. Rigid anchoring of the forehead to the frontal bone in endoscopic facelifting: a new technique. *Aesthetic Plast Surg.* 1996 May-Jun;20(3):213-5. DOI: 10.1007/s002669900023
26. Owsley JQ. Lifting the malar fat pad for correction of prominent nasolabial folds. *Plast Reconstr Surg.* 1993 Mar;91(3):463-74; discussion 475-6. DOI: 10.1097/00006534-199303000-00012
27. Ramirez OM. Endoscopic full facelift. *Aesthetic Plast Surg.* 1994;18(4):363-71. DOI: 10.1007/BF00451341
28. de la Fuente A, Franz Hönig J. Transtemporal endoscopic multiplanar upper midface lift (MUM lift). *Aesthet Surg J.* 2005 Sep-Oct;25(5):471-80. DOI: 10.1016/j.asj.2005.06.003

Corresponding author:

Prof. Dr. Dr. med. Johannes Franz Hönig
 Plastische und Ästhetische Chirurgie, Paracelsus Klinik
 Hannover, Georgstr. 36, 30159 Hannover, Germany
 info@prof-hoenig.de

Please cite as

Hönig JF, Knutti D, Hasse FM. Centro-lateral subperiosteal vertical midface lift. *GMS Interdiscip Plast Reconstr Surg DGPW.* 2014;3:Doc04. DOI: 10.3205/iprs000045, URN: urn:nbn:de:0183-iprs0000451

This article is freely available from

<http://www.egms.de/en/journals/iprs/2014-3/iprs000045.shtml>

Published: 2014-03-27

Copyright

©2014 Hönig et al. This is an Open Access article distributed under the terms of the Creative Commons Attribution License (<http://creativecommons.org/licenses/by-nc-nd/3.0/deed.en>). You are free: to Share — to copy, distribute and transmit the work, provided the original author and source are credited.

Zentro-laterales subperiostales vertikales Facelift

Zusammenfassung

Die neueste Entwicklung in der plastischen Chirurgie stellt das vertikale videoassistierte fiberendoskopische fronto-temporale Mittelgesichtsift dar. Es bietet den Vorteil, ohne Hautresektion, über eine kleine Inzisionen im Kopfhairbereich subperiostal die periorbitalen Weichteile abzulösen, so dass es durch die Mobilisation der fronto-orbitalen und Mittelgesichtsweichteile und ergänzt durch den occipitalen Muskelzug zur Elevation der supra- und infraorbitalen Strukturen einschließlich der Augenbrauen kommt. Die Indikation des Verfahrens ist jedoch limitiert und beschränkt sich auf Patienten, bei denen eine Hautresektion zur Behandlung der Rhytidektomie nicht erforderlich ist.

Johannes Franz Hönig^{1,2}
Daniel Knutti³
Frank Michael Hasse²

1 Georg-August-Universität,
Goettingen, Deutschland

2 Paracelsus Klinik, Hannover,
Deutschland

3 Klinik für Ästhetische
Chirurgie, Biel, Deutschland

Einleitung

In den letzten 20 Jahren hat die Rhytidektomie einen erheblichen Wandel in der plastisch-aesthetischen Gesichtschirurgie erfahren [1], [2]. Während noch bis Anfang der 80er Jahre vielfach die ausschließliche subkutane Rhytidektomie Anwendung fand, etablierte sich zunächst die durch Skoog 1974 [3] inaugurierte Deep-Plane-Suspension-Technique, die auch unter dem Namen SMAS (superficiales musculo-aponeurotisches System)-Technik bekannt wurde [4]. Der Vorteil dieser Methode lag in der höheren Zugbeanspruchung des SMAS gegenüber der alleinigen Kutisverankerung. Ende der 80er Jahre stand das Mittelgesicht, hier im Besonderen die Nasolabialfalte, vermehrt im Interesse der Rhytidektomie und führte zum Teil zu isolierten oder auch in Verbindung mit besonderen extendierten Dissektionen des SMAS Gewebes zur Reposition und Suspension des ptotischen Wangenfettkörpers in schräg lateraler Richtung. Zur angestrebten Nivellierung der Nasolabialfalte wurden mannigfaltige verschiedene Verfahren angegeben, wobei letztlich die unter dem Namen Deep-Plane-Rhytidektomie [5], [6], [7], [8] und später composite Rhytidektomie [9] nach Einbeziehung des Musculus orbicularis oculi bekannten Verfahren an Bedeutung erlangten und in der Literatur Eingang fanden, aber dennoch nicht das Problem der Mittelgesichtspose vollständig zu lösen vermochten.

Erst als Anfang der 80er Jahre das subperiostale „Stirn-facelift“ durch Paul Tessier inauguriert wurde, das später durch weitere Modifikationen auf das Mittelgesicht ausgedehnt wurde [10], [11], [12], [13], [14], [15], [16], [17], [18], [2] und heute nach mehrfacher Modifikation als subperiostales Facelift der vierten Generation bezeichnet wird [15], [16], wurde durch die sich ergänzenden Vektorrichtungen zwischen dem klassischen präaurikulärem

und subperiostalen Facelift das Mittelgesicht verstärkt in das chirurgische Behandlungskonzept zur Beseitigung der Altersveränderungen des Gesichtes, speziell der Nivellierung der Nasolabialfalten, mit einbezogen. Erstmals wurden dabei die Weichteile nicht oberflächlich, d.h. subkutan, sondern als Ganzes vom Knochen gelöst und dorso-kranial einschließlich des lateralen Kanthus verlagert. Der Vektor der Reposition der Weichteile des Mittelgesichtes richtete sich somit folgerichtig gegen die Gravitationsvektoren, die zum Deszensus der Mittelgesichtsweichteile zwischen den ligamentären Strukturen des Mittelgesichtes führen, wie eigene und Untersuchungen von Besins zeigten (Abbildung 1 und Abbildung 2).

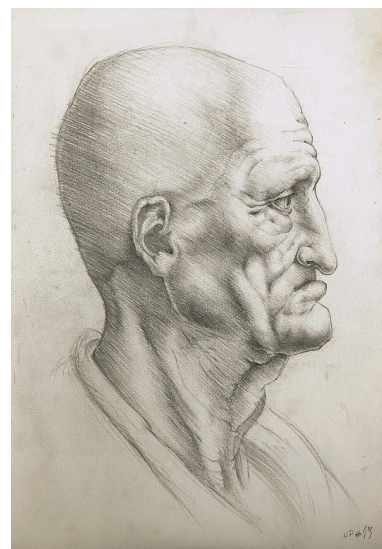


Abbildung 1: Leonardo da Vincis Darstellung der Altersveränderungen des Gesichtes in der lateralen Ansicht. Deutlich wird dabei, dass der präaurikuläre Weichgewebsanteil keinem Deszensus unterliegt, sondern nur der Sektor zwei, die Strukturen anterior des M. masseters, eine Ptose aufweisen.

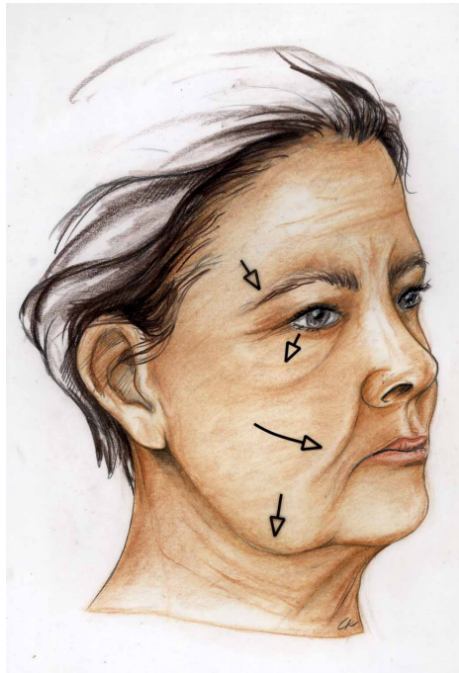


Abbildung 2: Schematische Darstellung des Weichgewebtsdeszensus

Wegen der enorm langen Rekonvaleszenzzeit konnte sich diese Methode als Standardverfahren nicht etablieren und blieb einigen wenigen Indikationen vorbehalten. Erst mit der Entwicklung des videoassistierten endoskopischen Stirnlifts, das erstmals im September 1992 in Washington von der Arbeitsgruppe um Louis Vasconez et al. vorgestellt wurde [20], sowie der Inauguration des fiber-endoskopischen Panfacelifts von Hönig in Los Angeles 1994, gewann die subperiostale vertikale fronto-temporale Mittelgesichtsreposition im Sinne eines minimal-invasiven Verfahrens allmählich durch Ergänzung neuerer Verankerungssysteme wieder an Bedeutung, nicht zuletzt auch durch die Verwendung resorbierbarer Polylactid-Platten („Endotine“). Diese videoassistierten Facelift-Verfahren haben sich heute weltweit etabliert, wobei nach wie vor Kontroversen hinsichtlich der Langzeiterfolge bestehen, die zum einen im Zusammenhang mit der Präparation und zum anderen im Zusammenhang mit der Verankerung der reponierten Weichgewebe stehen [21], [2]. Die Technik der minimal-invasiven Chirurgie (MIC) basiert auf der Kenntnis, dass nach scharfer Durchtrennung der osseo-kutanen ligamentären Strukturen und großzügiger Ablösung des Periostes vom Jochbein-, Jochbogenkomplex bis weit über die Maxilla hinaus, die Weichteilstrukturen des Mittelgesichtes einschließlich des M. orbicularis oculi entgegen der Richtung des Weichteildeszensus vertikal verlagert werden können und damit zur Nivellierung der Nasolabialfalte und Anhebung des Mundwinkels beitragen. Im Stirnbereich führt die subperiostale Ablösung der periorbitalen Weichteile unter endoskopischer Sicht in Kombination mit Myoplastiken und Periostschlitzen zur Elevation des fronto-orbitalen Gewebes mit Anhebung der Augenbrauen. Dies wird zusätzlich durch den Einfluss des Musculus occipitalis unterstützt, der die fronto-orbitalen Weichteile occipitalwärts zieht, mit dem

Resultat eines frischeren und jugendlicheren Gesichtsausdrucks.

Operative Technik

Eine leicht nach ventral abfallende vertikale Inzision von ca. 5–6 cm Länge der Haut oberhalb der Ohrachse, die bis zur Fascia temporalis profunda reicht, wird im temporalen Haaransatz angelegt. Die anschließende Präparation erfolgt entlang der Fascia temporalis profunda bis zur cranialen temporalen Anheftung an der Tabula externa. Der kraniale Fascienkomplex entlang der Tabula externa wird durchtrennt und von der Kalotte abgelöst, so dass die weiter subperiostale Präparation entlang der Margo orbitalis superior unter Schonung des N. supraorbitalis entlang der Margo orbitalis lateralis bis zum Jochbogenkomplex bis in das Mittelgesicht unter Schonung der „sentinel vein“ durchgeführt werden kann. Anschließend wird die subperiosteale Dissektion der Weichgewebe über die vorderen zwei Drittel des Jochbein- und Jochbogenkomplexes sowie des Oberkiefers bis zum Sulcus bucco alveolaris fortgeführt. Die zentro-lateralen Weichgewebe des Mittelgesichtes werden subkutan mit Fäden umstochen und kranialwärts suspendiert (Abbildung 3). Die Fascia temporoparietalis samt SMAS und den daran anheftenden Weichteilen werden nach großzügiger Mobilisation der Weichgewebe nach dem Vorschlag von Besins [22] und Knize [21] ebenfalls kranialisiert und über zwei Bohrlöcher an der Kalotte fixiert [2], [19], so dass es insgesamt zur Elevation der infra- und supraorbitalen Weichteile einschließlich der Nasolabialfalte kommt (Abbildung 4). Abschließend werden nach einer M. orbicularis oculi-Suspensionsplastik nach Loeb modifiziert nach Hamra die redundanten subziliaren Weichteile sehr sparsam reduziert, um einem scleral show vorzubeugen. Nach Verschluss der Inzisionen erfolgt die Anlage eines Druckverbandes für mehrere Tage.

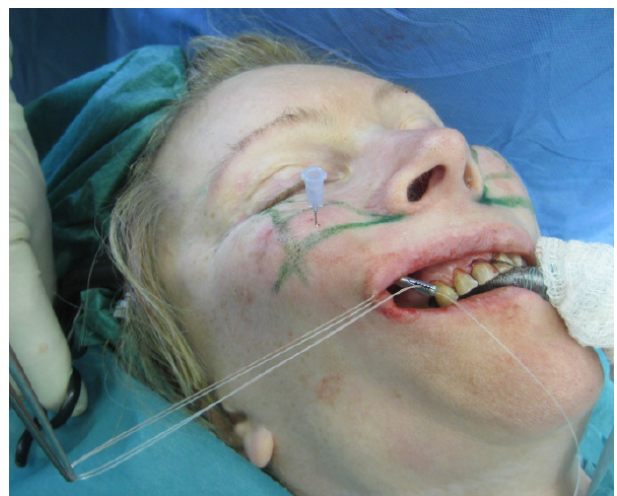

Abbildung 3: Intraoperativer Situs des subperiostalen vertikalen Mittelgesichtslifts. Nach Umstechung der perkutan markierten Wangenweichteile werden die Fadenenden in einer Klemme gefasst und temporal ausgeleitet.

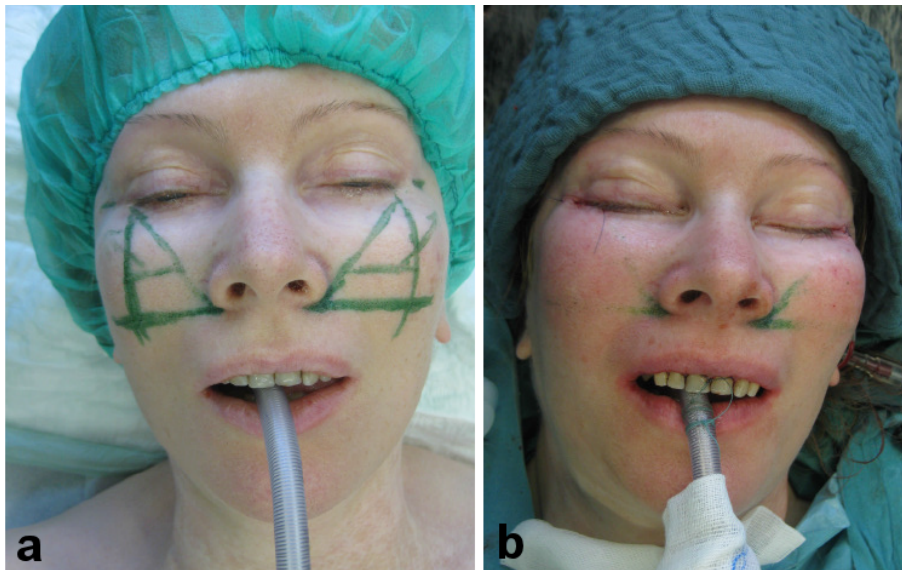

Abbildung 4: Intraoperativer Situs vor (a) und nach (b) Elevation des zentro-lateralen Mittelgesichtes. Deutlich sichtbar werden die Oberkieferfrontzähne nach Suspension und Fixation des zentro-lateralen Mittelgesichtes.

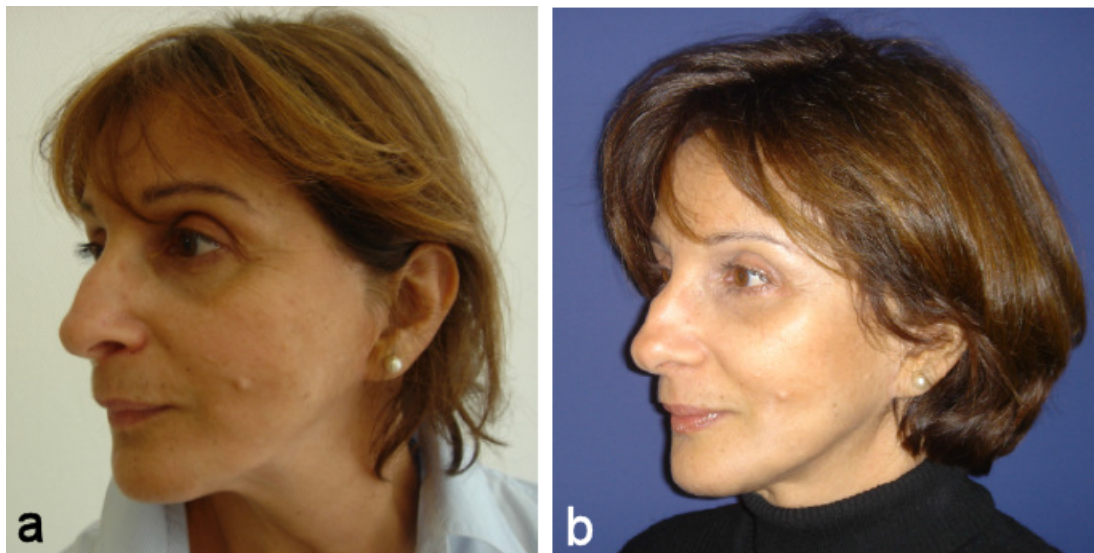


Abbildung 5: Prä- (a) und postoperative (b) Ansichten des zentro-lateralen Mittelgesichtslifts bei einer Patientin mit deutlichem Elastizitätsverlust und Ptose des Weichgewebes im Mittelgesicht mit Projektionsverlust der Jochbeinprominenz nach alio loco vorgenommenen face liftings. Die postoperative schräge Lateralansicht verdeutlicht die Gewebefülle über der Jochbeinprominenz bei klinisch deutlich verminderter Unterliddistanz.

Diskussion

Der Vorteil des vertikalen videoassistierten fiberendoskopischen Facelift liegt zum einen in der Vermeidung sichtbarer prä- und postaurikulärer sowie bikoronärer Narben, ohne die Notwendigkeit der Resektion überschüssiger Haut bei deutlich schnellerer Rekonvaleszenz der Patienten. Lediglich über zwei temporal angelegte Inzisionen im behaarten Kopfbereich wird Weichgewebe subperiostal bis in die Mittelgesichtsregion vom Knochen gelöst, ähnlich dem offenen subperiostalen Facelift, reponiert, fixiert und mit einer Unterlidblepharoplastik kombiniert. Damit verbunden ist zum anderen eine deutliche Verringerung der Rekonvaleszenzzeit und eine deutliche Reduktion des postoperativen Hämatoms gegenüber den SubSMAS und subperiostalen Verfahren. Allerdings ist die

Indikation für diese Technik deutlich eingeschränkt. Sie eignet sich bei Patienten, die noch über eine elastische tonische Haut verfügen und bei denen eine Hautresektion nach Weichteilreposition nicht erforderlich ist (Abbildung 5, Abbildung 6, Abbildung 7).

Sie eignet sich nicht als alleiniges chirurgisches Verfahren zur Behandlung ausgeprägter Nasolabialfalten in Kombination mit Ausbildung von Hängewangen und erschlafftem Platysma, da hier in der Regel Platysmaplastiken über einen präaurikulären Zugang mit Hautresektionen nach wie vor zur Anwendung kommen.

Das isolierte video-endoskopische Faceliftverfahren (VEF) ist nur in ausgewählten Fällen bei Patienten indiziert, bei denen keine Platysmaplastiken und keine Hautresektionen erforderlich sind. Darüber hinaus sollte bedacht werden, dass diese Technik einiger Übung und Erfahrung

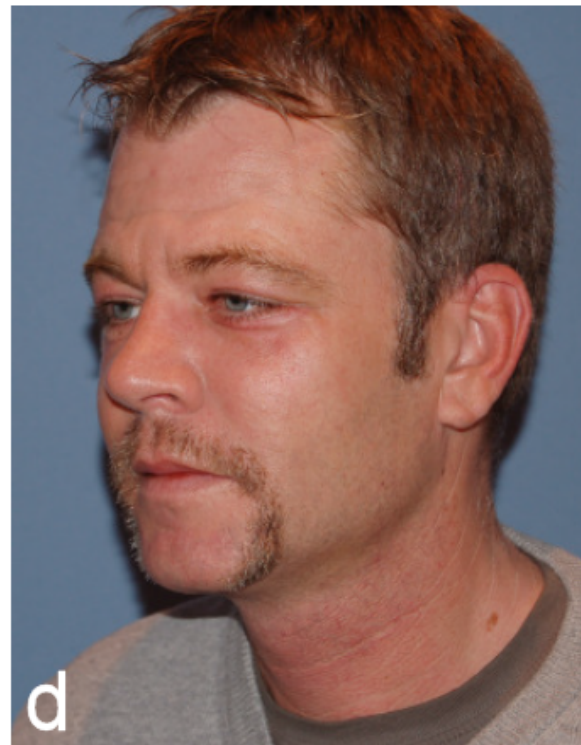

Abbildung 6: Prä- (a und c) und postoperative (b und e) Ansichten eines Patienten, der sich einem zentro-lateralen Mittelgesichtslifts unterzog. Postoperativ wird die Anhebung der infra- und supraorbitalen Weichteile mit Nivellierung der Nasolabialfalte deutlich.

bedarf und eine hohe Lernkurve besitzt, um sie als ein sicheres Verfahren anwenden zu können. Bei richtiger Indikation und Anwendung der Technik sind die Langzeitergebnisse vielversprechend und stellen eine sichere Alternative zu bisherigen Facelift-Behandlungsmethoden dar.

Anmerkungen

Interessenkonflikte

Die Autoren erklären, dass sie keine Interessenkonflikte in Zusammenhang mit diesem Artikel haben.

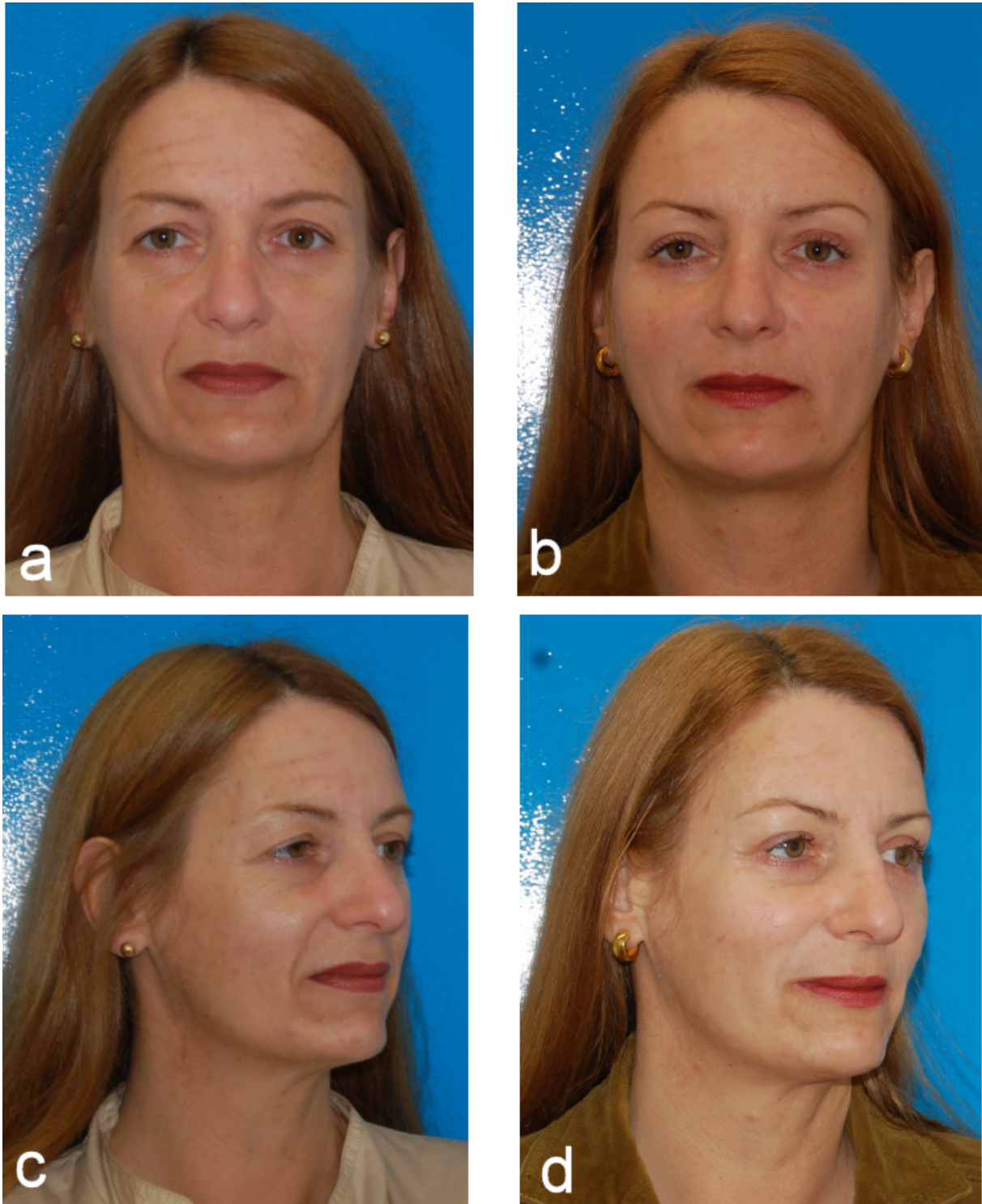

Abbildung 7: Prä- (a und c) und postoperative (b und e) Ansichten einer Patienten mit einer deutlichen Mittelgesichtspptose. Durch ein subperiostales zentro-laterales Mittelgesichtslifting konnte ein frischeres Aussehen durch Elevation der Weichgewebe des Mittelgesichtes mit Nivellierung der Nasolabialfalte erzielt werden.

Literatur

1. Honig JF. Historische Entwicklung des Face-lifts. In: Neumann HJ, ed. Ästhetische und plastisch-rekonstruktive Gesichtschirurgie. Reinbeck: Einhorn; 1993. p. 36-43.
2. Hönig JF. Subperiosteal Endotine-assisted vertical upper midface lift. *Aesthet Surg J.* 2007 May-Jun;27(3):276-88. DOI: 10.1016/j.asj.2007.04.005
3. Skoog T. *Plastic surgery: New methods and refinements.* Philadelphia: W.B. Saunders; 1974. p. 314-27.
4. Mitz V, Peyronie M. The superficial musculo-aponeurotic system (SMAS) in the parotid and cheek area. *Plast Reconstr Surg.* 1976 Jul;58(1):80-8. DOI: 10.1097/00006534-197607000-00013
5. Hamra ST. The deep-plane rhytidectomy. *Plast Reconstr Surg.* 1990 Jul;86(1):53-61; discussion 62-3. DOI: 10.1097/00006534-199007000-00008

6. Owsley JQ Jr. SMAS-platysma face lift. *Plast Reconstr Surg.* 1983 Apr;71(4):573-6. DOI: 10.1097/00006534-198304000-00023
7. Lemmon ML. Superficial fascia rhytidectomy. A restoration of the SMAS with control of the cervicomental angle. *Clin Plast Surg.* 1983 Jul;10(3):449-78.
8. McKinney P, Tresley GE. The "maxi-SMAS": management of the platysma bands in rhytidectomy. *Ann Plast Surg.* 1984 Mar;12(3):260-7. DOI: 10.1097/00006534-198403000-00008
9. Hamra ST. *Composite Rhytidectomy.* St. Louis, Missouri: Quality Med. Publishing; 1993.
10. Vasconez LO, Grotting JC, Casanova R, Psillakis JM, Santan PM. The upper face in facial rejuvenation: an anatomical study and a preliminary report of a new operative procedure (the subsmas and subperiosteal dissection). *American Association of Plastic Surgeons Meeting; Washington DC.* 1986.
11. Maillard G. The subperiosteal face lift. 10th International Congress of the International Society of Aesthetic Plastic Surgeons; Zürich. 1989.
12. Bernabei G, Savnani A. La rhytidectomia sottoperiosteale secondo la tecnica di psillakis. *Riv Ital Chir Plast.* 1989;21:171-5.
13. Dempsey PD, Oneal RM, Izenberg PH. Subperiosteal brow and midface lifts. *Aesthetic Plast Surg.* 1995 Jan-Feb;19(1):59-68. DOI: 10.1007/BF00209312
14. Ramirez OM, Maillard GF, Musolas A. The extended subperiosteal face lift: a definitive soft-tissue remodeling for facial rejuvenation. *Plast Reconstr Surg.* 1991 Aug;88(2):227-36; discussion 237-8. DOI: 10.1097/00006534-199108000-00009
15. Ramirez OM. The subperiosteal rhytidectomy: the third-generation face-lift. *Ann Plast Surg.* 1992 Mar;28(3):218-32; discussion 233-4. DOI: 10.1097/00006534-199203000-00005
16. Hönig JF, Ramirez OM. Subperiostales Face-lift zur Rhytidectomie der dritten Generation. In: Neumann HJ, ed. *Ästhetische und plastisch-rekonstruktive Gesichtschirurgie.* Reinbeck: Einhorn; 1993. p. 46-56.
17. Psillakis JM, Rumley TO, Camargos A. Subperiosteal approach as an improved concept for correction of the aging face. *Plast Reconstr Surg.* 1988 Sep;82(3):383-94. DOI: 10.1097/00006534-198809000-00001
18. de la Fuente A, Hönig JF. Video-assisted endoscopic transtemporal multilayer upper midface lift (MUM-Lift). *J Craniofac Surg.* 2005 Mar;16(2):267-76. DOI: 10.1097/00001665-200503000-00013
19. Hönig JF, Hasse FM, Knutti D, de La Fuente A. Video endoscopic-assisted brow lift: comparison of the eyebrow position after Endotine tissue fixation versus suture fixation. *J Craniofac Surg.* 2008;19(4):1140-7. DOI: 10.1097/SCS.0b013e3181764b19
20. Vasconez LO, Core GD, Gamboa M. Coronal facelift with endoscopic techniques. In: *Excerpta 61st ASPRS Annu Sci Mt.* Washington; 1992. p. 227-8.
21. Knize DM. The importance of the retaining ligamentous attachments of the forehead for selective eyebrow reshaping and forehead rejuvenation. *Plast Reconstr Surg.* 2007 Mar;119(3):1119-20. DOI: 10.1097/01.prs.0000253441.51529.83
22. Besins T. The "R.A.R.E." technique (reverse and repositioning effect): the renaissance of the aging face and neck. *Aesthetic Plast Surg.* 2004 May-Jun;28(3):127-42. DOI: 10.1007/s00266-004-3002-0
23. Hönig JF, Ramirez OM. Der Stellenwert des "Endofaceliftes" in der plastischen Gesichtschirurgie. *Dtsch Z Mund Kiefer Gesichtschir.* 1994;18:274-8
24. Hönig JF. Videoassistiertes LASER fiberendoskopisches Facelift. Neue minimal-invasive OP-Technik. *Krankenhausarzt.* 1997;70:193-7
25. Hoenig JF. Rigid anchoring of the forehead to the frontal bone in endoscopic facelifting: a new technique. *Aesthetic Plast Surg.* 1996 May-Jun;20(3):213-5. DOI: 10.1007/s002669900023
26. Owsley JQ. Lifting the malar fat pad for correction of prominent nasolabial folds. *Plast Reconstr Surg.* 1993 Mar;91(3):463-74; discussion 475-6. DOI: 10.1097/00006534-199303000-00012
27. Ramirez OM. Endoscopic full facelift. *Aesthetic Plast Surg.* 1994;18(4):363-71. DOI: 10.1007/BF00451341
28. de la Fuente A, Franz Hönig J. Transtemporal endoscopic multiplanar upper midface lift (MUM lift). *Aesthet Surg J.* 2005 Sep-Oct;25(5):471-80. DOI: 10.1016/j.asj.2005.06.003

Korrespondenzadresse:

Prof. Dr. Dr. med. Johannes Franz Hönig
 Plastische und Ästhetische Chirurgie, Paracelsus Klinik
 Hannover, Georgstr. 36, 30159 Hannover, Deutschland
 info@prof-hoenig.de

Bitte zitieren als

Hönig JF, Knutti D, Hasse FM. Centro-lateral subperiosteal vertical midface lift. *GMS Interdiscip Plast Reconstr Surg DGPW.* 2014;3:Doc04. DOI: 10.3205/iprs000045, URN: urn:nbn:de:0183-iprs0000451

Artikel online frei zugänglich unter

<http://www.egms.de/en/journals/iprs/2014-3/iprs000045.shtml>

Veröffentlicht: 27.03.2014

Copyright

©2014 Hönig et al. Dieser Artikel ist ein Open Access-Artikel und steht unter den Creative Commons Lizenzbedingungen (<http://creativecommons.org/licenses/by-nc-nd/3.0/deed.de>). Er darf vervielfältigt, verbreitet und öffentlich zugänglich gemacht werden, vorausgesetzt dass Autor und Quelle genannt werden.