



Original Article

Discectomía Endoscópica Lumbar Percutánea: Presentación de 60 Casos Intervenidos en Argentina con Pacientes Despiertos

Percutaneous Lumbar Endoscopic Discectomy: Presentation of 60 Cases Intervened in Argentina with Awake Patients

Guillermo Frucella, Daniel Maldonado

Servicio de Neurocirugía COT. Servicio de Neurocirugía Grupo Gamma, Rosario, Argentina.

E-mail: *Guillermo Frucella - guifrucella@yahoo.com; Daniel Maldonado - domaldonado@yahoo.com



***Autor de correspondencia:**

Guillermo Frucella,
Mendoza 331 Piso 10, CP 2000,
Rosario, Santa Fé, Argentina.

guifrucella@yahoo.com

Received : 06 December 18

Accepted : 13 December 18

Published : 02 August 19

DOI

10.25259/SNI_325_2019

Quick Response Code:



ABSTRACT

Introduction: Percutaneous endoscopic lumbar discectomy (PELD) is a minimally invasive technique that has been used in different countries since the late eighties for the treatment of herniated discs.

Objective: The objective of this study was to describe the results of PELD in a series of awake patients, treated with epidural anesthesia and mild sedation.

Materials and Methods: In a group of 60 patients, who together had 77 discs operated on between April 2016 and March 2018, data were collected on patient age and gender, clinical presentation, and MRI abnormalities. The main outcome of interest was the difference between preoperative and postoperative Oswestry (Oswestry disability index [ODI]) scores 8 weeks after the procedure. Macnab criteria, operation duration, length of hospitalization, surgical complications, and the need for reoperation were other outcomes evaluated. All patients received epidural anesthesia and mild sedation.

Results: The average reduction in ODI at 8 weeks was 48 points (standard deviation [SD] = 5), representing an average percentage reduction of 85% (SD = 8). By Macnab's criteria, 85% of patients experienced either an excellent or good result, while 10% and 5% had a fair and poor result, respectively. Average surgery time was 50 min and in-hospitalization stay 8.6 h.

Conclusions: In our series of surgical patients with lumbar disc herniations, PELD yielded very good results, manifest as significantly reduced pain, brief procedural durations, no complications, and short hospital stays. Patients accepted the option of being awake and immediately ambulatory, and the approach proved highly feasible to execute.

Keywords: Disc Herniation, Minimally invasive spine surgery, Percutaneous discectomy, Percutaneous endoscopic lumbar discectomy

RESUMEN

Introducción: La DELP es una técnica mínimamente invasiva que se usa en distintos países desde finales de los ochenta para el tratamiento de las Hernias Discales. Objetivo: describir los resultados de las DELP en una serie de pacientes despiertos, con anestesia peridural y sedación.

Materiales y Métodos: En un grupo de 60 pacientes y 77 discos operados entre abril de 2016 y marzo de 2018, se recogieron datos como la edad, el sexo, la imagen clínica y las anomalías de imágenes mediante MRI. El resultado principal fue la diferencia en los puntajes de Oswestry (ODI) pre y postquirúrgico a las 8 semanas del procedimiento. También se evaluaron los criterios de Macnab, la duración de la operación, el tiempo de hospitalización, las complicaciones quirúrgicas y la necesidad de reintervención. Los pacientes recibieron anestesia peridural y sedación.

Resultados: Se operaron 60 pacientes y 77 hernias discales. El promedio de reducción en ODI a las 8 semanas fue 48 puntos (SD = 5), representando un porcentaje medio de reducción de 85% (SD = 8). Según los criterios de Macnab, tuvieron excelente o buena evolución 85% de los pacientes, regular 10% y mala evolución 5%. El tiempo de cirugía promedio fue 50 minutos y el de hospitalización 8,6 horas.

Conclusiones: En nuestra serie de pacientes quirúrgicos con hernias discales lumbares la DELP resultó ser una técnica con muy buenos resultados en la reducción del dolor, de corta duración quirúrgica, sin complicaciones y breve estadía hospitalaria. La opción del paciente despierto y la modalidad ambulatoria fueron muy aceptadas por los pacientes y resultaron de factible ejecución.

Palabras clave: DELP, MISS, Dissectomía percutánea, Cirugía mínimamente invasiva Espinal, Hernia discal

INTRODUCCIÓN

La DELP es una técnica mínimamente invasiva que se usa en distintos países desde mediados de los años ochenta, cuando diversos autores, como Mayer y Brock en Alemania, presentaron sus primeras series^[16]. Ya en los 70, Kambin e Hijikata había descripto la Nucleotomía percutánea a través de un abordaje posterolateral^[8,10,11,23]. De ahí a esta parte, es una de las modalidades neuroquirúrgicas que más ha crecido comparativamente a nivel mundial, tanto en avances tecnológicos como en adeptos. En este artículo, presentamos la primera serie de 60 casos operados en Argentina con ésta técnica en pacientes despiertos, siendo ésta una de las singularidades del procedimiento, que tiene gran aceptación por parte del paciente.

MATERIALES Y MÉTODOS

Se evaluaron los resultados de los pacientes intervenidos entre abril de 2016 y marzo de 2018 en nuestro centro, por el mismo equipo quirúrgico. Se incluyeron pacientes con dolor lumbociático, que cumplieron los siguientes criterios de inclusión:

1. Edad mayor a 18 años y consentimiento informado firmado.
2. RMN con hernia discal lumbar congruente con la sintomatología y/o los hallazgos electromiográficos.
3. Sin respuesta al tratamiento médico por un período no menor a 4 semanas, según los criterios de la Guía Europea de Tratamiento del dolor Lumbar^[26].

En todos los casos se utilizó el endoscopio Wolff Vertebris de 7 mm de diámetro con 3 canales (irrigación, luz y canal de trabajo), y el instrumental asociado.

El análisis estadístico se realizó mediante el programa STATA/SE 11.0. Las variables continuas se describieron mediante el promedio, el desvío standard y el rango, y las categóricas mediante las frecuencias y los porcentajes. Para la variable de resultado principal se calculó el Intervalo de Confianza del 95%.

Procedimiento

Los pacientes son admitidos a la institución una hora previa a la intervención, recibiendo la visita del anestesiólogo en la habitación, quien indica una sedación leve con Midazolam 1,5 mg/kg. Ya en quirófano se realiza al paciente una anestesia peridural con Lidocaína al 1%, en dosis de 1mg/kg. Es importante verificar la anestesia sin bloqueo motor previo al inicio de la cirugía, ya que esto podría dificultar el control clínico intraoperatorio. Se coloca al paciente en decúbito ventral sobre rodillos, con cuidado en los apoyos para el mayor confort y comodidad ventilatoria durante la cirugía. Se informa al paciente acerca de las instrucciones que se le darán durante el procedimiento, como mover el pie y la pierna del lado a operarse, en flexión y extensión [Figura 1]. Luego se realiza una marcación radiológica en frente y perfil, tomando reparos como el pedículo superior e inferior, los platillos vertebrales y la línea media; y se define el punto de entrada en la piel y el ángulo de abordaje según el planning previo realizado en la RMN. Las variantes de ingreso pueden ser Transforaminal, (en sus variantes Lateral o Posterolateral), Extraforaminal o Interlaminar [Figura 2]. Inicialmente se introduce bajo radioscopia una aguja 18 en el foramen a través del Triángulo de Kambin^[9,10,11] (delimitado por el platillo superior de la vértebra inferior, la raíz descendente y la raíz saliente) [Figura 3].

A continuación, se realiza la discografía y tinción del disco en el mismo paso, con azul de metileno estéril y contraste (procedimiento de gran ayuda ya que es diagnóstico pues reproduce el dolor del paciente, y también mejora la visualización discal durante el procedimiento). Posteriormente se introduce un cable guía, se realiza una incisión en piel de menos de 1 cm a través de la cual ingresa el dilatador cónico y por último la vaina de trabajo de 8 mm y el endoscopio. En ocasiones, el ingreso a través del foramen puede ser laborioso, o el paciente puede referir dolor irradiado en territorio radicular, lo que obliga a cambiar el ángulo de ingreso. Finalmente, el ingreso de la vaina al disco puede ser muy molesto para el paciente despierto, lo que requiere de contención por parte del anestesiólogo.

La discectomía se realiza luego de localizar la raíz y su relación con el fragmento herniado, según la técnica llamada fragmentectomía, cerciorándonos de la liberación radicular satisfactoria y completando posteriormente con la técnica.

In-Out para lograr mayor descompresión discal. Durante todo el procedimiento el paciente obedece instrucciones como movilizar la pierna y el pie, lo que nos da un Triple control: clínico, radiológico y endoscópico [Figura 4].

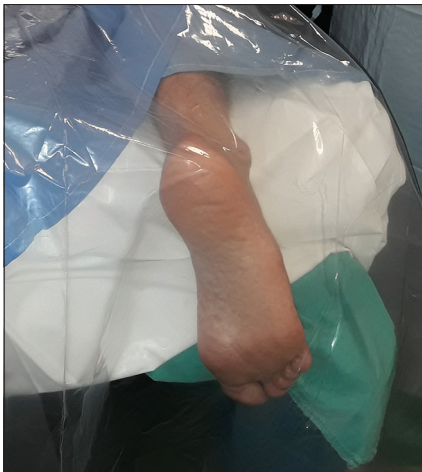

Figura 1: Campo estéril que permite ver el movimiento del pie.

Por último, en los casos en que se trataron dos niveles, se utilizó la misma incisión de 1cm para ambos niveles, solo cambiando el ángulo de ataque.

Tras el procedimiento, el paciente pasa a la habitación e inicia la deambulacion una hora después. El alta se da a las tres horas de la intervención (con excepción de los pacientes que viven fuera de Rosario, los cuales pernoctaron en el sanatorio).

RESULTADOS

Se operaron 60 pacientes, y en 17 de ellos (28,3%) se diagnosticaron dos hernias adyacentes congruentes con la clínica, por lo que se decidió intervenir los dos niveles en el mismo acto, realizándose un total de 77 discectomías endoscópicas, en el transcurso de 23 meses. La relación hombre/mujer fue de 3 a 2, con una edad promedio de 46,3 años (SD=13,9). La media del tiempo de duración de los síntomas fue de 49,3 días (SD=17,2) y el nivel más frecuente fue L4L5 (59,7%), seguido por L5S1 (32,5%) y L3L4 (7,8%). Se evidenciaron en RMN 34 protrusiones discales, en 44,2% de los casos, y 43 extrusiones, representando el 55,8% del total; con compromiso radicular confirmado por EMG en un 65% de los casos. La presencia de alteraciones degenerativas asociadas fue del 15%. Las características basales mencionadas, la patología y el nivel de las hernias se describen en la Tabla 1.

Fueron intervenidas mediante un abordaje Transforaminal Lateral 17 discopatías (22%), 51 mediante abordaje Transforaminal Posterolateral (66,2%), cinco mediante abordaje Extraforaminal (6,5%) y cuatro por vía Interlaminar (5,2%).

A las 8 semanas, se logró una reducción promedio de 47,8 (DS=5,1) puntos en el índice de Oswestry siendo compatibles estos resultados con una reducción promedio entre IC 95% (46,5 - 49,1). La reducción media en porcentaje fue de 85,2% con un Intervalo de confianza del 95% entre (83,1 - 87,2). Según los criterios de Macnab, los resultados fueron: excelentes en 39 pacientes (65%), buenos en 12 (20%), regulares en 6 (10%) y malos en 3 pacientes (5%) [Tabla 2].

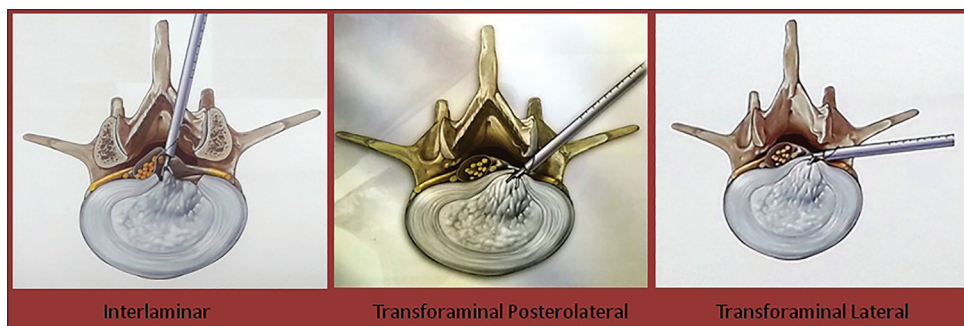

Figura 2: Las 3 variantes de abordaje endoscópico más frecuentes.^[22]

Dos pacientes (3,3%) continuaron experimentando dolor intratable luego de la cirugía, por lo que debieron ser

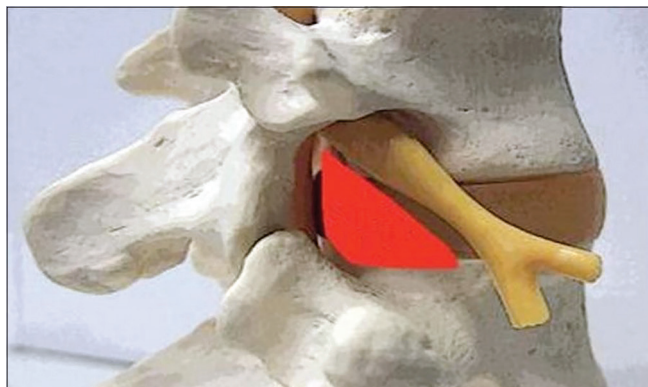


Figura 3: Triángulo de Kambin.^[9]

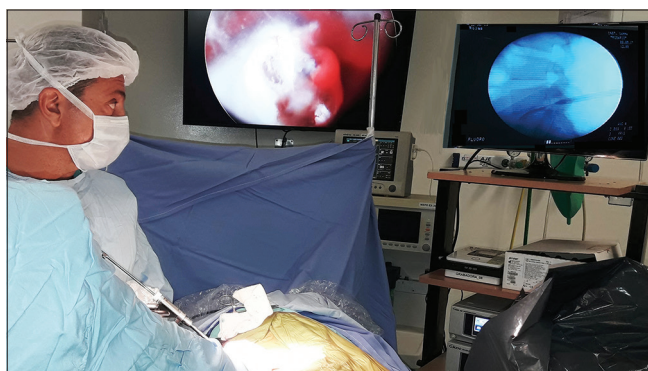


Figura 4: Triple control: endoscópico, radiológico y clínico.

reintervenidos mediante microcirugía convencional, con buena evolución. Siete pacientes (11,6%) debieron realizar tratamiento complementario del dolor, con Bloqueo radicular facetario y Pregabalina, con desaparición de los síntomas en todos los casos. Un paciente (1,6%) presentó déficit radicular L5 postoperatorio, que recuperó parcialmente con tratamiento fisioterápico. No se presentaron complicaciones infecciosas, hemorrágicas ni viscerales [Tabla 3].

El tiempo operatorio promedio fue de 51 minutos, y la internación promedio de 8,6 hs, haciéndose aquí una disquisición: los 24 pacientes (40%) que vivían fuera de la ciudad tuvieron una estadía de 14 hs promedio; mientras que los 36 restantes (60%) que vivían en Rosario permanecieron en promedio sólo 5 hs internados^[19]. El regreso laboral promedio fue de 13 días [Tabla 3].

DISCUSIÓN

Como sabemos, la Hernia de disco es una de las patologías más frecuentes en la consulta del neurocirujano^[1] y, una vez agotado el tratamiento médico^[26], su tratamiento de elección es la Microdiscectomía convencional. Desde hace años, la DELP o discectomía endoscópica lumbar percutánea ha ido aumentando en la elección terapéutica del neurocirujano; a nivel mundial desde los años ochenta, y en Argentina desde 2016, año en que se realizó la primera intervención puramente endoscópica y con anestesia local^[24,25]. Los motivos de cierta reticencia a este tipo de intervención son varios: se requiere una inversión importante en instrumental,

Tabla 1: Características basales de los 60 casos de DELP.

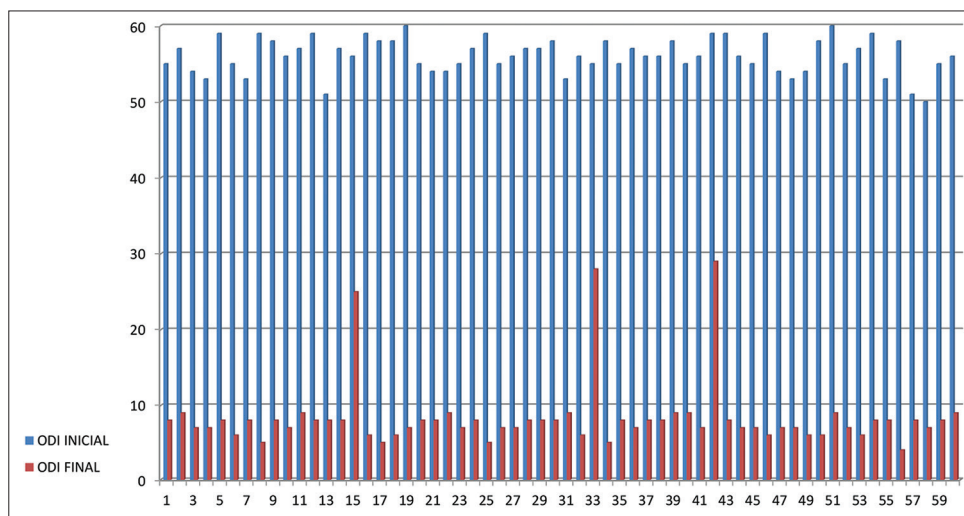
Variables Numéricas	Promedio (Desv. St.)	Rango
Edad	46,3 (13,9)	18-78
Duración de los síntomas (Días)	49,3 (17,2)	18-121
Índice de Oswestry inicial (Odi Inicial)	56,1 (2,3)	50-60
Variables Categóricas	N (%)	
Sexo		
Masculino	36 (60%)	
Femenino	24 (40%)	
Nivel (n=77 hernias)		
L3L4	6 (7,8%)	
L4L5	46 (59,7%)	
L5S1	25 (32,5%)	
Patología		
Foraminal	34 (56,7%)	
Extraforaminal	5 (8,3%)	
Intracanal	21 (35,0%)	
Protrusiones discales	34 (44,2%)	
Extrusiones discales	43 (55,8%)	
Compromiso radicular		
Confirmado	39 (65%)	
Alteraciones degenerativas		
Asociadas	9 (15%)	

Tabla 2: Resultados en la reducción del dolor posterior a las DELP.

Resultado	Media	Desv. st.	IC 95%
Reducción en odi a las 8 semanas	47,8	5,1	46,5 – 49,1
Porcentaje se reducción en odi a las 8 semanas	85,2	8,1	83,1 – 87,2
	N	Porcentaje	
Criterios de macnab:			
Excelente	39	65	51,6 – 76,9
Bueno	12	20	10,8 – 32,3
Regular	6	10	3,7 – 20,5
Malo	3	5	1,0 – 13,9

Tabla 3: Resultados secundarios de los 60 casos de DELP.

Variables Continuas	Media	Desv. st.	RANGO
Tiempo de cirugía (Minutos)	51,1	12,7	(35 – 80)
Tiempo hospitalización (Hs)			
Pacientes locales (n=36)	4,9	1,0	(2–7)
Pacientes no locales (n=24)	14,1	1,5	(12–16)
Regreso laboral (Días)	13	4,0	(7–25)
Variables Categóricas	N	Porcentaje	
Complicaciones:			
Infecciosas hemorrágicas	0	0	
Viscerales	0	0	
Déficit radicular	1	1,7	
Reintervención	2	3,3	
Tratamiento del dolor (100% desaparición posterior)	7	11,7	

**Gráfico 1:** ODI inicial y a las 8 semanas en los 60 pacientes según el orden cronológico.

la técnica es totalmente distinta pues el abordaje es anatómicamente diferente, y es preciso familiarizarse con el manejo del endoscopio y la radioscopía intraoperatoria. Por esto también la curva de aprendizaje es pronunciada^[14,18] y no exenta de complicaciones como lesión radicular, hemorragias,

punción de vísceras, etc. Adicionalmente, nuestro equipo optó por la variante de pacientes despiertos en todos los casos, lo que implica añadir cierta dificultad debida a la variabilidad de comportamientos de cada paciente en la sala de cirugía. Sin embargo, en nuestra experiencia observamos

muy buenos resultados desde el primer paciente operado (85% de reducción del dolor), los que se mantuvieron hasta el final de la serie; sólo tres pacientes presentaron un resultado moderado (reducción promedio de 52%) que no correspondieron al inicio de la serie (graf. 1).

La microdiscectomía tradicional implica retracción muscular, exéresis ligamentaria, hemilaminectomía, manipulación de la raíz o el saco dural y en ocasiones, estabilización con implantes de distinto tipo. Esto conlleva a más dolor postoperatorio, posibilidad de infección o fistula de LCR, inestabilidad, fibrosis perirradicular y/o heridas menos estéticas. Además del mayor costo económico para el paciente y las obras sociales en internación, materiales de ortopedia y paro laboral.

Según nuestra experiencia, las ventajas de la DELP son evidentes [Tabla 4] y muy satisfactorias para el paciente: permite extraer fragmentos discales de gran tamaño [Figura 5], genera poco dolor postoperatorio, menor tiempo de internación (en nuestra práctica es un procedimiento ambulatorio)^[2,19], se puede realizar con anestesia local, deja una cicatriz menor a 1 cm [Figura 6] y el regreso laboral es temprano. Además de que el porcentaje de complicaciones como infecciones, fibrosis, hematomas o lesiones radiculares son muy bajos^[4] y por ende los costos médicos y laborales considerablemente menores

Tabla 4: Ventajas de la DELP.

DELP-Ventajas
Anestesia peridural y sedación, paciente despierto.
Menor tiempo quirúrgico.
Menos complicaciones.
Cicatriz mínima
Internación ambulatoria, alta inmediata
Rápido retorno laboral



Figura 5: Disco teñido con Azul de Metileno.

En los inicios de la DELP el target era la descompresión discal central, actualmente eso ha evolucionado hacia la fragmentectomía selectiva y con el aumento de la experiencia del neurocirujano, se puede ampliar el abanico de indicaciones incluyendo estenosis foraminal, hernias migradas o canal lumbar estrecho^[3,4,5,12]. En la actualidad, la principal crítica a la DELP es el aumento en el índice de recidivas, quizás debiéndose esto a la fragmentectomía selectiva como único procedimiento quirúrgico^[7,14], por lo cual nuestro equipo decidió agregar la técnica de descompresión In-Out a todos los procedimientos con buenos resultados [Figura 7]. También es importante la elección del abordaje^[17], según el tipo de hernia y la concomitancia de factores degenerativos.

CONCLUSIONES

La discectomía endoscópica lumbar percutánea (DELP) constituye una técnica mínimamente invasiva efectiva para el tratamiento quirúrgico de las hernias discales lumbares^[4,16,20,27]. Nuestros resultados son comparables con otras series publicadas pues muestran una reducción de los

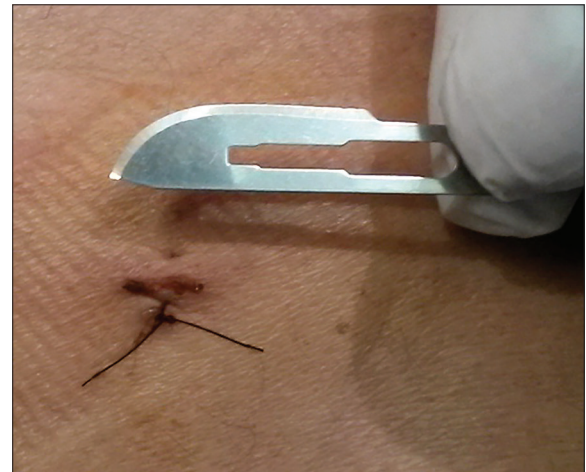

Figura 6: Incisión en piel de 8 mm.

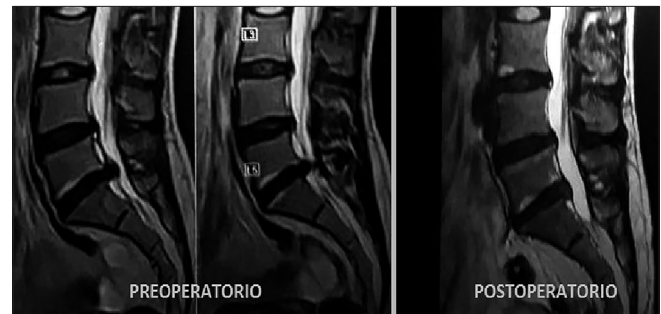

Figura 7: RMN pre y postoperatoria, abordaje Interlaminar Hernia L5S1 extruída.

valores del Índice de Oswestry del 85,2% a las 8 semanas de postoperatorio, y resultados excelentes y buenos del 85% según Macnab. Si bien la serie presentada con esta técnica tiene un buen número de casos que nos permiten describir adecuadamente el resultado de nuestra experiencia en este tipo de intervenciones y determinar las similitudes con los resultados de otras series, representa un nivel de evidencia grado IV. Un seguimiento más prolongado de los pacientes nos permitirá realizar en el futuro un análisis de los resultados obtenidos a largo plazo. Por último, la modalidad de anestesia local-paciente despierto es muy satisfactoria y de factible ejecución para cirujanos y pacientes.

Financial support and sponsorship

Nil.

Conflicts of interest

There are no conflicts of interest.

AGRADECIMIENTOS

A los Dres. Gabriel Martinez Lotti, Pablo Dibiasio, Jorge Ramirez León, Nicolás Prada, Gustavo Petroni y a M. Eugenia Mackey, MSc; quienes desde su lugar han estimulado y apoyado la realización de esta técnica en Argentina.

BIBLIOGRAFIA

- Andersson GB. Epidemiological features of chronic low-back pain. *Lancet* 1999;354:581-5.
- Best MJ, Buller LT, Eismont FJ. National trends in ambulatory surgery for intervertebral disc disorders and spinal stenosis: A 12-year analysis of the national surveys of ambulatory surgery. *Spine (Phila Pa 1976)* 2015;40:1703-11.
- Chae KH, Ju CI, Lee SM, Kim BW, Kim SY, Kim HS, *et al.* Strategies for noncontained lumbar disc herniation by an endoscopic approach: Transforaminal suprapedicular approach, semi-rigid flexible curved probe, and 3-dimensional reconstruction CT with discogram. *J Korean Neurosurg Soc* 2009;46:312-6.
- Choi G, Modi HN, Prada N, Ahn TJ, Myung SH, Gang MS, *et al.* Clinical results of XMR-assisted percutaneous transforaminal endoscopic lumbar discectomy. *J Orthop Surg Res* 2013;8:14.
- Choi G, Prada N, Modi HN, Vasavada NB, Kim JS, Lee SH, *et al.* Percutaneous endoscopic lumbar herniectomy for high-grade down-migrated L4-L5 disc through an L5-S1 interlaminar approach: A technical note. *Minim Invasive Neurosurg* 2010;53:147-52.
- Choi G, Lee SH, Lokhande P. Percutaneous endoscopic approach for highly migrated intracanal disc herniations by foraminoplasty technique using rigid working channel endoscope. *Spine (Phila Pa 1976)* 2008;33:E508-15.
- Choi KC, Lee JH, Kim JS, Sabal LA, Lee S, Kim H, *et al.* Unsuccessful percutaneous endoscopic lumbar discectomy: A single-center experience of 10,228 cases. *Neurosurgery* 2015;76:372-80.
- Hijkata S, Yamagishi M, Nakayama T. Percutaneous discectomy: A new treatment method for lumbar disc herniation. *J Toden Hosp (TokyoDen-ryoku Hosp)* 1975;5:5-13.
- Hoshida R, Feldman E, Taylor W. Cadaveric analysis of the Kambin's triangle. *Cureus* 2016;8:e475.
- Kambin P. *Arthroscopic Microdiscectomy: Minimal Intervention Spinal Surgery*. Baltimore, MD: Urban and Schwarzenberg; 1990.
- Kambin P, Sampson S. Posterolateral percutaneous suction-excision of herniated lumbar intervertebral discs. Report of interim results. *Clin Orthop Relat Res* 1986;207:37-43.
- Kim HS, Ju CI, Kim SW, Kim JG. Endoscopic transforaminal suprapedicular approach in high grade inferior migrated lumbar disc herniation. *J Korean Neurosurg Soc* 2009;45:67-73.
- Lee S, Kim SK, Lee SH, Kim WJ, Choi WC, Choi G, *et al.* Percutaneous endoscopic lumbar discectomy for migrated disc herniation: Classification of disc migration and surgical approaches. *Eur Spine J* 2007;16:431-7.
- Lee DY, Lee SH. Learning curve for percutaneous endoscopic lumbar discectomy. *Neurol Med Chir (Tokyo)* 2008;48:383-8.
- Lew SM, Mehalic TF, Fagone KL. Transforaminal percutaneous endoscopic discectomy in the treatment of far-lateral and foraminal lumbar disc herniations. *J Neurosurg* 2001;94:216-20.
- Mayer HM, Brock M. Percutaneous endoscopic discectomy: Surgical technique and preliminary results compared to microsurgical discectomy. *J Neurosurg* 1993;78:216-25.
- Morgenstern R. Assessment and selection of the appropriate individualized technique for endoscopic lumbar disc surgery. In: *Minimally Invasive Surgery of the Lumbar Spine*. Ch. 5. London: Springer-Verlag; 2013. p. 107-120.
- Morgenstern R, Morgenstern C, Yeung AT. The learning curve in foraminal endoscopic discectomy: Experience needed to achieve a 90% success rate. *SAS J* 2007;1:100-7.
- Perez-Cruet MJ, Foley KT, Isaacs RE, Rice-Wyllie L, Wellington R, Smith MM, *et al.* Microendoscopic lumbar discectomy: Technical note. *Neurosurgery* 2002;51:S129-36.
- Ruetten S, Komp M, Merk H, Godolias G. Full-endoscopic interlaminar and transforaminal lumbar discectomy versus conventional microsurgical technique: A prospective, randomized, controlled study. *Spine (Phila Pa 1976)* 2008;33:931-9.
- Ruetten S, Komp M, Merk H, Godolias G. Full-endoscopic cervical posterior foraminotomy for the operation of lateral disc herniations using 5.9-mm endoscopes: A prospective, randomized, controlled study. *Spine (Phila Pa 1976)* 2008;33:940-8.
- St Elizabeth Gruppe, Katolischen Klinik Rhein-Ruhr; RiwoSpine Group, Dusseldorf, Alemania.
- Telfeian AE, Veeravagu A, Oyelese AA, Gokaslan ZL. A brief history of endoscopic spine surgery. *Neurosurg Focus* 2016;40:E2.
- Vanisseldik F, Frucella G, Nicola T. *Discectomía Percutánea Endoscópica Lumbar (PELD): Primer Reporte de 10 Casos*

- Intervenidos en Argentina. Argentina: CANC; 2016.
25. Vanisseldik F, Nicola T, Pastore J, Frucella G, Rojas H. Discectomía percutánea endoscópica lumbar (PELD): Análisis estadístico de 42 casos intervenidos en Argentina. *Rev Argent Neurocir* 2017;31:177-84.
 26. van Tulder M, Becker A, Bekkering T, Breen A, del Real MT, Hutchinson A, *et al.* Chapter 3. European guidelines for the management of acute nonspecific low back pain in primary care. *Eur Spine J* 2006;15 Suppl 2:S169-91.
 27. Yeung AT, Tsou PM. Posterolateral endoscopic excision for lumbar disc herniation: Surgical technique, outcome, and complications in 307 consecutive cases. *Spine (Phila Pa 1976)* 2002;27:722-31.

How to cite this article: Frucella G, Maldonado D. Discectomía Endoscópica Lumbar Percutánea: Presentación de 60 Casos Intervenidos en Argentina con Pacientes Despiertos. *Surg Neurol Int* 2019;10:S37-S45.

Comentario

Los autores describieron los resultados obtenidos en 60 pacientes adultos con 77 hernias discales lumbares con la técnica de discectomía endoscópica lumbar percutánea (DELP), luego de un seguimiento de 8 semanas. Todos los casos fueron intervenidos con anestesia local.

Las hernias se clasificaron como protrusiones y extrusiones. El 65% de las mismas tuvieron una ubicación foraminal-extraforaminal. Para la bibliografía internacional, la incidencia de este tipo de hernias es del 5%^[3]. Creo que los autores deberían revisar las imágenes y la ubicación de dichas hernias; probablemente su incidencia baje.

Los resultados obtenidos fueron ampliamente satisfactorios al lograr una reducción sustancial en los síntomas medidos con el índice de Oswestry y los criterios de Macnab.

El empleo de técnicas mínimamente invasivas es cada vez más frecuente. Está asociado a la evolución de la tecnología y a la necesidad de ofrecer a los pacientes tratamientos menos cruentos, con postoperatorios menos dolorosos e internaciones más breves. Si buscamos en *Pubmed* encontraremos 422 citas referidas a la DELP.

Es verdad que este procedimiento requiere de una curva de aprendizaje más lenta y quizás ésta sea una de las razones por las que la clásica microdiscectomía aún sigue siendo la técnica más empleada por los neurocirujanos para operar las hernias lumbares.

En el texto se señaló que una de las críticas que se le hacen a la DELP es que el porcentaje de recidivas es alto.

Comentario

Los autores nos reportan una serie de 60 pacientes portadores de algún tipo de discopatía, sometidos a Discectomía Percutánea Endoscópica Lumbar (DPEL), y sus resultados.

Se destaca el número de casos reclutados, en un período de 22 meses (no se determinan los límites del intervalo). En relación a los criterios de inclusión recordamos la relativa validez de los estudios electromiográficos en la evaluación de los síndromes radiculares agudos.

Aparentemente, el mayor porcentaje de recidivas se verían a los 6 meses^[4]. Por ello y como el seguimiento de estos casos fue corto, sería interesante que los autores nos muestren sus resultados a más largo plazo.

Afortunadamente, en nuestro país los procedimientos mínimamente invasivos en cirugía lumbar son cada vez más frecuentes^[1,2]. Finalmente, cabe felicitar a los cirujanos por la pericia demostrada en la realización de la DELP.

Juan José Mezzadri

Hospital de Clínicas "José de San Martín". C.A.B.A., Buenos Aires, Argentina.

BIBLIOGRAFIA

1. Guioy A, Ciancio AM, Molina FF, Jalón P, Gagliardi M, Mezzadri JJ. Microendoscopic decompression (MED) of the lumbar spine. Initial experience including 30 cases. *MOJ Orthop Rheumatol* 2016;6:00220.
2. Landriel F, Hem S, Rasmussen J, Vecchi E, Yampolsky C. Fusión intersomática lumbar extraforaminal mínimamente invasiva (MIS-ELIF). *Rev Argent Neuroc* 2017;31:82-9.
3. McCulloch JA, Young PH, editores. Pathophysiology and clinical syndromes in lumbar disc herniation. En: *Essentials of Spinal Microsurgery*. Philadelphia, PA: Lippincott-Raven Publishers; 1998. p. 219-47.
4. Yin S, Du H, Yang W, Duan C, Feng C, Tao H. Prevalence of recurrent herniation following percutaneous endoscopic lumbar discectomy: A meta-analysis. *Pain Physician* 2018;21:337-50.

La DPEL fue inicialmente propuesta con el objeto de lograr una disminución volumétrica del disco, con similitud a otros procedimientos percutáneos como la nucleoplastia por coablación, propiciando de esta manera la mejoría de síntomas compresivos (síndromes radiculares), en hernias de disco contenidas. Coincidimos en que la DPEL, se correlaciona con una disminución de las horas de estancia institucional y mejores resultados estéticos.

Sería de utilidad conocer si el monitoreo clínico intraoperatorio modificó y de qué manera el desarrollo de la técnica en algún paciente.

En vínculo a la cuantificación de los resultados clínicos, se cuestiona la categorización de “bueno” en la escala original de Macnab: “Dolor ocasional en la espalda o en la pierna de suficiente gravedad como para interferir con su trabajo normal o su capacidad de disfrutar de sus horas de ocio”, sugiriendo el uso de su escala modificada. Esta serie presenta un 65% de resultados excelentes.

Como apreciación personal, y considerando que en un importante número de casos la compresión radicular es multifactorial (discopatía, estenosis foraminal, atrapamiento subarticular, hipertrofia de ligamento flavo); sugerimos el uso

de esta técnica endoscópica, en pacientes jóvenes, con síndrome radicular único, con discopatía congruente y sin patología raquídea concomitante; para auspiciar mejores resultados. En aquellas situaciones en que debemos considerar el agregado de foraminotomías, facetectomías parciales, flavectomías, laminectomías o en algunos casos de fragmentectomías; preferimos la realización de procedimientos endoscópicos por sistemas tubulares o microdiscectomías quirúrgicas.

Felicitemos a los autores por la iniciativa de conocer, aplicar y desarrollar una técnica quirúrgica mínimamente invasiva, actualmente considerada de utilidad.

Claudio Centurión,

Clínica Privada Vélez Sársfield. Córdoba, Argentina.