








# Malignant Pancreatic Serous Cystic Neoplasm: A Case of Local Recurrence and Liver Metastasis that Occurred During Follow-Up

췌장의 악성 장액성 낭성 종양: 추적 관찰 중 국소 재발과 함께 간 전이를 보인 증례 보고

Jin Hee Park, MD<sup>1</sup> , Kyung A Kang, MD<sup>1</sup> , Kyung Seek Chang, MD<sup>2</sup> ,  
Heon Ju Kwon, MD<sup>1</sup> , Mi Sung Kim, MD<sup>1\*</sup> 

Departments of <sup>1</sup>Radiology, <sup>2</sup>Pathology, Kangbuk Samsung Hospital, Sungkyunkwan University School of Medicine, Seoul, Korea

Serous cystic neoplasms of the pancreas are usually benign, with a low malignant potential. Herein, we report a case of malignant serous cystic neoplasm of the pancreas treated with subtotal pancreatectomy, which progressed to local recurrence and metachronous hepatic metastasis during the regular follow-up period.

**Index terms** Pancreatic Neoplasms; Tomography; Computed Tomography, X-Ray; Magnetic Resonance Imaging

## 서론

췌장의 장액성 낭성 종양(serous cystic neoplasm)은 글리코젠이 풍부한 입방 상피세포(cuboidal epithelial cells)로 구성되어 장액을 분비하며 평균 65세의 노년 여성에서 호발한다(1).




일반적으로 양성 질환으로 알려져 왔으나 1989년 George 등(2)이 처음으로 악성화를 보이는 장액성 낭성 종양을 보고하였고 이후 드물게 비슷한 사례들이 보고되고 있다. 2010 WHO 분류에 따르면 조직학적으로 양성으로 보일지라도 원격전이가 있는 경우를 악성 장액성 낭성 종양으로 정의하고 있으나, 이전의 여러 연구들에서는 원격전이 여부에 상관없이 국소 침범을 보이는 경우를 악성으로 분류하고 있다(3, 4). 따라서 악성 장액성 낭성 종양은

Received March 1, 2019  
Revised April 30, 2019  
Accepted July 1, 2019

\*Corresponding author  
Mi Sung Kim, MD  
Department of Radiology,  
Kangbuk Samsung Hospital,  
Sungkyunkwan University  
School of Medicine,  
29 Saemunan-ro, Jongno-gu,  
Seoul 03181, Korea.  
Tel 82-2-2001-1031  
Fax 82-2-2001-1030  
E-mail  
misung70.kim@samsung.com

This is an Open Access article distributed under the terms of the Creative Commons Attribution Non-Commercial License (<https://creativecommons.org/licenses/by-nc/4.0>) which permits unrestricted non-commercial use, distribution, and reproduction in any medium, provided the original work is properly cited.

### ORCID iDs

Jin Hee Park   
<https://orcid.org/0000-0001-5022-9581>  
Kyung A Kang   
<https://orcid.org/0000-0003-2502-1206>  
Kyung Seek Chang   
<https://orcid.org/0000-0002-3628-1110>  
Heon Ju Kwon   
<https://orcid.org/0000-0002-8157-6575>  
Mi Sung Kim   
<https://orcid.org/0000-0002-1523-1544>

넓은 의미에서 원격전이 또는 국소 침범을 보일 때로 정의할 수 있다

저자들은 17세 여자에서 수술로 제거하여 소낭성 장액 낭선종(microcystic serous cystadenoma)으로 진단된 후 추적 관찰 중 국소 재발과 함께 간으로의 원격전이가 발생한 증례를 경험하여 보고하고자 한다.

## 증례 보고

특이 과거력 없는 17세 여자가 한 달 전부터 식후 또는 밤에 발생하는 좌상복부 통증과 불편감을 주소로 내원하였다. 내원 당시 시행한 혈액검사는 모두 정상이었다. 종양 표지자 검사상 carbohydrate antigen (CA) 19-9는 7.87 U/mL (참고치: < 37)로 측정되었으며 calcinoembryonic antigen (CEA)는 0.89 ng/mL (참고치: < 5)로 측정되었다.

시행한 CT 상 후복막강에 췌장 미부에서 기원한 약 11 cm 크기의 소엽상 윤곽의 비균질한 조영 증강을 보이는 종괴가 관찰되었다. 종괴의 내부에는 석회화 및 작은 낭성 부분과 더불어 중심부에도 저음영 부분을 포함하였다. 비장 정맥은 종괴의 침범으로 인한 폐색 소견을 보였으며 이로 인해 종괴 주변부로 측부 정맥들이 발달되어 있었다(Fig. 1A). 이후 시행한 MRI에서 종괴는 T1 강조영상에서 비균질한 저신호강도, T2 강조영상에서 비균질한 고신호강도를 보였고, 종괴의 내부와 주변부 조영증강이 잘 되었다. 확산강조영상( $b=800$ )에서 종괴는 전반적으로 확산 억제 가 보였다(Fig. 1B). PET/CT 상 해당 종괴 부위에 경도 혹은 중등도의 fluorodeoxyglucose (FDG) 섭취가 보였으며, 간을 포함한 부위로의 원격전이 소견은 보이지 않았다. 술 전 진단으로 췌장 미부에서 발생한 고형 가유두상 종양 또는 신경내분비종양을 고려하였다.

환자는 췌장 아전절제술 및 비장절제술을 시행 받았다. 조직검사에서 수많은 작은 크기의 다낭성 병변들을 보이며, 낭벽은 입방 상피세포로 이루어져 있었다(Fig. 1C). 상피 세포는 투명한 세포질로 구성되어 있으며 PAS 염색 양성으로 글리코겐이 풍부한 세포임이 확인되어 소낭성 장액 낭선종으로 진단되었다. 유사분열지수(mitotic index)는 1/20 HPF로 매우 낮았다.

환자는 수술 2년 후 시행한 추적 관찰 CT 상 저음영의 결절이 좌측 간에 새로이 발생하였으나 크기가 작아 감별 진단이 어려웠고, 췌장 절제술 시행 부위에서 국소 재발이 의심되었다. 이후 시행한 MRI 상 간 결절은 낭성 병변으로 관찰되어 추적 관찰하였고 추적 관찰 MRI 상 간 결절과 국소 재발 의심 병변의 크기가 지속적으로 커져 20개월 후 간 결절에 대해 조직검사 시행하여 전이성 장액성 낭성 종양으로 진단되었다. 이후 추가적 치료는 시행하지 않고 추적 관찰하였으며 6개월 후 시행한 MRI (혹은 CT)에서 과혈관성 결절이 우측 간에 새로 발생하여(Fig. 1D). 해당 간 결절에 대해 조직검사 시행하였으며 소낭성 장액 낭성 종양의 전이로 확인되었다. 이후 환자는 타 병원으로 전원 되었다.

## 고찰

췌장의 장액성 낭성 종양은 양성 질환으로 간주되지만, 드물게는 원격전이를 하거나 주변을 침

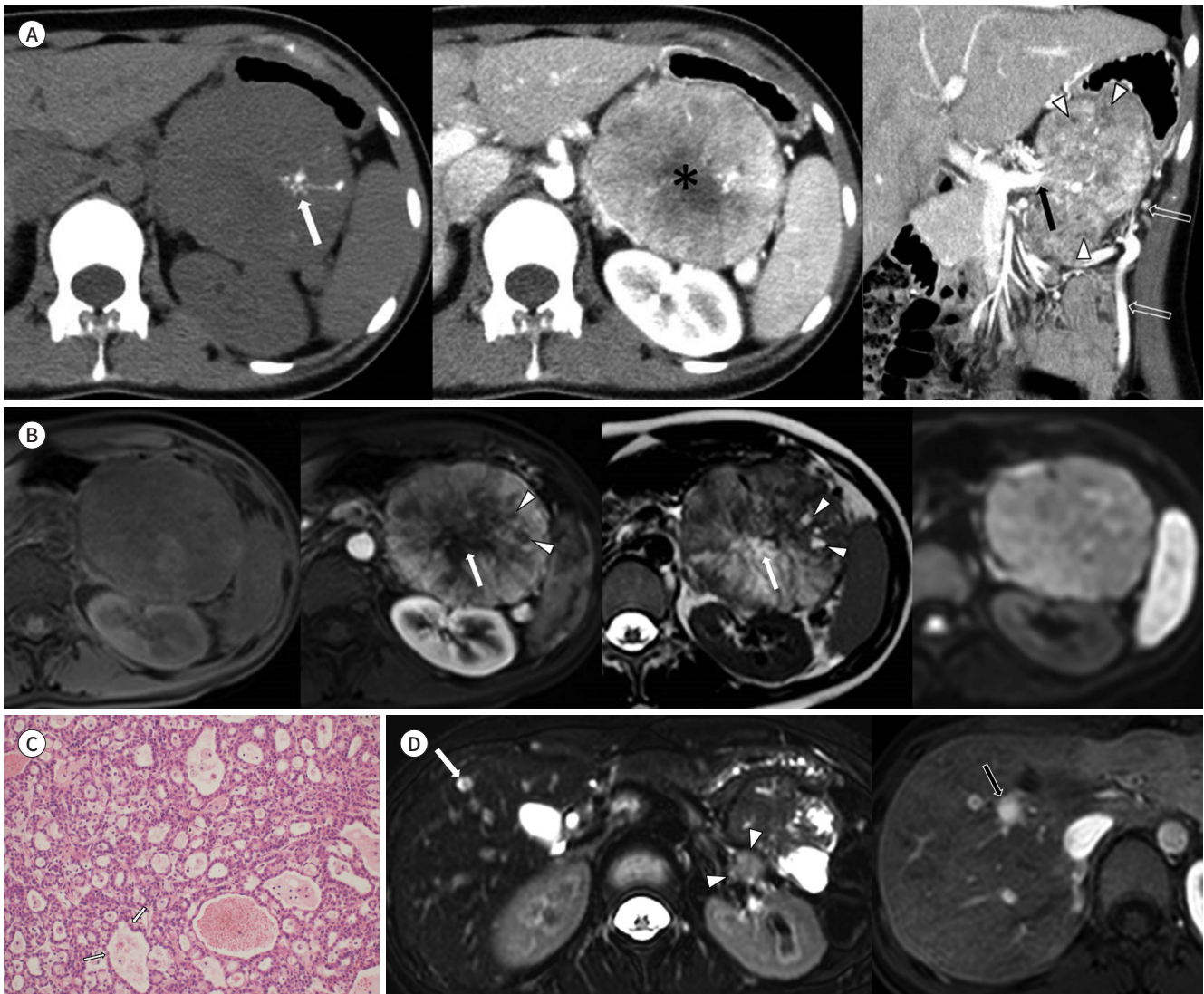
**Fig. 1.** A 17-year-old woman with a malignant pancreatic microcystic serous cystic neoplasm, with metachronous hepatic metastasis and local recurrence after surgical resection.

**A.** Pre-contrast axial (left image) and post-contrast axial and coronal CT (middle and right image) demonstrate a heterogeneous enhancing mass in the tail of the pancreas sized approximately 11 cm. The mass reveals internal calcifications (white arrow), tiny cystic portions (white arrowheads), and a central cystic or necrotic portion (asterisk). The splenic vein shows total occlusion (black arrow) from tumor invasion, which results in perilesional collaterals (open arrows).

**B.** Pre- (1st image) and post-contrast T1- (2nd image) and T2-weighted (3rd image) MRI show heterogeneous enhancement of the mass with tiny non-enhancing cystic portions (arrowheads). The central portion also reveals a cystic nature (arrows). On diffusion-weighted imaging at  $b = 800 \text{ s/mm}^2$  (4th image), the mass shows diffuse high signal intensity.

**C.** Microscopically, the lesion is composed of numerous small cysts lined by cuboidal epithelium with abundant clear cytoplasm (arrows) (hematoxylin and eosin stain,  $\times 200$ ).

**D.** T2-weighted MRI (left image) performed two years after the surgery shows cystic metastasis in liver segment IV (white arrow) and probable local recurrence (arrowheads). Contrast-enhanced T1-weighted MRI (right image) performed four years after the surgery shows hypervascular metastasis (black arrow) in liver segment VIII. Both hepatic lesions are pathologically confirmed as metastatic microcystic serous neoplasms.



범하는 악성 소견을 보인다. 악성 종양의 빈도는 0.1~1% 미만으로 보고된다(3, 5). 악성 장액성 낭선종을 시사하는 소견으로는 주변 구조를 침범하거나 원격전이를 보이는 것이다. 혈관 침습의 경우 혈관을 180° 이상 둘러싸거나 불균일한 직경의 감소를 보이는 경우로 진단한다(6). 장액성 낭선

종의 크기가 증가하거나, 불균일한 형태를 보이거나, 주변 췌장 실질과 경계가 불명확한 경우 악성을 시사한다(7). 종양의 주변 침윤이나 원격전이가 없다면, 영상의학적으로 악성 장액성 낭성 종양을 진단하기는 어렵다.

본 증례는 종양 내에 영상으로 확인할 수 있는 낭성 부분이 매우 적고 젊은 여성에서 발생된 점을 고려하여 술 전 진단으로 고형 가유두상 종양을 생각하였다. 소낭성(microcystic) 또는 고형성(solid) 장액성 낭성 종양의 경우 췌장의 다른 고형 종괴와의 감별이 어려운 경우가 많다. 따라서 낭성 부분을 포함한 고형 종괴의 경우 장액성 낭성 종양을 감별 진단에 포함하여야 할 것이다.

본 증례는 수술 후 2년 뒤에 국소 재발과 함께 간에 낭성 원격전이가 발견되었고 수술 후 4년 뒤에는 과혈관성 간전이 발생되었다. Huh 등(3)이 27개의 원격전이가 발생한 증례를 분석한 결과, 종양의 완전 절제 이후 1~10년 뒤 간에 원격전이가 발생하였으며, 종종 낭성 병변으로 관찰되었다. 따라서 영상 검사 추적 관찰 시 간이 촬영 범위에 포함되어야 하며, 고형성 병변뿐 아니라 낭성 병변이 새로 관찰되는 경우도 전이의 가능성을 고려해야 한다. 국소 재발의 경우 매우 드물게 보고되며, Formentini 등(8)의 연구에서는 술 후 19개월 이후에 발생한 국소 재발의 사례가 있었다.

임상적으로 췌장의 장액성 낭성 종양을 어떻게 치료할 것인지에 대해서는 여전히 논란이 있다. 보존적 치료 및 추적 관찰이 일반적인 방법으로 알려져 있으며 복통, 췌장염, 담관 폐쇄 등의 증상이 있을 경우 수술적 제거를 고려한다(9). 하지만 매우 낮은 빈도의 악성 가능성 때문에, 이에 대한 논의가 여전히 진행 중이다. 췌장의 악성 장액성 낭성 종양의 경우 수술적 제거가 우선적으로 고려되어야 하지만, 수술적 제거가 불가능한 경우 항암화학요법이나 방사선요법으로 종양의 크기가 감소하였다는 일부 보고들이 있어 고려해 볼 수 있겠다(10).

결론적으로, 장액성 낭성 종양의 경우 드물지만 악성의 가능성이 있으며 주변 조직으로의 침습이나 원격전이가 의심되는 경우 고려해야 한다. 원격전이가 없더라도 주변 조직으로의 침습 소견이 있다면 국소 재발뿐 아니라 원격전이의 잠재적 위험이 있으므로 수술 후 주의 깊은 추적 관찰을 요한다.

### Author Contributions

Conceptualization, K.M.S.; data curation, P.J.H.; investigation, P.J.H.; project administration, K.H.J.; resources, C.K.S.; supervision, K.M.S.; visualization, K.K.A.; writing—original draft, P.J.H.; and writing—review & editing, K.M.S.

### Conflicts of Interest

The authors have no potential conflicts of interest to disclose.

## REFERENCES

- Campbell F, Azadeh B. Cystic neoplasms of the exocrine pancreas. *Histopathology* 2008;52:539-551
- George DH, Murphy F, Michalski R, Ulmer BG. Serous cystadenocarcinoma of the pancreas: a new entity? *Am J Surg Pathol* 1989;13:61-66
- Huh J, Byun JH, Hong SM, Kim KW, Kim JH, Lee SS, et al. Malignant pancreatic serous cystic neoplasms: systematic review with a new case. *BMC Gastroenterol* 2016;16:97
- Friebe V, Keck T, Mattern D, Schmitt-Graeff A, Werner M, Mikami Y, et al. Serous cystadenocarcinoma of the

pancreas: management of a rare entity. *Pancreas* 2005;31:182-187

5. Jais B, Rebours V, Malleo G, Salvia R, Fontana M, Maggino L, et al. Serous cystic neoplasm of the pancreas: a multinational study of 2622 patients under the auspices of the International Association of Pancreatology and European Pancreatic Club (European Study Group on Cystic Tumors of the Pancreas). *Gut* 2016;65:305-312
6. Robinson SM, Scott J, Oppong KW, White SA. What to do for the incidental pancreatic cystic lesion? *Surg Oncol* 2014;23:117-125
7. Bano S, Upreti L, Puri SK, Chaudhary V, Sakuja P. Imaging of pancreatic serous cystadenocarcinoma. *Jpn J Radiol* 2011;29:730-734
8. Formentini A, Birk D, Siech M, Mattfeldt T, Fortnagel G, Beger HG. Serous cystadenocarcinoma of the pancreas and serous cystadenoma associated with ductal pancreatic adenocarcinoma. *HPB* 2000;2:41-48
9. Bramis K, Petrou A, Papalambros A, Manzelli A, Mantonakis E, Brennan N, et al. Serous cystadenocarcinoma of the pancreas: report of a case and management reflections. *World J Surg Oncol* 2012;10:51
10. Van Dyke TJ, Johlin FC, Bellizzi AM, Howe JR. Serous cystadenocarcinoma of the pancreas: clinical features and management of a rare tumor. *Dig Surg* 2016;33:240-248

## 췌장의 악성 장액성 낭성 종양: 추적 관찰 중 국소 재발과 함께 간 전이를 보인 증례 보고

박진희<sup>1</sup> · 강경아<sup>1</sup> · 장경식<sup>2</sup> · 권현주<sup>1</sup> · 김미성<sup>1\*</sup>

췌장의 장액성 낭성 종양은 일반적으로 양성 질환으로 알려져 있으나 드물게 악성화를 보이는 사례들이 보고되고 있다. 영운에서 췌장 미부에 발생한 장액성 낭성 종양을 수술로 제거한 후 추적 관찰 중 국소 재발과 함께 간으로의 원격전이가 발생한 증례를 경험하여 보고하고자 한다.

성균관대학교 의과대학 강북삼성병원 <sup>1</sup>영상의학과, <sup>2</sup>병리과