
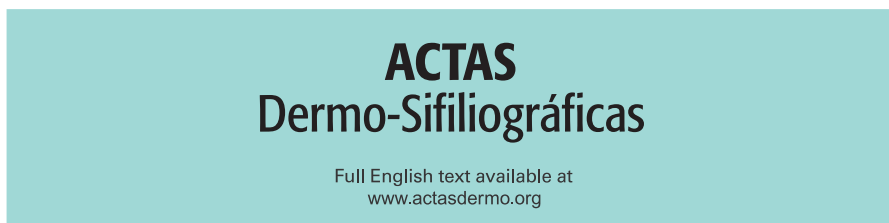




Since January 2020 Elsevier has created a COVID-19 resource centre with free information in English and Mandarin on the novel coronavirus COVID-19. The COVID-19 resource centre is hosted on Elsevier Connect, the company's public news and information website.

Elsevier hereby grants permission to make all its COVID-19-related research that is available on the COVID-19 resource centre - including this research content - immediately available in PubMed Central and other publicly funded repositories, such as the WHO COVID database with rights for unrestricted research re-use and analyses in any form or by any means with acknowledgement of the original source. These permissions are granted for free by Elsevier for as long as the COVID-19 resource centre remains active.



Full English text available at  
www.actasdermo.org

## FORO DE RESIDENTES

# FR - Epidemia de sarna en el contexto de la pandemia de COVID-19

## RF - Scabies Outbreak During the COVID-19 Lockdown

P.A. Cerro\*, A. Navarro-Bielsa y A.M. Palma



Servicio de Dermatología, Hospital Universitario Miguel Servet, Zaragoza, España

### PALABRAS CLAVE

Escabiosis;  
COVID-19;  
Pandemia;  
Epidemia;  
España

### KEYWORDS

Scabies;  
COVID-19;  
Pandemics;  
Epidemics;  
Spain

La escabiosis o sarna es una dermatosis causada por el ácaro humano *Sarcoptes scabiei var hominis*; el método de transmisión es directo a través del contacto cutáneo, entre miembros de una familia o en relaciones íntimas y más rara a través de fómites. Condiciones como el hacinamiento en el lugar de residencia habitual, lugares poco ventilados y contacto directo prolongado con personas infectadas por el ácaro son factores de riesgo para contraer la infección. Su

característica clínica principal es el prurito como respuesta antigénica a la saliva, huevos y heces del ácaro<sup>1</sup>.

Se ha publicado recientemente en Turquía un aumento de casos de sarna en el contexto de la política adoptada en ese país de quedarse en casa por la pandemia de COVID-19<sup>2</sup>. Durante el periodo de confinamiento en España acontecido por la pandemia de COVID-19, se ha observado en las consultas de dermatología del Hospital Universitario Miguel Servet un incremento en la notificación de casos de escabiosis familiar.

En la **tabla 1** se describe una serie de casos de escabiosis familiar, notificados durante el confinamiento por COVID-19 entre los meses de marzo y mayo de 2020. Un total de 4 familias, de entre 2 y 5 miembros afectados. Los miembros de menor edad afectados fueron unas hermanas gemelas de 3 años. Los tratamientos previos realizados fueron entre 2 y 6 ciclos de permetrina tópica. Varios de estos pacientes presentaron refractariedad al tratamiento de primera línea utilizado, la permetrina 5% tópica, siendo necesaria la administración de ivermectina oral para erradicar la enfermedad. Por otro lado, incluso en un paciente se objetivó la coexistencia de exantema máculo-papuloso por COVID-19 con PCR positiva que al desaparecer dejó ver la presencia de nódulos escabióticos (**fig. 1**). Durante el periodo de confinamiento, en nuestro hospital se prescribió ivermectina oral a 19 pacientes, el doble respecto al mismo periodo de tiempo durante los meses previos (9 pacientes).

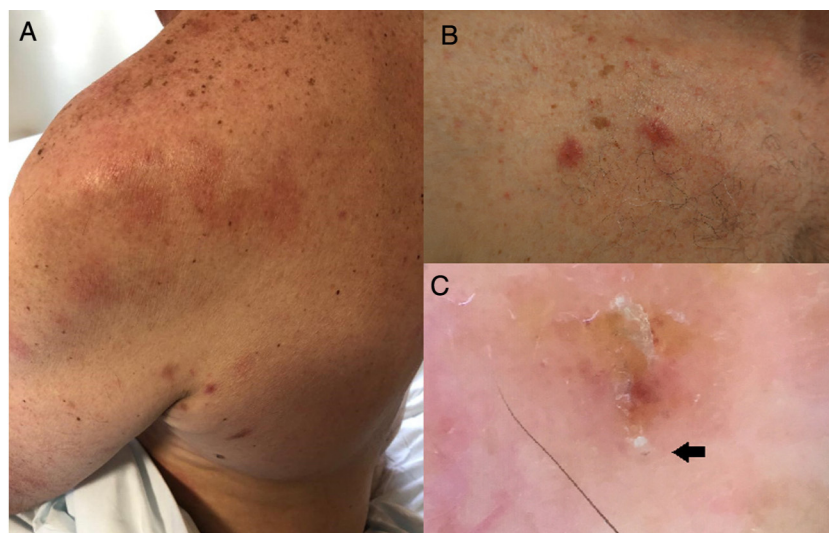
\* Autor para correspondencia.

Correo electrónico: pcerro@gmail.com (P.A. Cerro).

**Tabla 1** Casos familiares de escabiosis recalcitrante registrados en nuestro servicio

Familia	Número de integrantes	Parentesco y edad	Tratamiento inicial y número de ciclos realizados	Resolución con permetrina	Tratamiento de segunda línea y número de dosis administradas	Resolución con ivermectina oral
1	5	Padre 47 años	Permetrina 5% tópica ×4	No	Ivermectina 200 µg/kg VO ×2	Sí
1		Madre 47 años	Permetrina 5% tópica ×3	No	Ivermectina 200 µg/kg VO ×2	Sí
1		Hijo 7 años	Permetrina 5% tópica ×2	No	Ivermectina 200 µg/kg VO ×2	Sí
1		Hija 3 años	Permetrina 5% tópica ×2	No	Ivermectina 200 µg/kg VO ×2	Sí
1		Hija 3 años	Permetrina 5% tópica ×2	No	Ivermectina 200 µg/kg VO ×2	Sí
2	3	Padre 59 años	Permetrina 5% tópica ×4	No	Ivermectina 200 µg/kg VO ×2	Sí
2		Madre 46 años	Permetrina 5% tópica ×3	Sí	No	-
2		Hija 14 años	Permetrina 5% tópica ×6	Sí	No	-
3	2	Madre 56 años	Permetrina 5% tópica ×6	Sí	No	-
3		Hija 17 años	Permetrina 5% tópica ×6	Sí	No	-
4	5	Padre 60 años	Permetrina 5% tópica ×6	No	Ivermectina 200 µg/kg VO ×2	Sí
4		Madre 45 años	Permetrina 5% tópica ×6	No	Ivermectina 200 µg/kg VO ×2	Sí
4		Hija 25 años	Permetrina 5% tópica ×6	No	Ivermectina 200 µg/kg VO ×2	Sí
4		Hija 17 años	Permetrina 5% tópica ×6	No	Ivermectina 200 µg/kg VO ×2	Sí
4		Hijo 14 años	Permetrina 5% tópica ×6	No	Ivermectina 200 µg/kg VO ×2	Sí

VO: vía oral.

**Figura 1** A) Exantema por COVID-19 en el hombro izquierdo y nódulos escabióticos en axila. B) Nódulos escabióticos. C) Imagen dermatoscópica del *Sarcoptes scabiei var hominis*, la flecha señala el ácaro.

Se sabe que el periodo de incubación de la sarna es en promedio 4 semanas<sup>3</sup>. Esta puede ser la razón por la que se observó un aumento en el número de casos un mes después de iniciarse el confinamiento, favorecido por el contacto

cercano permanente de las personas que viven en el mismo hogar. El confinamiento ha sido necesario para frenar la pandemia por COVID-19. Existen cada vez más reportes de las enfermedades que debido al confinamiento se han hecho

más graves o han supuesto muertes<sup>4</sup>. El aumento del contacto íntimo y constante impuesto por el confinamiento ha hecho que la escabiosis se extienda en los núcleos familiares y sea más difícil de tratar. En nuestra experiencia, la ivermectina oral ofrece un perfil de eficacia y seguridad que podría hacerle ser el tratamiento de elección en estos casos<sup>5</sup>. No obstante, la limpieza del hogar y el tratamiento de los fómites es fundamental para acabar con la infestación.

### Agradecimientos

A Estrella Simal Gil, Ana Morales Callaghan, Isabel Abadías, Oihana Pascual Martínez y Yolanda Gilaberte por su valioso aporte en la realización de este artículo.

### Bibliografía

1. Hicks MI, Elston DM. Scabies. *Dermatol Ther.* 2009;22:279–92.
2. Kutlu Ö, Aktaş H. The explosion in scabies cases during COVID-19 pandemic. *Dermatol Ther.* 2020;33:e13662.
3. Arlian LG, Morgan MS. A review of *Sarcoptes scabiei*: past, present and future. *Parasit Vectors.* 2017;10:297.
4. Diamantis S, Noel C, Tarteret P, Vignier N, Gallien S. Severe Acute Respiratory Syndrome Coronavirus 2 (SARS-CoV-2)-Related Deaths in French Long-Term Care Facilities: The ‘‘Confinement Disease’’ Is Probably More Deleterious Than the Coronavirus Disease-2019 (COVID-19) Itself. *J Am Med Dir Assoc.* 2020;21:989–90.
5. Thadanipon K, Anothaisintawee T, Rattanasiri S, Thakkinstian A, Attia J. Efficacy and safety of antiscabietic agents: A systematic review and network meta-analysis of randomized controlled trials. *J Am Acad Dermatol.* 2019;80:1435–44.