



Since January 2020 Elsevier has created a COVID-19 resource centre with free information in English and Mandarin on the novel coronavirus COVID-19. The COVID-19 resource centre is hosted on Elsevier Connect, the company's public news and information website.

Elsevier hereby grants permission to make all its COVID-19-related research that is available on the COVID-19 resource centre - including this research content - immediately available in PubMed Central and other publicly funded repositories, such as the WHO COVID database with rights for unrestricted research re-use and analyses in any form or by any means with acknowledgement of the original source. These permissions are granted for free by Elsevier for as long as the COVID-19 resource centre remains active.

11. Wahid S, Chiang PC, Luo HL, Huang SC, Tsai EM, Chiang PH. Pelvic lymphangiomyomatosis treated successfully with everolimus: Two case reports with literature review. *Medicine* (Baltimore). 2017;96:e4562, <http://dx.doi.org/10.1097/MD.0000000000004562>.
12. Ussavarungsi K, Laroia AT, Burger CD. Low-dose sirolimus in retroperitoneal lymphangiomyomas. *Lung India*. 2019;36:349–52, <http://dx.doi.org/10.4103/lungindia.lungindia.433.18>.

Ana Belén Gámiz-Molina^{a,*}, Pablo Gámez-Baeza^a,
Celia Cabrero-Rodríguez^a, Diego Rodríguez Morillas^b
y Francisco Casas-Maldonado^a

^a Servicio de Neumología, Hospital Universitario Clínico San Cecilio, Granada, España

^b Servicio de Cirugía General, Hospital Universitario Clínico San Cecilio, Granada, España

* Autor para correspondencia.

Correo electrónico: anab.gamiz.sspa@juntadeandalucia.es
(A.B. Gámiz-Molina).

<https://doi.org/10.1016/j.opresp.2020.09.001>
2659-6636/

© 2020 Sociedad Española de Neumología y Cirugía Torácica (SEPAR). Publicado por Elsevier España, S.L.U. Este es un artículo Open Access bajo la licencia CC BY-NC-ND (<http://creativecommons.org/licenses/by-nc-nd/4.0/>).

Adaptación de los servicios de neumología frente a la COVID-19: el papel de las unidades de cuidados respiratorios intermedios en España



Changes in Respiratory Units During COVID-19 Pandemic: The Role of Intermediate Respiratory Care Units in Spain

Estimado Director:

Una unidad de cuidados respiratorios intermedios (UCRI) se define como un área de monitorización y tratamiento de pacientes que no precisan ingreso en una unidad de cuidados intensivos (UCI), pero que por su complejidad, no podrían ser tratados en una planta convencional y precisan de una monitorización cardiorrespiratoria y/o un soporte respiratorio (SR) no invasivo, el cual puede incluir terapias como la ventilación mecánica no invasiva (VMNI), la presión positiva continua en vía aérea superior (CPAP) y/o la oxigenoterapia de alto flujo (OAF)¹. A pesar de la demostrada utilidad y coste-efectividad de estas unidades¹, el grado de implantación y las características de las diferentes UCRI en España no es conocido.

El gran número de pacientes ingresados con COVID-19 y la manifestación clínica grave más frecuente desarrollada en estos pacientes en forma de insuficiencia respiratoria aguda grave con necesidad de SR² han obligado a los hospitales en general y a los servicios de neumología en particular, a realizar una reestructuración de manera inmediata para poder dar respuesta a esta pandemia³.

Para poder analizar la capacidad de transformación de los servicios de neumología y la utilidad de las UCRI como respuesta a una pandemia como la COVID-19, resulta imprescindible disponer de datos objetivos de esta transformación y poder realizar un «mapa» real de la situación de estas unidades en los hospitales de España. Para conocer la infraestructura y los recursos disponibles del sistema sanitario público español, se decidió llevar a cabo este estudio a nivel nacional. Para ello, desde el área de TRS-VM-CRC de la SEPAR se ha enviado una encuesta a todos los miembros de la SEPAR solicitando información sobre la existencia y características de estas unidades antes y durante la pandemia por COVID-19.

El total de hospitales que han respondido ha sido de 77. Un 15% han sido hospitales de primer nivel, un 39% de segundo y un 46% de tercer nivel. Solo 16 centros (21%) tenían una UCRI previa a la pandemia.

Según los datos recogidos en esta encuesta, durante la pandemia por COVID-19, el número de UCRI existentes en el Sistema Público de Salud español ha pasado de 16 a 41. Además, la mayoría de las UCRI existentes antes de la pandemia han aumentado el número de camas, reflejándose esto en un incremento aproximado del total de camas de 112 a 525.

Respecto a los medios disponibles durante la pandemia por COVID-19, más del 90% de las UCRI tenían monitorización respiratoria. Además, un 85% disponía de ecógrafo, un 73% de broncoscopio,

un 46% de capnógrafo y un 58% de gasómetro. En cuanto a los recursos humanos de dichas unidades, un 95% de las UCRI contaban con un especialista en neumología (que estaba presencial 24 horas en un 56% de los casos). Varias unidades contaban con un equipo multidisciplinar para el tratamiento de los pacientes con COVID-19, formado además de por un neumólogo, por un fisioterapeuta (en un 51% de los casos), por un nutricionista en un 22% de las unidades y por un especialista en rehabilitación en un 32%. La ratio enfermería/paciente más frecuente tanto antes como durante la pandemia ha sido de ¼. Respecto al SR utilizado durante la pandemia, un 95% de las UCRI utilizó la OAF en los pacientes con afectación respiratoria por COVID-19. Además, en un alto porcentaje de unidades (70%), también se ha utilizado la VMNI y en un 61% se han tratado a pacientes con cánula de traqueostomía.

En cuanto a las medidas de protección utilizadas por los profesionales, el sistema más utilizado (en un 61% de las unidades) ha sido la bata impermeable con mascarillas FFP2/3 y gafas. Un 32% ha optado por el uso de mono impermeable, y solo en un 2% han utilizado bata quirúrgica en lugar de bata o mono impermeable. A pesar del uso de estos sistemas de protección, solo en 15 unidades (37%) no se ha infectado ningún neumólogo, y en 10 (24%) no se ha infectado ningún enfermero.

Por último, se ha recogido la opinión de los encuestados en cuanto al futuro de las unidades creadas y/o transformadas. Un 48% de los encuestados piensa que tras la pandemia por COVID-19 su centro mantendrá la UCRI, aunque en su mayoría con una dotación menor. Un 15% estima que se cerrarán y un 37% de los centros desconoce si se mantendrán o no abiertas.

Los datos presentados en esta carta científica nos ayudan a tener una visión general de la situación de las UCRI en el sistema sanitario español y reflejan la capacidad de respuesta y transformación de los servicios de neumología y de estas unidades frente a una situación de pandemia como la vivida durante la COVID-19. No obstante, desde el área de TRS-VM-CRC de SEPAR se está trabajando en un estudio más completo que valore con detalle la situación actual de las UCRI y su impacto asistencial sobre el paciente. Este proyecto nos permitirá conocer mejor los medios de los que se dispone en la actualidad para poder hacer frente a un nuevo brote de la COVID-19 u otra situación similar a la vivida durante estos meses.

Financiación

La presente investigación no ha recibido ayudas específicas provenientes de agencias del sector público, sector comercial o entidades sin ánimo de lucro.

Bibliografía

1. Heili-Frades S, Carballosa de Miguel MDP, Naya Prieto A, Galdeano Lozano M, Mate García x, Mahillo Fernández I, et al. Análisis de costes y mortalidad de una unidad de cuidados intermedios respiratorios ¿Es realmente eficiente y segura? *Arch Bronconeumol*. 2019;55:634–41, <http://dx.doi.org/10.1016/j.arbres.2019.06.008>.

2. Guan W, Ni Z, Hu Y, Liang W, Ou C, He J. Clinical characteristics of coronavirus disease 2019 in China. *N Engl J Med*. 2020. <http://dx.doi.org/10.1056/NEJMoa2002032>.
3. Cinesi Gómez C, Peñuelas Rodríguez Ó, Luján Torné M, Egea Santaolalla C, Masa Jiménez JF, García Fernández J, et al. Recomendaciones de consenso respecto al soporte respiratorio no invasivo en el paciente adulto con insuficiencia respiratoria aguda secundaria a infección por SARS-CoV-2. *Arch Bronconeumol*. 2020;56 Suppl 2:11–8. <http://dx.doi.org/10.1016/j.arbres.2020.03.005>.

Candela Caballero-Eraso^{a,b,*}, Sarah Heili^{b,c,d} y Olga Mediano^{b,e,f}

^a *Unidad de Gestión Clínica de Enfermedades Respiratorias, Instituto de Biomedicina de Sevilla (IBiS), Hospital Universitario Virgen del Rocío, Sevilla, España*

^b *Centro de Investigación Biomédica en Red de Enfermedades Respiratorias (CIBERES), Madrid, España*

^c *Unidad de Cuidados Intermedios Respiratorios, Servicio de Neumología, IIS-Fundación Jiménez Díaz Quirón Salud, UAM, Madrid, España*

^d *Réseau Européen de Ventilation Artificielle (REVA)*

^e *Unidad de Sueño y Ventilación, Servicio de Neumología, Hospital Universitario de Guadalajara, Guadalajara, España*

^f *Departamento de Medicina, Universidad de Alcalá, Alcalá de Henares, Madrid, España*

* Autor para correspondencia.

Correo electrónico: ccaballero-ibis@us.es (C. Caballero-Eraso).

<https://doi.org/10.1016/j.opresp.2020.10.002>
2659-6636/

© 2020 Sociedad Española de Neumología y Cirugía Torácica (SEPAR). Publicado por Elsevier España, S.L.U. Este es un artículo Open Access bajo la licencia CC BY-NC-ND (<http://creativecommons.org/licenses/by-nc-nd/4.0/>).

En época de pandemia, no todo es covid-19



During the pandemic, it's not all about Covid-19

Sr. editor:

Desde el diagnóstico de los primeros casos de infección de covid-19¹ en nuestro país, durante varias semanas se suspendieron las visitas médicas presenciales y las exploraciones complementarias, lo que generó retraso o infradiagnóstico de otras enfermedades respiratorias. La tuberculosis (TB) es una enfermedad infecciosa muy prevalente de la que, según estimaciones de la Organización Mundial de la Salud, 10 millones de personas enfermaron en 2017². España es uno de los países de Europa occidental con mayor número de casos³.

Presentamos 2 casos derivados desde atención primaria, con clínica de infección respiratoria, cuya historia clínica se detalla a continuación.

El primer caso es el de una mujer de 33 años, natural de Granada, secretaria, que presentaba tos seca diaria sin predominio horario en forma de accesos desde hacía más de 6 meses. Había sido recientemente catalogada de probable asma bronquial por vía telemática, ya que no se había podido visitar presencialmente debido a la epidemia. Por presentar incremento de la tos durante el último mes, asociada a expectoración densa, fiebre hasta 38,5°C, astenia y pérdida ponderal de 3 kg, se realizó una radiografía de tórax que mostraba un aumento de densidad apical izquierdo con retracción del mediastino y del bronquio ipsilateral, lo que sugería cambios crónicos por TB. Se decidió ingreso hospitalario con medidas de aislamiento respiratorio. Una tomografía computarizada (TC) de tórax evidenció cavernas en lóbulos superiores (fig. 1). Se recogieron esputos seriados, con tinción de Ziehl-Nielsen positiva para bacilos ácido-alcohol resistentes. La serología de VIH fue negativa. Inició tratamiento con 4 fármacos (rifampicina + isoniazida + etambutol + pirazinamida), que se modificó posteriormente tras el resultado de resistencia a isoniazida en el antibiograma del cultivo⁴.

El segundo caso es el de una mujer de 18 años, natural de Barcelona, estudiante y sin antecedentes patológicos ni epidemiológicos de interés. Presentó clínica de 3 semanas de evolución consistente en tos con escasa expectoración, fiebre intermitente sin predominio horario y dolor pleurítico derecho. No había podido ser visitada presencialmente en atención primaria por la epidemia covid-19, y solo se le había recomendado por vía telemática tratamiento con paracetamol. Sin embargo, presentó progresivo empeoramiento del dolor pleurítico, por lo que volvió a consultar con su centro de

salud, desde donde decidieron remitirla a urgencias del hospital. En la radiografía de tórax a su llegada, se objetivó una consolidación con cavitación en el lóbulo inferior derecho, por lo que se decidió ingreso. La tomografía computarizada torácica evidenció la presencia de 2 cavernas, la mayor de 35x25mm con consolidación

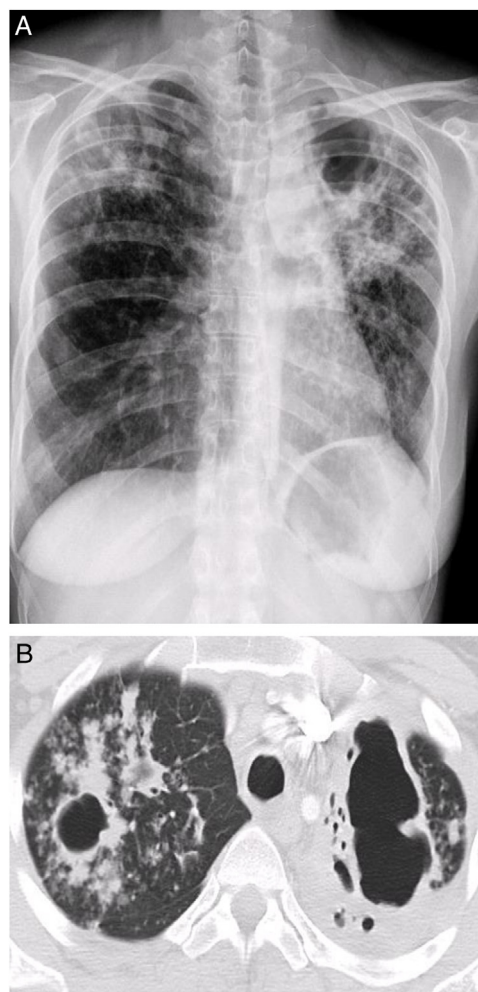


Figura 1. Caso 1. Radiografía de Tórax postero-anterior y TC de Tórax: aumento de densidad en lóbulo superior izquierdo con retracción que sugiere cronicidad. Cavernas biapicales con destrucción del parénquima.