



Since January 2020 Elsevier has created a COVID-19 resource centre with free information in English and Mandarin on the novel coronavirus COVID-19. The COVID-19 resource centre is hosted on Elsevier Connect, the company's public news and information website.

Elsevier hereby grants permission to make all its COVID-19-related research that is available on the COVID-19 resource centre - including this research content - immediately available in PubMed Central and other publicly funded repositories, such as the WHO COVID database with rights for unrestricted research re-use and analyses in any form or by any means with acknowledgement of the original source. These permissions are granted for free by Elsevier for as long as the COVID-19 resource centre remains active.

## Bibliografía

1. Li Y, Li M, Whang M, et al. Acute cerebrovascular disease following COVID-19: a single center, retrospective, observational study [published online ahead of print, 2020 Jul 2]. *Stroke Vasc Neurol.* 2020;svn-2020-000431. 2020, <http://dx.doi.org/10.1136/svn-2020-000431>.
2. Oxley TJ, Mocco J, Majidi S, et al. Large-vessel stroke as a presenting feature of covid-19 in the young. *N Engl J Med.* 2020;382:e60, <http://dx.doi.org/10.1056/NEJMc2009787>.
3. Hasan A, Paray BA, Hussain A, et al. A review on the cleavage priming of the spike protein on coronavirus by angiotensin-converting enzyme-2 and furin [published online ahead of print, 2020 Apr 22]. *J Biomol Struct Dyn.* 2020:1–9, <http://dx.doi.org/10.1080/07391102.2020.1754293>.
4. Mogi M, Horiuchi M. Effect of angiotensin II type 2 receptor on stroke, cognitive impairment and neurodegenerative diseases. *Geriatr Gerontol Int.* 2013;13:13–8, <http://dx.doi.org/10.1111/j.1447-0594.2012.0.x0090>.
5. Magro C, Mulvey JJ, Berlin D, et al. Complement associated microvascular injury and thrombosis in the pathogenesis of severe COVID-19 infection: a report of five cases [published online ahead of print, 2020 Apr 15]. *Transl*

Res. 2020, <http://dx.doi.org/10.1016/j.trsl.2020.04.007>. S1931-5244(20)30070-0.

6. Conklin J, Frosch MP, Mukerji S, et al. Cerebral Microvascular Injury in Severe COVID-19. Preprint medRxiv. 2020; 2020.07.21.20159376. Published 2020 Jul 24. doi:10.1101/2020.07.21.20159376.

J. Porta-Etessam<sup>a,\*</sup>, M. Yus<sup>b</sup>, N. González García<sup>a</sup>, A. Valcarcel<sup>c</sup>, J. Barrado-Cuchillo<sup>c</sup>, J. Pérez-Somarriba<sup>c</sup>

<sup>a</sup> *Neurology Department, Hospital Clínico San Carlos, Madrid, Spain*

<sup>b</sup> *Radiology Department, Hospital Clínico San Carlos, Madrid, Spain*

<sup>c</sup> *Internal Medicine Department, Hospital Clínico San Carlos, Madrid, Spain*

\* Corresponding author.

E-mail address: [jporta@yahoo.com](mailto:jporta@yahoo.com) (J. Porta-Etessam).

<https://doi.org/10.1016/j.nrl.2020.07.012>

## Estatus epiléptico convulsivo como posible síntoma de infección por COVID-19 en un paciente con discapacidad intelectual y trastorno del espectro autista



### Convulsive status epilepticus as a possible symptom of COVID-19 in a patient with intellectual disability and autistic spectrum disorder

Sr. Editor:

Se estima que las manifestaciones neurológicas en los pacientes infectados por COVID-19 oscilan entre un 6 y un 34%, siendo las más comunes la cefalea y las mialgias<sup>1</sup>. Las crisis epilépticas; en cambio, parecen ser poco frecuentes<sup>2</sup>. Las propiedades neurotrópicas del SARS-CoV-2 aún se desconocen, pero se considera probable que el virus pueda alcanzar el sistema nervioso central (SNC) de forma hematológica<sup>3</sup> y/o a través de la vía olfatoria de forma transneuronal<sup>4</sup>.

Presentamos el caso de un paciente de 37 años de edad, con antecedentes médicos de neuropatía del nervio cubital bilateral y neumonías de repetición. A nivel psicopatológico presenta una discapacidad intelectual moderada, un trastorno del espectro autista y un trastorno por control de los impulsos. Se encuentra hospitalizado en una unidad de psiquiatría de larga estancia especializada en trastornos del neurodesarrollo, bajo tratamiento psicofarmacológico con

levomepromazina (250 mg/día), haloperidol (15 mg/día), olanzapina (30 mg/día), quetiapina (1.000 mg/día) y clomipramina (300 mg/día). El paciente desarrolló un cuadro febril asociado a tos y disnea, por lo que se realizó estudio de la reacción en cadena de polimerasa para COVID-19 que resultó positiva. La Rx de tórax objetivó infiltrados basales en pulmón derecho e izquierdo (fig. 1). En la analítica destacó una ligera leucopenia (leucocitos 3.500 Mil/mmcc), parámetros de infección moderadamente altos (proteína C reactiva [PCR]: 45,6 mg/l, ferritina 9186,7 µg/l) y una hipertransaminasemia (ALT: 2.692 UI/l, AST 3.160 UI/l y GGT 127 UI/l), sin evidencia de infección por virus hepatotrópicos. La gasometría arterial mostró un pH de 7,49 con una pO<sub>2</sub> de 68,5 mmHg y una pCO<sub>2</sub> de 32,4 mmHg. Bajo la orientación diagnóstica de una neumonía bilateral y una hepatitis secundaria a infección por COVID-19, se ini-

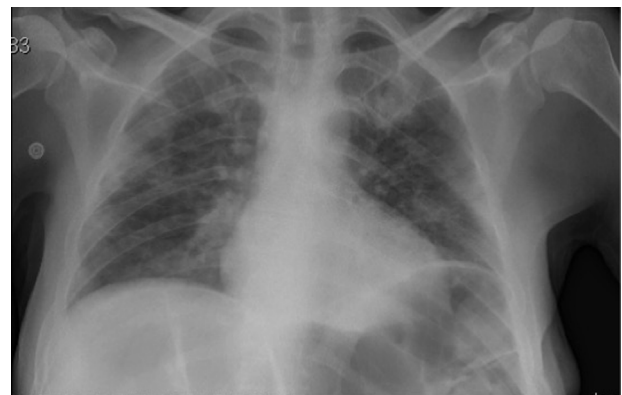
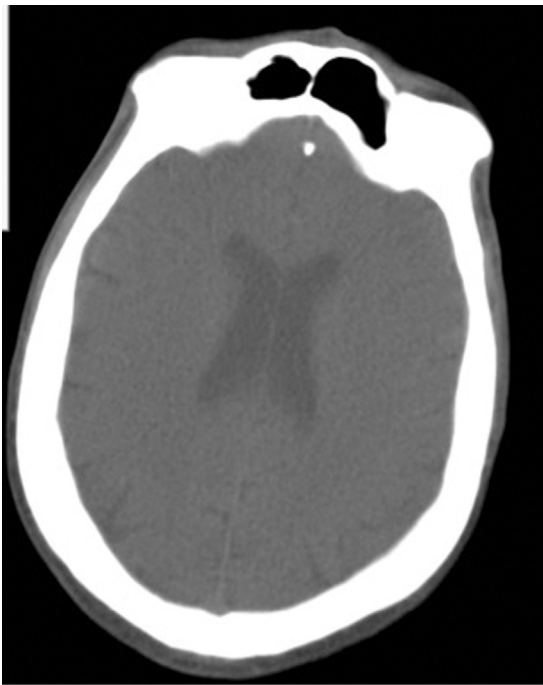

Figura 1 Radiografía de tórax portátil: infiltración bilateral pulmonar.



**Figura 2** Tomografía computarizada cerebral: normal.

ció un tratamiento con hidroxiquina 400 mg/12 h/5 días + azitromicina 500 mg/24 h/5 días + metilprednisolona 250 mg/día/3 días + bemiparina 7.500 UI/día/30 días. Tras 12 días de ingreso en servicio de medicina interna y con una notable mejoría sintomatológica (no fiebre y no clínica respiratoria) y analítica (PCR 18 mg/l, ferritina 641,6  $\mu$ /l, ALT 100 UI/l, AST 50 UI/ y GGT 117 UI/l) se procedió al alta hospitalaria a unidad de procedencia. Dos días después, el paciente presentó un estatus epiléptico tónico-clónico en forma de una única crisis tónico-clónica generalizada ininterrumpida de 15 min de duración, que cedió tras la administración de 4 mg clonazepam e/v. A la exploración neurológica se encontró un paciente afebril, estuporoso, con mordedura lateral de la lengua, sin meningismos ni paresias y con desviación conjugada de la mirada hacia la izquierda. El ECG mostró un ritmo sinusal a 96 lpm y sin alteraciones de la repolarización. El QTc fue de 0,459. La TC cerebral fue normal (fig. 2). La analítica mostró una ligera leucocitosis (14.500 Mil/mmcc) y una PCR de 31,8 mg/l. No se realizó EEG ni punción lumbar por mejoría clínica y para evitar posible propagación del COVID-19. Dos días después, el paciente sufrió una nueva crisis atónica de 3 min de duración. En este momento se inició toma de ácido valproico (1.500 mg/día) de forma combinada con lacosamida (200 mg/día). Cuatro semanas después, el paciente permanece libre de crisis y se observa una mejoría destacada de la agresividad e impulsividad.

## Discusión

Consideramos de interés la presentación de este caso clínico, por tratarse del primero descrito en la literatura sobre un paciente infectado por COVID-19 que desarro-

lla un estatus convulsivo tónico-clónico sin diagnóstico previo de epilepsia. El paciente se encontraba en tratamiento con psicofármacos que podrían disminuir el umbral epileptogénico<sup>5</sup>, pero nunca antes había sufrido una crisis epiléptica y no se había modificado su pauta psicofarmacológica en los últimos 3 meses. En el momento del estatus epiléptico, el paciente se encontraba afebril, la clínica respiratoria y los parámetros de infección habían mejorado notablemente. En la TC cerebral no se observó alteración alguna. A pesar de no haberse realizado un estudio de reacción en cadena de polimerasa para SARS-CoV-2 en líquido cefalorraquídeo (LCR), consideramos que la infección por COVID-19 puede haber jugado un papel en el estatus epiléptico. Las propiedades neurotrópicas del SARS-CoV-2 aún están en estudio<sup>4,6</sup> y tan solo ha sido publicado hasta la fecha un manuscrito sobre la manifestación de un estatus epiléptico focal en un paciente con una epilepsia sintomática e infectado con COVID-19<sup>7</sup>. Por otro lado, ya han sido reportados estudios de caso sobre encefalitis en los que se confirmó resultados positivos de la reacción en cadena de polimerasa para COVID-19 en LCR<sup>8</sup>. En base al mayor riesgo de desarrollar crisis epilépticas en las personas con DI<sup>9</sup> y en los pacientes que reciben tratamiento antipsicótico<sup>5</sup>, consideramos de importancia la publicación de este caso clínico.

## Financiación

La presente investigación no ha recibido ayudas específicas provenientes de agencias del sector público, sector comercial o entidades sin ánimo de lucro.

## Agradecimientos

Al personal sanitario y educativo de la unidad hospitalaria en salud mental y discapacidad intelectual.

## Bibliografía

1. Ezpeleta D, García Azorin D. Manual COVID 19 para el neurólogo general. Ediciones SEN. Sociedad Española de Neurología, Disponible en: [http://www.sen.es/attachments/article/2677/Manual\\_neuroCOVID-19.SEN.pdf](http://www.sen.es/attachments/article/2677/Manual_neuroCOVID-19.SEN.pdf) [consulta 12 May 20].
2. Lu L, Xiong W, Liu D, Liu J, Yang D, Li N, et al. New-onset acute symptomatic seizure and risk factors in Corona Virus Disease 2019: A Retrospective Multicenter Study. *Epilepsia*. 2020;1–5, <http://dx.doi.org/10.1111/epi.16524>.
3. Baig AM. Neurological manifestations in COVID-19 caused by SARS-CoV-2. *CNS Neurosci Ther*. 2020;26:499–501, <http://dx.doi.org/10.1111/cns.13372>.
4. Steardo L, Steardo L, Zorec R, Verkhatsky A. Neuroinfection may potentially contribute to pathophysiology and clinical manifestations of COVID-19. *Acta Physiol (Oxf)*. 2020:e13473, <http://dx.doi.org/10.1111/apha.13473>.
5. Wu CS, Wang SC, Yeh IJ, Liu SK. Comparative risk of seizure with use of first- And Second-Generation antipsychotics in patients with Schizophrenia and mood disorders. *J Clin Psychiatry*. 2016;77:e573–9, <http://dx.doi.org/10.4088/JCP.15m09898>.

6. Li Z, Liu T, Yang N, Han D, Mi X, Li Y, et al. Neurological manifestations of patients with COVID-19: Potential routes of SARS-CoV-2 neuroinvasion from the periphery to the brain. *Front Med.* 2020;1–9, <http://dx.doi.org/10.1007/s11684-020-0786-5>.
7. Vollono C, Rollo E, Romozzi M, Frisullo G, Servidei S, Borghetti A, et al. Focal status epilepticus as unique clinical feature of COVID-19: A case report. *Seizure.* 2020;78:109–12, <http://dx.doi.org/10.1016/j.seizure.2020.04.009>.
8. Zhou L, Zhang M, Wang J, Gao J. Sars-Cov-2: Underestimated damage to nervous system. *Travel Med Infect Dis.* 2020;101642, <http://dx.doi.org/10.1016/j.tmaid.2020.101642>.
9. Robertson J, Hatton C, Emerson E, Baines S. Prevalence of epilepsy among people with intellectual disabilities: A systematic review. *Seizure.* 2015;29:46–62, <http://dx.doi.org/10.1016/j.seizure.2015.03.016>.

C. Peña-Salazar<sup>a,b,c,d,\*</sup>, M. López Cuiña<sup>d</sup>, V. Chavarría<sup>b,c</sup>  
y B. Robles Olmo<sup>d</sup>

<sup>a</sup> *Unidad Especializada en Trastornos Psiquiátricos en personas con Discapacidad Intelectual (UHEDI), Parc Sanitari Sant Joan de Déu, Sant Boi de Llobregat, Barcelona, España*

<sup>b</sup> *Research and Development Unit, Institut de Recerca Sant Joan de Déu, Grupo de Tecnologías Sanitarias y Resultados en Atención Primaria y Salud Mental (PRISMA), Barcelona, España*

<sup>c</sup> *Consortium for Biomedical Research in Epidemiology & Public Health, CIBER en Epidemiología y Salud Pública (CIBERESP)*

<sup>d</sup> *Servicio de Neurología, Parc Sanitari Sant Joan de Déu, Sant Boi de Llobregat, Barcelona. España*

\* Autor para correspondencia.

Correo electrónico: [c.pena@pssjd.org](mailto:c.pena@pssjd.org) (C. Peña-Salazar).

<https://doi.org/10.1016/j.nrl.2020.07.010>

## Actitudes terapéuticas hacia la esclerosis múltiple en Centroamérica y el Caribe frente a la pandemia de SARS-CoV-2



### Therapeutic attitudes towards multiple sclerosis in Central America and the Caribbean facing the SARS-CoV-2 pandemic

*Sr. Editor:*

La esclerosis múltiple (EM) en Centroamérica y el Caribe mantiene una baja prevalencia<sup>1</sup>, mientras que el impacto socioeconómico ejercido por esta enfermedad en los sistemas de salud de la región es severo considerando el nivel de crecimiento económico de estos países. A pesar de esta limitación, en años recientes la mayoría de los sistemas de seguridad social y algunos de atención pública en esta zona han dedicado una gran porción de sus presupuestos a la adquisición de las variadas y onerosas terapias aprobadas por agencias internacionales para el manejo de la EM<sup>2</sup>. Esta situación se ha desarrollado gradualmente en respuesta institucional al clamor público apoyado por la necesidad neurológica de una atención moderna y adecuada de los pacientes con EM.

Los primeros casos de infección por SARS-CoV-2 (incluyendo la primera fatalidad en la región) fueron reportados en Panamá en la primera semana de marzo de 2020. La pandemia había ya alcanzado cifras críticas en incidencia, mortalidad y daño social incomparables en Europa, particularmente en Italia, España, Francia y el Reino Unido. Los casos centroamericanos fueron inicialmente adjudicados a viajeros arribando a Panamá de zonas afectadas. Panamá es un notable centro de enlace internacional y destino final

de viaje comercial y turístico. En tan solo 4 a 6 semanas las infecciones de SARS-CoV-2 evolucionaron a dispersión comunitaria y aparecieron rápidamente en toda la franja centroamericana y en islas del Caribe, afectando notoriamente a Panamá, Honduras y República Dominicana<sup>3</sup>. La teórica posibilidad de que pacientes con EM pudieran ser especialmente vulnerables a la infección por SARS-CoV-2, considerando presencia de discapacidad neurológica y uso de tratamientos que afectan al sistema inmune —varios medicamentos, de hecho, causando persistente depleción linfocitaria—, llevó al Foro Centroamericano y del Caribe de Esclerosis Múltiple (FOCEM) a explorar actitudes terapéuticas en la región hispanoparlante encarando la pandemia. FOCEM es una asociación neurológica formada por profesionales de 10 países, fundada y registrada oficialmente para promover educación, información, investigación en conjunto y asesoramiento a grupos de apoyo de pacientes en la zona. Se distribuyó una encuesta especialmente diseñada para estudiar actitudes y decisiones terapéuticas entre 93 profesionales identificados en la región. Se utilizó el sistema *SuveyMonkey*<sup>®</sup> *on-line*. El cuestionario consistió en 30 preguntas que inquirían sobre recaídas ocurridas desde febrero de 2020, uso de esteroides u otra modalidad en el tratamiento de la exacerbación, y si el paciente estaba infectado con coronavirus. También se exploró acerca del manejo del paciente no infectado y del diagnosticado (clínicamente o por prueba de laboratorio) con SARS-CoV-2. La encuesta clasificó terapias, siguiendo los conceptos internacionales actuales<sup>4,5</sup> y en el contexto de riesgo teórico frente a la posibilidad de susceptibilidad a infección comunitaria. Dentro de las terapias de *riesgo muy bajo* se incluyeron interferones, acetato de glatirámico y teriflunomida. En la categoría de *riesgo bajo* se presentaron anticuerpos monoclonales anti-CD20; en *riesgo medio*, fumaratos y natalizumab; en *riesgo medio alto*, fingolimoides; y en *riesgo alto*, cladribina, alemtuzumab, mitoxantrona y trasplante de células madres. Los encuestados opinaron finalmente sobre la con-